

Ressonância magnética cardíaca e tomografia computadorizada na cardiomiopatia isquêmica: atualidades*

Cardiac magnetic resonance imaging and computed tomography in ischemic cardiomyopathy: an update

Fernanda Boldrini Assunção¹, Diogo Costa Leandro de Oliveira¹, Vitor Frauches Souza², Marcelo Souto Nacif³

Assunção FB, Oliveira DCL, Souza VF, Nacif MS. Ressonância magnética cardíaca e tomografia computadorizada na cardiomiopatia isquêmica: atualidades. Radiol Bras. 2016 Jan/Fev;49(1):26–34.

Resumo A cardiomiopatia isquêmica é um dos principais problemas de saúde no mundo, representando significativa parcela da mortalidade. A ressonância magnética cardíaca (RMC) e a tomografia computadorizada cardíaca (TCC) são métodos de imagem não invasivos úteis no diagnóstico da doença arterial coronariana e também podem auxiliar no rastreamento de indivíduos com fatores de risco para o desenvolvimento de cardiomiopatia induzida por isquemia/infarto. Os avanços tecnológicos da RMC e da TCC contribuíram para o surgimento de diversas indicações clínicas para aplicação desses métodos de imagem de forma complementar a outros exames, principalmente quando estes se mostram inconclusivos. A RMC e a TCC apresentam acurácia semelhante aos demais métodos de imagem, poucas contraindicações absolutas e mínimos riscos de efeitos adversos, o que os fortalecem como ferramentas seguras no manejo dos pacientes. O presente estudo tem por objetivo descrever o papel da RMC e da TCC no diagnóstico das cardiomiopatias isquêmicas.

Unitermos: Cardiomiopatia isquêmica; Coração; Ressonância magnética; Tomografia computadorizada.

Abstract Ischemic cardiomyopathy is one of the major health problems worldwide, representing a significant part of mortality in the general population nowadays. Cardiac magnetic resonance imaging (CMRI) and cardiac computed tomography (CCT) are noninvasive imaging methods that serve as useful tools in the diagnosis of coronary artery disease and may also help in screening individuals with risk factors for developing this illness. Technological developments of CMRI and CCT have contributed to the rise of several clinical indications of these imaging methods complementarily to other investigation methods, particularly in cases where they are inconclusive. In terms of accuracy, CMRI and CCT are similar to the other imaging methods, with few absolute contraindications and minimal risks of adverse side-effects. This fact strengthens these methods as powerful and safe tools in the management of patients. The present study is aimed at describing the role played by CMRI and CCT in the diagnosis of ischemic cardiomyopathies.

Keywords: Ischemic cardiomyopathy; Heart; Magnetic resonance imaging; Computed tomography.

INTRODUÇÃO

A cardiomiopatia isquêmica é um dos principais problemas de saúde no mundo, representando significativa parcela da mortalidade nos dias atuais. É uma doença na qual se caracteriza a presença de isquemia do miocárdio associada ou não a fibrose causada pelo infarto miocárdico. A isquemia miocárdica só ocorre quando há desequilíbrio na oferta ou demanda de oxigênio e a diminuição do fluxo sanguíneo é considerada a fisiopatologia da maioria dos casos de infarto

agudo do miocárdio e dos episódios de angina instável. Além disso, o sinergismo entre oferta e demanda de oxigênio é o principal fator na determinação de isquemia nos casos de angina crônica estável⁽¹⁾.

A apresentação clínica da doença coronária varia desde angina crônica estável até a morte súbita. Nesse espectro encontram-se os quadros de infarto agudo do miocárdio com supradesnivelamento do segmento ST, infarto agudo do miocárdio sem supradesnivelamento do segmento ST e angina instável, atualmente catalogados como síndrome coronariana aguda⁽¹⁾. Em aproximadamente 50% a 70% dos pacientes, o infarto agudo do miocárdio é a primeira manifestação de cardiomiopatia isquêmica^(2,3). O principal substrato etiopatogênico das cardiomiopatias isquêmicas é a aterosclerose⁽⁴⁾. Os fatores de risco para o desenvolvimento de aterosclerose e, subsequentemente, da cardiomiopatia isquêmica são, além da idade, a hipertensão arterial sistêmica, o diabetes mellitus, o tabagismo, as dislipidemias, o sedentarismo e a obesidade⁽⁵⁾.

O diagnóstico baseia-se na história clínica e na presença de fatores de risco. Eletrocardiograma e radiografia de tórax também podem ser métodos esclarecedores em pacientes

* Trabalho realizado no Departamento de Radiologia da Faculdade de Medicina da Universidade Federal Fluminense (UFF), Niterói, RJ, Brasil. Apoio financeiro: Fundação Carlos Chagas Filho de Amparo à Pesquisa do Estado do Rio de Janeiro (Faperj) e Conselho Nacional de Desenvolvimento Científico e Tecnológico (CNPq).

1. Médicos Internos da Faculdade de Medicina da Universidade Federal Fluminense (UFF), Niterói, RJ, Brasil.

2. Médico Residente de Ressonância Magnética e Radiologia de Urgência do Complexo Hospitalar de Niterói (CHN), Niterói, RJ, Brasil.

3. Professor Adjunto e Vice-Chefe do Departamento de Radiologia da Faculdade de Medicina da Universidade Federal Fluminense (UFF), Niterói, RJ, Brasil.

Endereço para correspondência: Dr. Marcelo Souto Nacif. Rua Barão de Cocais, 324, Bosque Imperial. São José dos Campos, SP, Brasil, 12242-042. E-mail: msnacif@gmail.com / www.msnacif.med.br.

Recebido para publicação em 19/6/2014. Aceito, após revisão, em 6/10/2014.

com dor torácica. A cineangiocoronariografia é, entretanto, o exame padrão ouro para o diagnóstico de doença arterial coronariana (DAC), sendo, no entanto, um exame invasivo e dispendioso⁽⁶⁾. Atualmente, a imagem cardíaca não invasiva tem sido fundamental para o diagnóstico e manejo de pacientes com diagnóstico ou com suspeita de doença coronariana crônica⁽⁷⁾. Os exames não invasivos mais frequentemente utilizados no diagnóstico da cardiomiopatia isquêmica são o teste ergométrico, o ecocardiograma sob estresse farmacológico ou com exercício, a cintilografia miocárdica de perfusão, a ressonância magnética cardíaca (RMC) e a tomografia computadorizada cardíaca (TCC), com destaque para os dois últimos⁽¹⁾.

A RMC apresenta grande utilidade na avaliação da DAC, tanto em sua fase aguda como crônica. Em virtude da sua alta resolução espacial, o método hoje pode ser considerado como um padrão de referência para avaliação da função global e regional miocárdica e para detecção e quantificação de áreas de infarto do miocárdio^(7,8). A TCC é um método mais recente que tem sua principal aplicação clínica centrada no diagnóstico da DAC, determinando o escore de cálcio coronariano (ECC) de Agatston e a realização de angiografias coronarianas de forma não invasiva^(7,8).

A partir dessas considerações, o presente estudo tem por objetivo destacar os atuais conceitos acerca da utilização da RMC e TCC na cardiomiopatia isquêmica, ressaltando os impactos diagnósticos, terapêuticos e prognósticos que o método proporciona. Realizou-se revisão sistemática nas fontes de bases de dados Pubmed (National Library of Medicine), utilizando os termos de busca “cardiac magnetic resonance in ischemic cardiomyopathy” e “computed tomography in ischemic cardiomyopathy”, assim como em livros correlatos, consensos e diretrizes de sociedades.

RESULTADOS

Foram encontrados 1.319 artigos, e destes foram selecionados 43 artigos publicados em revistas de maior impacto e por consenso dos autores. Associados a esses, foram utilizados 1 consenso e 3 diretrizes (I Diretriz de Ressonância e Tomografia Cardiovascular da Sociedade Brasileira de Cardiologia⁽⁸⁾, III Diretriz Brasileira de Insuficiência Cardíaca Crônica⁽⁹⁾ e Diretriz de Doença Coronariana Crônica – Angina Estável⁽¹⁰⁾). A partir dos dados obtidos, desenvolveu-se o estudo em questão.

DISCUSSÃO

Ressonância magnética cardíaca

A RMC permite avaliação da função global e regional miocárdica, detecção e quantificação de áreas de infarto do miocárdio sem utilizar-se de radiação ionizante ou contrastes nefrotóxicos, sendo um dos métodos de maior segurança no diagnóstico cardiovascular⁽⁸⁾. Em razão da obtenção dos volumes e massas ventriculares por uma abordagem tridimensional, a RMC tem alta acurácia na obtenção destes valores tanto para o ventrículo esquerdo⁽¹¹⁾ quanto para o

direito⁽¹²⁾, sendo o padrão ouro para essas medidas⁽⁷⁾. O ecocardiograma sem contraste subestima valores de fração de ejeção e volumes em comparação à RMC⁽¹³⁾. Além disso, a RMC é útil para visualização e caracterização de massas cardíacas e trombos, avaliação da função valvar e demonstração em alta resolução de complexos processos de doenças cardíacas vasculares congênitas e adquiridas⁽⁷⁾. Pode também ser utilizada na avaliação da anatomia ventricular, de aneurismas ventriculares, pericardite, e no seguimento pós-operatório para avaliação da melhora da função cardíaca^(14,15).

Avaliação da função global e segmentar

A RMC fornece dados precisos de alta reprodutibilidade dos parâmetros de volume, massa e contratilidade global e regional dos ventrículos direito e esquerdo⁽⁸⁾ (Figura 1). A avaliação da função regional do ventrículo esquerdo (contratilidade segmentar) é realizada tanto durante o repouso quanto sob estresse farmacológico. A análise da contratilidade segmentar por meio da RMC demonstra resultados superiores à realizada pela ecocardiografia⁽¹⁶⁾. As técnicas mais utilizadas para se pesquisar a presença de DAC envolvem a visualização direta dos efeitos da isquemia, induzida por estresse farmacológico, sobre a contratilidade segmentar e sobre a perfusão miocárdica em uma análise multimodal. A RMC apresenta a característica única de proporcionar os dois tipos de informação em um único exame, combinando a maior especificidade da avaliação da função regional sob estresse com a maior sensibilidade da avaliação da perfusão miocárdica⁽⁸⁾.

Avaliação da perfusão miocárdica

A avaliação da perfusão miocárdica (Figura 2) é realizada durante repouso e sob estresse com dipiridamol ou adenosina e é analisada em conjunto com as imagens de realce tardio para identificação de áreas necróticas ou fibróticas⁽⁸⁾. A RMC de perfusão miocárdica possui excelente sensibilidade e especificidade quando comparada à cineangiocoronariografia^(17,18). A RMC já foi validada utilizando os métodos atualmente disponíveis na prática cardiológica com comparativos e mediante avaliação longitudinal para caracterização prognóstica dos pacientes. Atualmente, sua utilização clínica já está bem sólida⁽¹⁹⁾. Quando a perfusão miocárdica avaliada pela RMC de estresse é normal, o paciente possui baixa taxa de eventos cardiovasculares futuros, ao passo que quando a isquemia está presente a taxa de eventos cardiovasculares futuros é alta, determinando assim a sua capacidade prognóstica⁽²⁰⁾.

Avaliação do realce miocárdico tardio

Os protocolos baseados na técnica do realce miocárdico tardio com gadolínio permitem uma precisa delimitação das áreas de necrose ou fibrose miocárdica nos pacientes com infarto crônico⁽⁸⁾ e agudo⁽⁷⁾. A técnica baseia-se na propriedade do gadolínio em se distribuir de forma extracelular entre o tecido normal e o tecido enfartado/fibrótico, ocorrendo

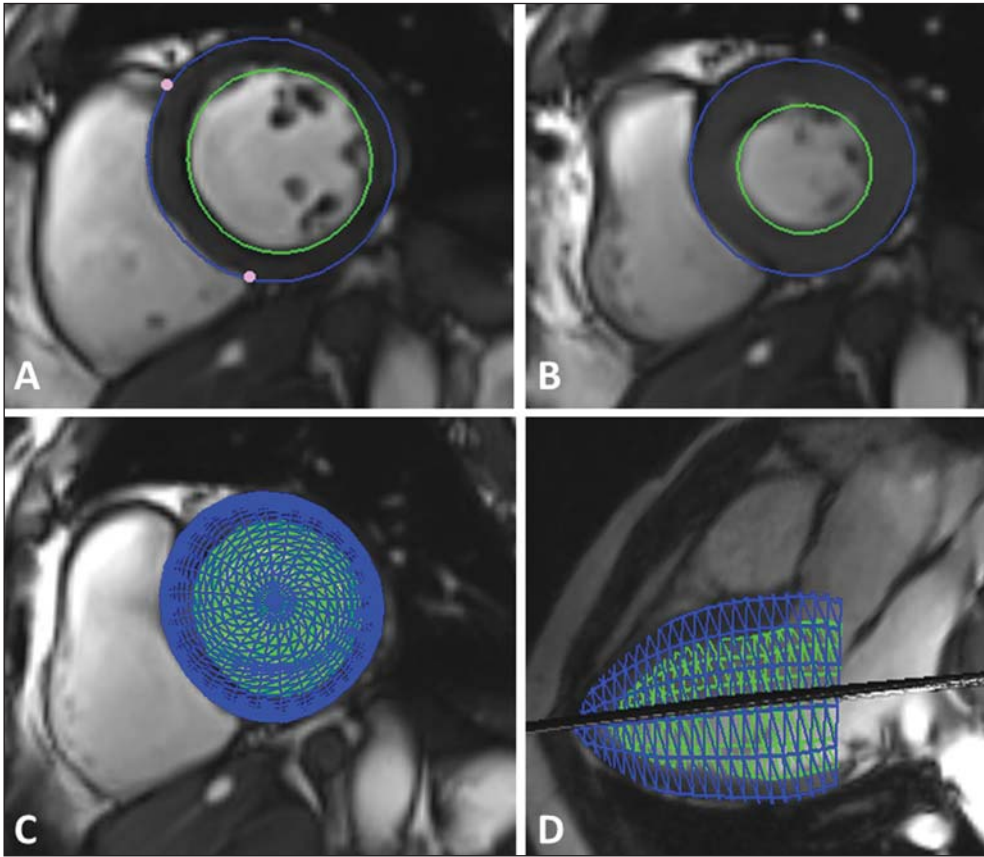


Figura 1. Avaliação da função ventricular. Técnica de Simpson (A,B) e 4D (C,D).

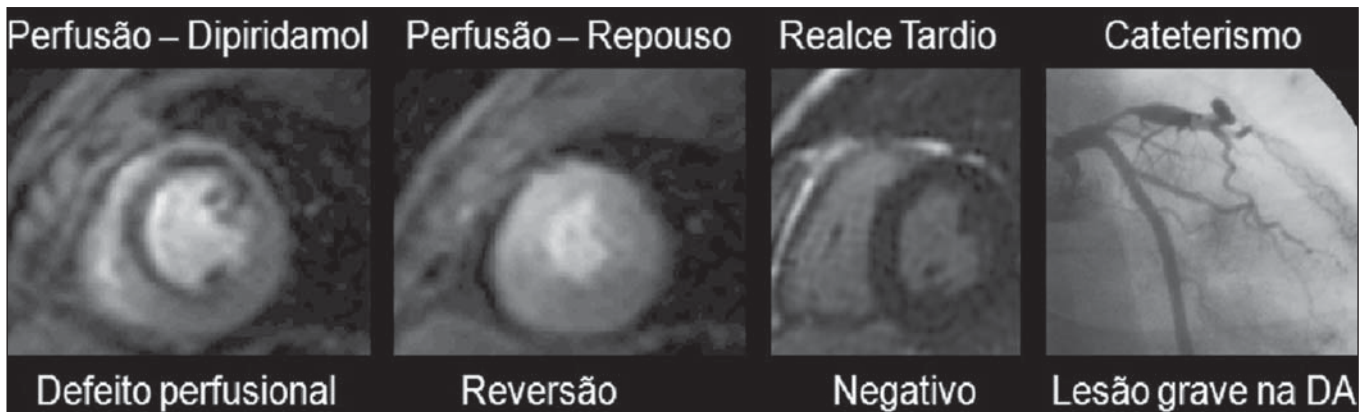


Figura 2. Avaliação da perfusão miocárdica durante estresse farmacológico e repouso. DA, artéria coronária descendente anterior.

uma saída bem mais lenta deste último, o que gera um acúmulo do meio de contraste por um tempo mais longo nestes tecidos. Tal fato possibilita a avaliação do realce miocárdio tardio, pois promove uma diferença nítida de sinal entre os dois tecidos (preto/branco)⁽⁸⁾ (Figura 3).

No que diz respeito à DAC, a presença e o padrão do realce miocárdico tardio pela RMC permite diagnosticar, em um paciente com disfunção ventricular, a presença de cardiomiopatia isquêmica ou não isquêmica⁽⁷⁾. A avaliação da transmuralidade das regiões de necrose ou fibrose do miocárdio permite prever, com excelente acurácia, a probabilidade de recuperação da função regional miocárdica após a revascularização, seja ela cirúrgica ou percutânea⁽²¹⁾. Em

função da sua excelente resolução espacial, a RMC é capaz de diagnosticar, além dos infartos transmuralis, os pequenos infartos subendocárdicos⁽⁸⁾. A RMC com técnica de cine permite o mesmo tipo de análise da contratilidade segmentar que a ecocardiografia. Entretanto, ao combinar essa informação com a avaliação detalhada do território enfartado proporcionada pela técnica do realce miocárdico tardio, a RMC permite determinar com precisão o que é tecido miocárdico atordado e o que é necrose irreversível⁽⁸⁾.

Contraindicações e limitações

A RMC possui algumas contraindicações relativas, dentre as quais se destacam a realização do exame em pacientes

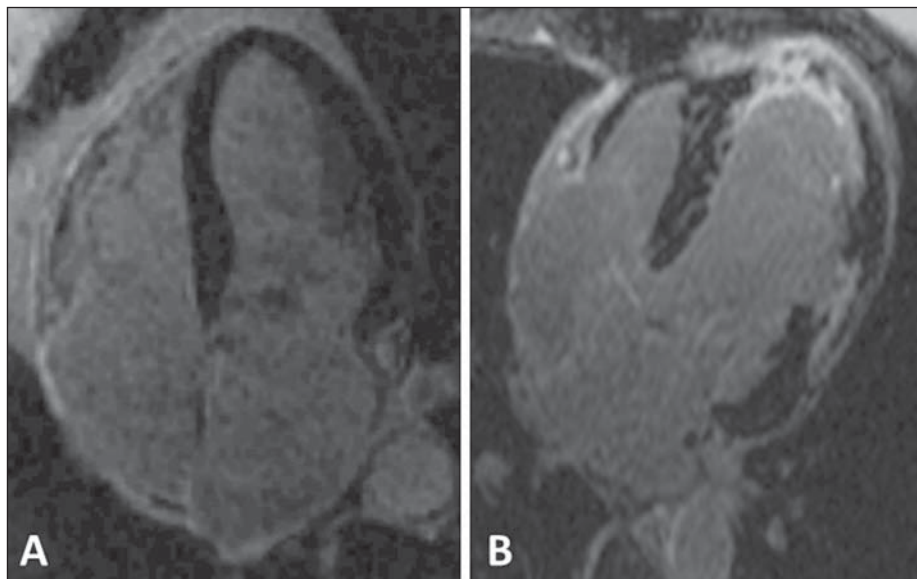


Figura 3. Avaliação do realce miocárdico tardio. Exame normal, músculo preto (A). Infarto do miocárdio, áreas brancas (B).

portadores de marca-passo, de desfibriladores implantados, de cliques cerebrais, de implantes cocleares e fragmentos metálicos nos olhos⁽⁸⁾. Entre as limitações ao método, inclui-se o fato de que a angiografia coronária por RMC, empregando diversas técnicas de aquisição, revela valores moderados de sensibilidade (72–77%) e especificidade (71–87%) para a detecção de estenoses coronárias quando comparada à angiografia invasiva^(22,23). A RMC possui resolução espacial modesta na detecção de estenoses coronarianas quando comparada à alta resolução espacial que a TCC oferece. Pode ser que no futuro a RMC das coronárias torne-se mais habitual, mas no presente momento, a angiotomografia computadorizada de coronárias é um método mais robusto, com maior sensibilidade e especificidade do que a RMC⁽²³⁾.

Inclui-se nas limitações ao método a fibrose nefrogênica sistêmica, doença que causa fibrose tecidual sistêmica e está associada ao uso do gadolínio em pacientes com insuficiência renal crônica em estádios 4 e 5 e em pacientes com síndrome hepatorenal. Vale destacar que pacientes com função renal normal não merecem este alerta. A fisiopatogenia da fibrose nefrogênica sistêmica ainda não está esclarecida, mas sabe-se que existe uma associação entre o desenvolvimento da doença e o uso do gadolínio, que foi demonstrada pela detecção de gadolínio em biópsias teciduais de pacientes com fibrose nefrogênica sistêmica e pelo aparecimento da doença após um período de 2–12 semanas após o uso de gadolínio. A fibrose nefrogênica sistêmica se instala de forma rápida e progressiva, determinando o aparecimento de sintomas como fraqueza muscular, artralgia, enrijecimento da pele e contraturas, que em conjunto levam à imobilidade do paciente. O risco para desenvolver a doença aumenta a cada nova exposição ao gadolínio. Por isso, a Food and Drug Administration orienta o cálculo do *clearance* de creatinina dos pacientes antes da realização da RMC com gadolínio e a indicação deste exame, nos pacientes sob risco, apenas se estritamente necessário, realizando diálise em seguida, ape-

sar de não haver comprovação científica de que a diálise previna o aparecimento da fibrose nefrogênica sistêmica⁽²⁴⁾.

Na prática clínica, todos os exames para pesquisa de isquemia são feitos por estresse farmacológico, o que configura uma limitação parcial para a avaliação não farmacológica, apesar de alguns estudos já terem demonstrado a capacidade de realização do estresse físico com a ressonância⁽²⁵⁾.

Tomografia computadorizada cardíaca

A TCC é um método que utiliza radiação ionizante e contrastes iodados e tem sua principal aplicação clínica centrada no diagnóstico da DAC⁽²⁶⁾. A TCC possui um alto valor preditivo negativo na detecção de DAC⁽⁹⁾, e por isso pode atuar como método alternativo à cineangiocoronariografia para afastar DAC⁽²⁷⁾.

Escore de cálcio coronariano

A TCC detecta e quantifica a calcificação arterial coronária, um marcador da presença e extensão da doença aterosclerótica⁽⁸⁾. A presença de cálcio nas artérias coronárias tem forte valor preditivo de eventos cardíacos futuros em pacientes assintomáticos^(28–30), pois há uma probabilidade elevada de doença obstrutiva coronária com o aumento da quantidade de cálcio coronariano^(30,31). A avaliação pelo ECC permite, então, identificar entre pacientes assintomáticos e os que estão sob risco de desenvolver a clínica da DAC ao longo do tempo⁽⁷⁾. Na Conferência de Bethesda, concluiu-se que a TCC e a técnica de ECC consistem no método mais preciso, atualmente disponível, para a detecção precoce de aterosclerose coronariana⁽⁷⁾.

Apesar da grande aplicabilidade do ECC, é importante ressaltar que, em algumas situações, lesões obstrutivas podem não conter cálcio e lesões calcificadas podem não ser obstrutivas⁽³²⁾. Esse processo é explicado pelo fenômeno de Glavov⁽²³⁾, que consiste na patência do volume normal do vaso, apesar de presente um processo aterosclerótico, o que

se denomina remodelamento positivo. A avaliação do ECC (Figura 4) se adiciona de forma complementar às informações de estratificação de risco clínico, podendo alterar e acrescentar condutas clínicas, principalmente aos pacientes considerados como de risco intermediário pelos escores de Framingham^(33,34) e pelo percentil do Multi-Ethnic Study of Atherosclerosis⁽³⁵⁾.

Angiotomografia computadorizada de coronárias

Além da avaliação do cálcio coronário, a TCC pode ser usada como um método não invasivo de angiografia coronariana, o que se denomina angiotomografia computadorizada de coronárias (ACC), que tem alta sensibilidade e es-

pecificidade para detecção de estenose coronariana. Sua indicação se faz principalmente para pacientes com risco intermediário de DAC e testes de isquemia duvidosos ou em pacientes com baixa probabilidade clínica de DAC, mas com teste de isquemia positivo⁽⁸⁾. A ACC é realizada por meio de tomografia computadorizada por múltiplos detectores, preferencialmente 64 canais ou mais, em apenas uma apneia. O volume de contraste utilizado de rotina é entre 70 e 100 mL, que é considerado baixo, e portanto reduz problemas associados à nefrotoxicidade. A ACC é capaz de visualizar o volume do vaso e a sua parede, o que permite a avaliação não invasiva da presença e do tamanho de placas não calcificadas⁽⁷⁾ (Figura 5). Na avaliação da reestenose intra-*stent*

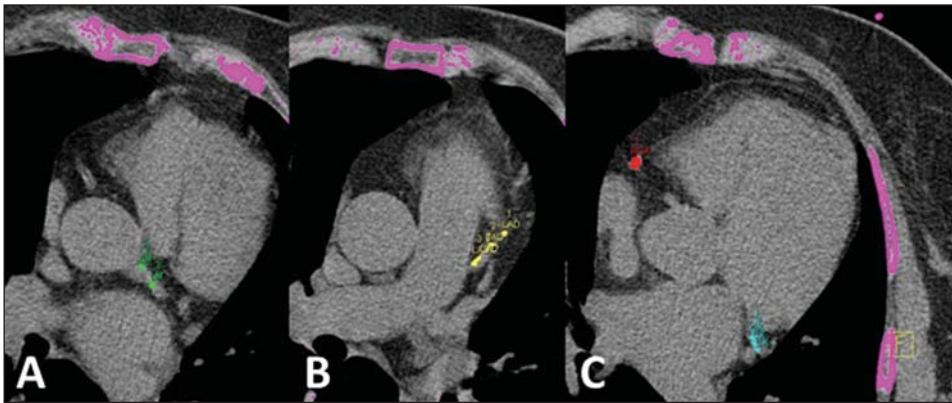


Figura 4. Avaliação do escore de cálcio coronariano. Tronco da coronária esquerda, verde (A). Terço proximal da coronária descendente anterior, amarelo (B). Coronária direita, vermelho e coronária circunflexa, azul claro (C).

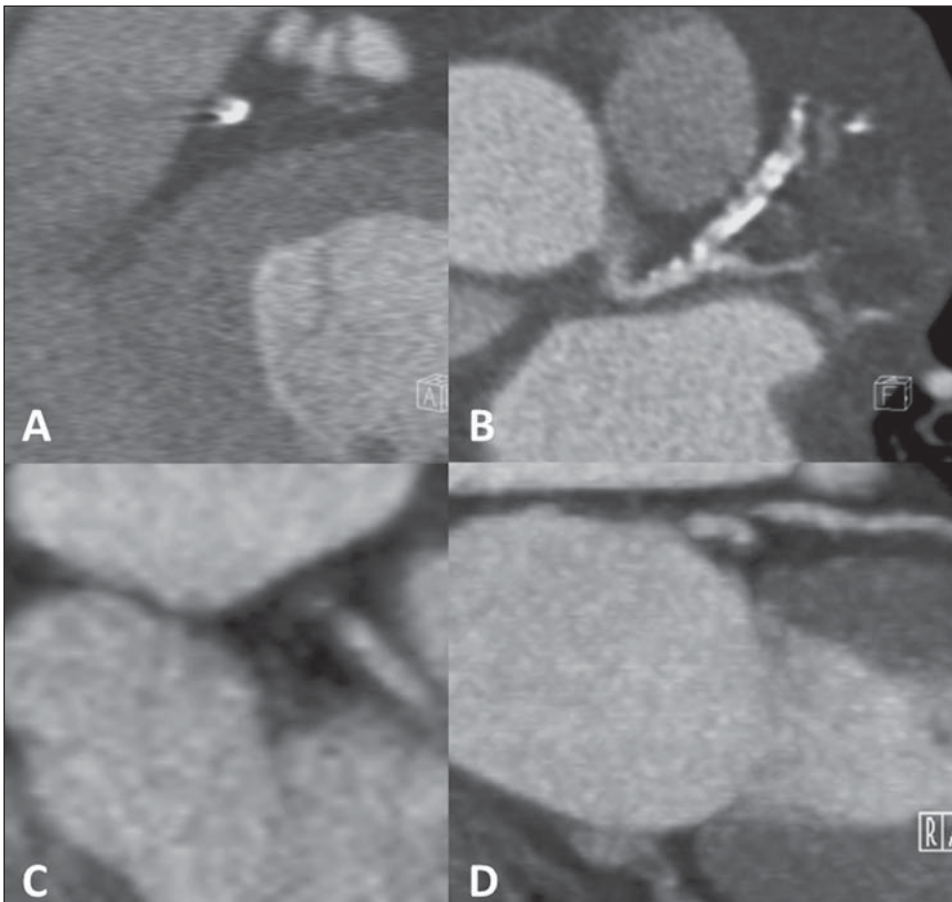


Figura 5. Avaliação da parede do vaso e composição das placas de ateroma com redução luminal por placa calcificada (A,B) e não calcificada (C,D).

em geral, a acurácia diagnóstica da TCC é aceita como suficiente para uso clínico em um método não invasivo, dependendo do modelo utilizado^(36,37) (Figura 6). O método ainda pode ser utilizado para avaliação da patência de enxertos cirúrgicos ou para diferenciação entre a cardiomiopatia isquêmica versus não isquêmica⁽⁸⁾ (Figuras 7 e 8).

Contraindicações e limitações

A principal limitação da ACC ocorre na presença de calcificação densa nas artérias coronárias ou de uma malha de *stent* muito metálica. Em ambas as situações não será possível avaliar o grau de obstrução luminal. Outra limitação

inclui a necessidade de uma frequência cardíaca baixa (< 70 bpm), o que exige o uso de betabloqueadores nos pacientes durante o exame. O emprego de nitrato sublingual, quando indicado, pode ser visto como um limitante, pois gera uma tendência de a ACC superestimar o grau de estenose coronariana^(38,39), resultando, frequentemente, na necessidade de confirmação por um teste funcional miocárdico. A utilização de radiação também é considerada uma limitação do método⁽⁷⁾, mas com o avanço tecnológico recente houve um decréscimo em sua dose. Além disso, os contrastes utilizados nos exames de ACC são à base de iodo e, diferentemente do gadolínio utilizado na RMC, possuem nefrotoxicidade.

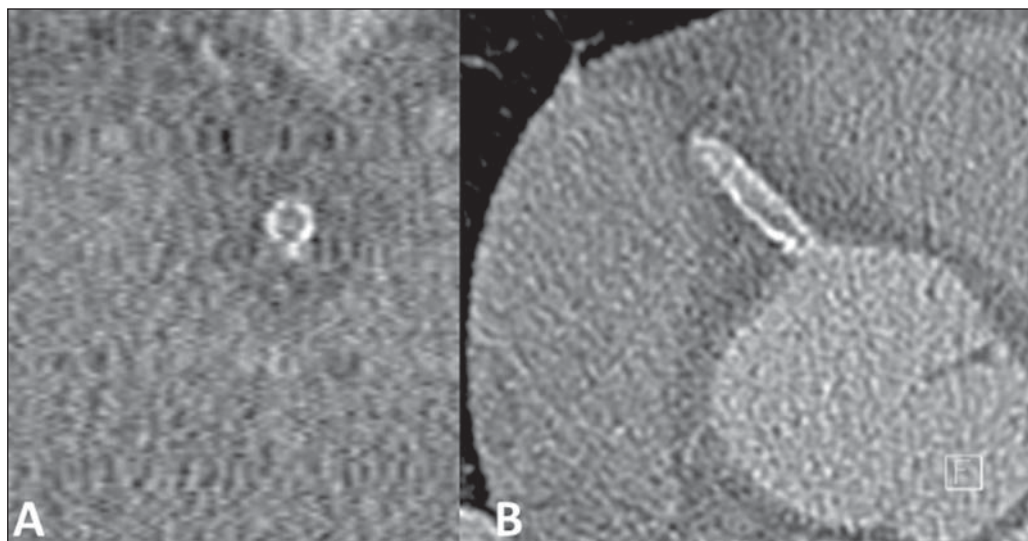


Figura 6. Avaliação de hiperplasia neointimal com reestenose intra-*stent*. Eixo transversal (A) e eixo longitudinal (B).

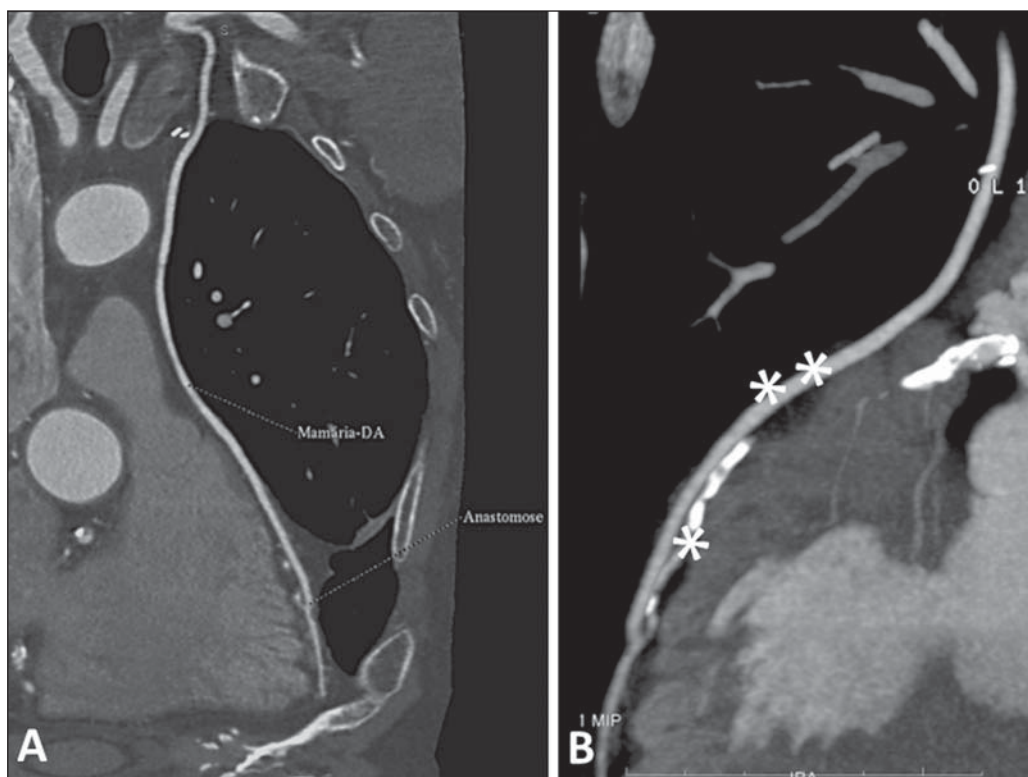


Figura 7. Avaliação do enxerto da mamária interna esquerda para a coronária descendente anterior (DA). Observar o trajeto do enxerto no mediastino (A) e a anastomose do enxerto pérvio (asteriscos duplos) com a descendente anterior nativa (asterisco simples) (B).

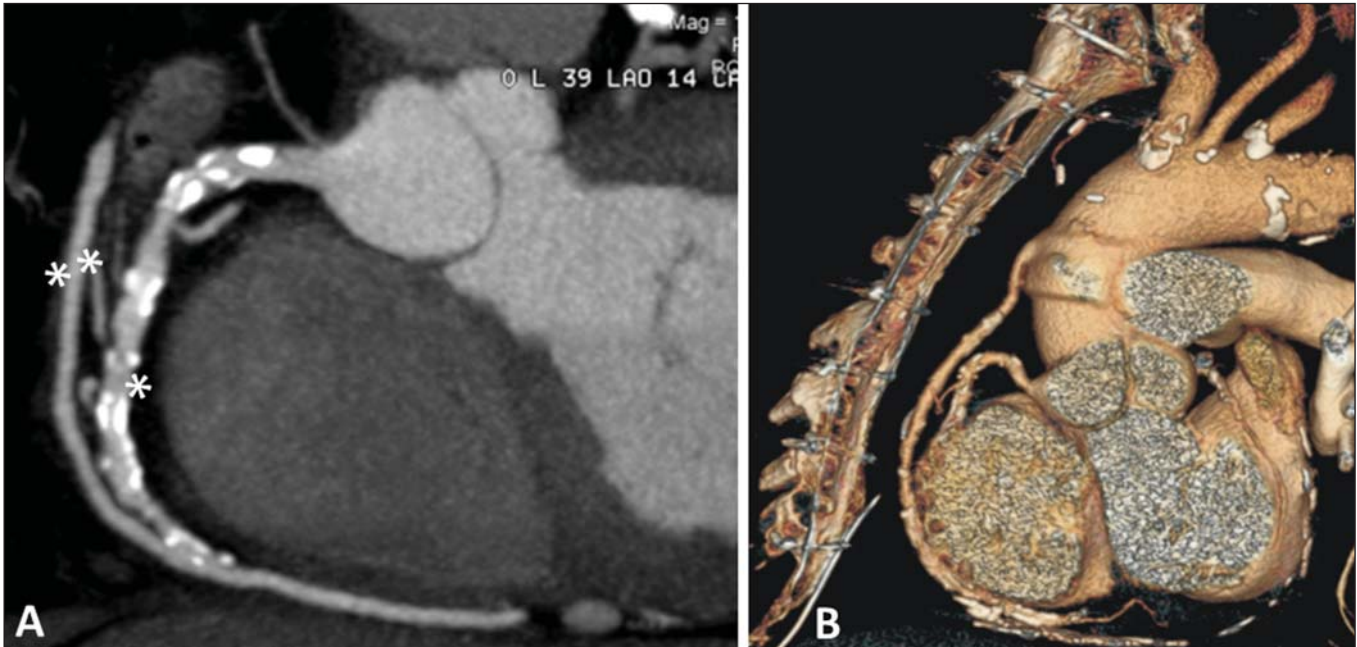


Figura 8. Avaliação do enxerto de safena para a coronária direita. Observar o enxerto pérvio (asteriscos duplos) e a anastomose com a coronária direita (asterisco simples) (A). Reconstrução em 3D (B).

Entretanto, a nefrotoxicidade é usualmente autolimitada e as reações alérgicas graves ao iodo são raras. Medidas de prevenção da nefrotoxicidade podem ser adotadas, como uma boa hidratação do paciente antes do exame e o uso de acetilcisteína no dia anterior e após o exame, embora os estudos que avaliam essas medidas preventivas ainda sejam controversos⁽⁸⁾.

Perspectivas futuras

A RMC, assim como a TCC, são métodos de diagnóstico por imagem que estão em constante desenvolvimento tecnológico.

Desenvolvimento tecnológico da RMC

A principal perspectiva futura em relação à RMC diz respeito ao aperfeiçoamento constante nas aquisições de imagens, o que permite compreensão mais detalhada da anatomia, da função e perfusão miocárdica, da caracterização tecidual e viabilidade cardíaca, além de se tornar uma importante ferramenta para o clínico e cardiologista⁽⁴⁰⁾. Isto, sem dúvida, irá reduzir o tempo de exame e manterá ou aprimorará o potencial diagnóstico do método.

Desenvolvimento tecnológico da TCC

A principal perspectiva da TCC envolve redução da dose de radiação que incide sobre o paciente, redução do tempo de realização do exame e, conseqüentemente, do tempo de apneia, redução do volume de contraste necessário para realização de imagens não invasivas das artérias coronárias e diminuição da dose de radiação. Outra perspectiva envolve a análise da perfusão miocárdica por meio dos tomógrafos de dupla fonte de raios X⁽⁴¹⁻⁴³⁾. A alta resolução, tanto espacial como temporal desse método, possibilita a aquisição de

imagens com grande detalhamento anatômico, permitindo a avaliação da relação espacial entre estruturas adjacentes de forma não invasiva⁽²⁶⁾.

Anatomia versus isquemia / fluxo de reserva coronário

A análise da anatomia coronariana para prever o estado fisiológico miocárdico sempre foi muito evidente nas quatro décadas passadas. Porém, atualmente, acredita-se que a análise anatômica isoladamente não é capaz de prever o comportamento fisiológico de um único paciente, pois dessa forma não se considera a variabilidade biológica. Parâmetros anatômicos, como a porcentagem de estenose no diâmetro coronariano, não são uma ferramenta muito útil para compreensão do comportamento fisiológico em geral. A tendência, futuramente, é a adoção de parâmetros que possam prever o estado fisiológico de maneira mais precisa e menos invasiva possível.

Esses parâmetros fisiológicos podem ser avaliados por exames de imagem não invasivos como a PET/TC ou por exames invasivos como a cineangiocoronariografia, e recentemente, de forma não invasiva, pela ACC. A PET/TC, em virtude da sua alta resolução espacial, é capaz de quantificar a perfusão miocárdica no repouso e no estresse e determinar o fluxo de reserva coronário. A cineangiocoronariografia permite determinar o fluxo fracionado de reserva, que é determinado pelo quociente entre a pressão distal a uma estenose e a pressão proximal. Ambos os parâmetros fisiológicos permitem prever o grau de isquemia provocado pela DAC de maneira mais precisa, pois são melhores na avaliação de doenças coronarianas difusas, multissegmentares e com remodelamentos heterogêneos. Quando comparados entre si, o fluxo de reserva coronário é preciso em prever isquemia e melhor na avaliação de doenças difusas, sendo

uma tendência futura a análise desse parâmetro pela PET/TC. A mais importante aplicação clínica da PET/TC na perfusão miocárdica é a seleção de pacientes com aterosclerose, que terão maior benefício em realizar a revascularização miocárdica⁽⁴⁴⁾. O que também se tem estudado é o cálculo do fluxo fracionado de reserva por meio da ACC; embora ainda em fase de aperfeiçoamento, ele seria, teoricamente, ideal para o manejo dos pacientes com DAC, pois em um único exame permitiria a avaliação anatômica de uma determinada estenose e sua repercussão funcional, demonstrando se de fato ela estaria causando algum prejuízo ao miocárdio. Entretanto, dados de validação clínica e custo-efetividade ainda são limitados^(45,46).

Outra abordagem em estudo é a perfusão miocárdica de estresse pela TC aliada à técnica da ACC. Esta técnica avalia a perfusão miocárdica sob estresse e a anatomia coronariana, fornecendo dados sobre uma possível isquemia e estenose coronariana, avaliando, assim, tanto a anatomia como a fisiologia miocárdica. Desde 1970 tenta-se aperfeiçoar esta técnica, mas só recentemente, com a evolução tecnológica da TCC, foi possível a avaliação miocárdica sob estresse. Estudos preliminares demonstraram uma melhora na precisão do diagnóstico quando utilizadas as duas técnicas em conjunto, em comparação com a ACC isoladamente. Entretanto, esta técnica ainda carece de mais estudos para se estabelecer protocolos de aquisição de imagem, dose do contraste e da radiação⁽⁴⁷⁻⁵⁰⁾.

CONCLUSÃO

A RMC e a TCC estão validadas como ferramentas de alta sensibilidade e especificidade, com poucas contraindicações e mínimos riscos de efeitos adversos e devem ser utilizadas para auxílio do médico assistente no manejo de seus pacientes.

REFERÊNCIAS

- Carvalho ACC, Sousa JMA. Cardiopatia isquêmica. *Rev Bras Hipertens*. 2001;8:297-305.
- Manfroi WC, Freitas FM, Gensini G, et al. Achados hemodinâmicos e cineangiocoronariográficos em pacientes acometidos de infarto do miocárdio: estudo comparativo entre uma população de Syracuse, NY, USA, com outra de Porto Alegre, RS, Brasil. *Arq Bras Cardiol*. 1980;34:359-62.
- Behar S, Reicher-Reiss H, Abinader E, et al. The prognostic significance of angina pectoris preceding the occurrence of a first acute myocardial infarction in 4166 consecutive hospitalized patients. *Am Heart J*. 1992;123:1481-6.
- Manfroi WC, Peukert C, Berti CB, et al. Infarto agudo do miocárdio. Primeira manifestação da cardiopatia isquêmica e relação com fatores de risco. *Arq Bras Cardiol*. 2002;78:388-91.
- Zaslavsky C, Gus I. Idoso. Doença cardíaca e comorbidades. *Arq Bras Cardiol*. 2002;79:635-9.
- Yu PC, Caramelli B, Calderaro D. Performance diagnóstica de angiografia coronariana por tomografia computadorizada de 64 detectores (estudo CORE 64). *Rev Assoc Med Bras*. 2009;55:235-6.
- Berman DS, Hachamovitch R, Shaw LJ, et al. Roles of nuclear cardiology, cardiac computed tomography, and cardiac magnetic resonance: assessment of patients with suspected coronary artery disease. *J Nucl Med*. 2006;47:74-82.
- Rochitte CE, Pinto IMF, Fernandes JL, et al. I Diretriz de Ressonância e Tomografia Cardiovascular da Sociedade Brasileira de Cardiologia – Sumário executivo. *Arq Bras Cardiol*. 2006;87:e48-e59.
- Schuijff JD, Bax JJ, Shaw LJ, et al. Meta-analysis of comparative diagnostic performance of magnetic resonance imaging and multislice computed tomography for noninvasive coronary angiography. *Am Heart J*. 2006;151:404-11.
- Pletcher MJ, Tice JA, Pignone M, et al. Using the coronary artery calcium score to predict coronary heart disease events: a systematic review and meta-analysis. *Arch Intern Med*. 2004;164:1285-92.
- Naylor GL, Firmin DN, Longmore DB. Blood flow imaging by cine magnetic resonance. *J Comput Assist Tomogr*. 1986;10:715-22.
- Helbing WA, Rebergen SA, Maliepaard C, et al. Quantification of right ventricular function with magnetic resonance imaging in children with normal hearts and with congenital heart disease. *Am Heart J*. 1995;130:828-37.
- Hoffmann R, von Bardeleben S, Kasprzak JD, et al. Analysis of regional left ventricular function by cineventriculography, cardiac magnetic resonance imaging, and unenhanced and contrast-enhanced echocardiography: a multicenter comparison of methods. *J Am Coll Cardiol*. 2006;47:121-8.
- Versteegh MI, Lamb HJ, Bax JJ, et al. MRI evaluation of left ventricular function in anterior LV aneurysms before and after surgical resection. *Eur J Cardiothorac Surg*. 2003;23:609-13.
- Rajiah P, Desai MY, Kwon D, et al. MR imaging of myocardial infarction. *Radiographics*. 2013;33:1383-412.
- Nagel E, Lehmkühl HB, Bocksch W, et al. Noninvasive diagnosis of ischemia-induced wall motion abnormalities with the use of high-dose dobutamine stress MRI: comparison with dobutamine stress echocardiography. *Circulation*. 1999;99:763-70.
- Nagel E, Klein C, Paetsch I, et al. Magnetic resonance perfusion measurements for the noninvasive detection of coronary artery disease. *Circulation*. 2003;108:432-7.
- Schwitzer J, Nanz D, Kneifel S, et al. Assessment of myocardial perfusion in coronary artery disease by magnetic resonance: a comparison with positron emission tomography and coronary angiography. *Circulation*. 2001;103:2230-5.
- Barranhas AD, Santos AASMD, Coelho-Filho OR, et al. Cardiac magnetic resonance imaging in clinical practice. *Radiol Bras*. 2014;47:1-8.
- Hundley WG, Morgan TM, Neagle CM, et al. Magnetic resonance imaging determination of cardiac prognosis. *Circulation*. 2002;106:2328-33.
- Kim RJ, Wu E, Rafael A, et al. The use of contrast-enhanced magnetic resonance imaging to identify reversible myocardial dysfunction. *N Engl J Med*. 2000;343:1445-53.
- Budoff MJ, Achenbach S, Duerinckx A. Clinical utility of computed tomography and magnetic resonance techniques for noninvasive coronary angiography. *J Am Coll Cardiol*. 2003;42:1867-78.
- Maintz D, Ozgun M, Hoffmeier A, et al. Whole-heart coronary magnetic resonance angiography: value for the detection of coronary artery stenoses in comparison to multislice computed tomography angiography. *Acta Radiol*. 2007;48:967-73.
- Leite CC. Gadolínio e fibrose nefrogênica sistêmica: o que todo médico deve saber. *Radiol Bras*. 2007;40(4):iv-v.
- Gusso S, Salvador C, Hofman P, et al. Design and testing of an MRI-compatible cycle ergometer for non-invasive cardiac assessments during exercise. *Biomed Eng Online*. 2012;11:13.
- Shiozaki AA, Jasinowdolinski D, Sara L, et al. Ressonância magnética cardiovascular e tomografia computadorizada cardiovascular nas doenças não-coronárias. *Rev Soc Cardiol Estado de São Paulo*. 2009;19:348-60.
- Bocchi EA, Marcondes-Braga FG, Ayub-Ferreira SM, et al. Sociedade Brasileira de Cardiologia. III Diretriz brasileira de insuficiência cardíaca crônica. *Arq Bras Cardiol*. 2009;93(1 supl 1):3-70.

28. Greenland P, Bonow RO, Brundage BH, et al. ACCF/AHA 2007 clinical expert consensus document on coronary artery calcium scoring by computed tomography in global cardiovascular risk assessment and in evaluation of patients with chest pain: a report of the American College of Cardiology Foundation Clinical Expert Consensus Task Force (ACCF/AHA Writing Committee to Update the 2000 Expert Consensus Document on Electron Beam Computed Tomography). *Circulation*. 2007;115:402–26.
29. Taylor AJ, Bindeman J, Feuerstein I, et al. Coronary calcium independently predicts incident premature coronary heart disease over measured cardiovascular risk factors: mean three-year outcomes in the Prospective Army Coronary Calcium (PACC) project. *J Am Coll Cardiol*. 2005;46:807–14.
30. Kronmal RA, McClelland RL, Detrano R, et al. Risk factors for the progression of coronary artery calcification in asymptomatic subjects: results from the Multi-Ethnic Study of Atherosclerosis (MESA). *Circulation*. 2007;115:2722–30.
31. Feldman CJ, Yordi LM. Imagem na cardiomiopatia isquêmica. Tomografia computadorizada de coronárias. *Rev Soc Cardiol Rio Grande do Sul*. 2009;XVII:1–6.
32. Wexler L, Brundage B, Crouse J, et al. Coronary artery calcification: pathophysiology, epidemiology, imaging methods, and clinical implications. A statement for health professionals from the American Heart Association. Writing Group. *Circulation*. 1996;94:1175–92.
33. Greenland P, LaBree L, Azen SP, et al. Coronary artery calcium score combined with Framingham score for risk prediction in asymptomatic individuals. *JAMA*. 2004;291:210–5.
34. Nasir K, Michos ED, Blumenthal RS, et al. Detection of high risk young adults and women by coronary calcium and National Cholesterol Education Program Panel III guidelines. *J Am Coll Cardiol*. 2005;46:1931–6.
35. McClelland RL, Chung H, Detrano R, et al. Distribution of coronary artery calcium by race, gender, and age: results from the Multi-Ethnic Study of Atherosclerosis (MESA). *Circulation*. 2006;113:30–7.
36. Gaspar T, Halon DA, Lewis BS, et al. Diagnosis of coronary in-stent restenosis with multidetector row spiral computed tomography. *J Am Coll Cardiol*. 2005;46:1573–9.
37. Cademartiri F, Mollet N, Lemos PA, et al. Usefulness of multislice computed tomographic coronary angiography to assess in-stent restenosis. *Am J Cardiol*. 2005;96:799–802.
38. Cury RC, Pomerantsev EV, Ferencik M, et al. Comparison of the degree of coronary stenoses by multidetector computed tomography versus by quantitative coronary angiography. *Am J Cardiol*. 2005;86:784–7.
39. Moselewski F, Ropers D, Pohle K, et al. Comparison of measurement of cross-sectional coronary atherosclerotic plaque and vessel areas by 16-slice multidetector computed tomography versus intravascular ultrasound. *Am J Cardiol*. 2004;94:1294–7.
40. Vitorino RR, Nacif MS. Ressonância magnética cardíaca na cardiomiopatia dilatada: atualidades. *Rev Bras Clin Med*. São Paulo. 2011;9:225–33.
41. Pinto IMF, Sousa AGMR, Ishikawa W, et al. Ressonância magnética e tomografia computadorizada no diagnóstico de insuficiência coronária. *Rev Bras Cardiol Invas*. 2006;14:168–77.
42. Parga Filho JR, Lima CSLM, Lima FG, et al. Perfusão miocárdica dinâmica por tomografia computadorizada de dupla fonte de raio X. *Arq Bras Cardiol*. 2012;98,54–8.
43. Delgado C, Vázquez M, Oca R, et al. Myocardial ischemia evaluation with dual-source computed tomography: comparison with magnetic resonance imaging. *Rev Esp Cardiol (Engl Ed)*. 2013;66:864–70.
44. Gould KL, Johnson NP, Bateman TM, et al. Anatomic versus physiologic assessment of coronary artery disease. Role of coronary flow reserve, fractional flow reserve, and positron emission tomography imaging in revascularization decision-making. *J Am Coll Cardiol*. 2013;62:1639–53.
45. Yoon YE, Koo BK. Non-invasive functional assessment using computed tomography: when will they be ready for clinical use? *Cardiovasc Diagn Ther*. 2012;2:106–12.
46. Nørgaard BL, Leipsic J, Gaur S, et al. Diagnostic performance of non-invasive fractional flow reserve derived from coronary CT angiography in suspected coronary artery disease: The NXT trial. *J Am Coll Cardiol*. 2014;63:1145–55.
47. Rossi A, Merkus D, Klotz E, et al. Stress myocardial perfusion imaging with multidetector CT. *Radiology*. 2014;270:25–46.
48. Johnson NP, Kirkeeide RL, Gould KL. Coronary anatomy to predict physiology: fundamental limits. *Circ Cardiovasc Imaging*. 2013;6:817–32.
49. Sociedade Brasileira de Cardiologia. Diretrizes de doença coronariana crônica – angina estável. *Arq Bras Cardiol*. 2004;83(supl II):1–43.
50. Mollet NR, Cademartiri F, Nieman K, et al. Multislice spiral computed tomography coronary angiography in patients with stable angina pectoris. *J Am Coll Cardiol*. 2004;43:2265–70.