



# REVISTA BRASILEIRA DE ANESTESIOLOGIA

Publicación Oficial de la Sociedade Brasileira de Anestesiologia  
[www.sba.com.br](http://www.sba.com.br)



## INFORMACIÓN CLÍNICA

# Anestesia en niño con el síndrome de Walker-Warburg

Emine Arzu Kose<sup>a,\*</sup>, Bulent Bakar<sup>b</sup>, Gokay Ates<sup>a</sup>, Didem Aliefendioglu<sup>c</sup> y Alpaslan Apan<sup>a</sup>

<sup>a</sup> Departamento de Anestesiología y Reanimación, Escuela de Medicina, Universidad de Kirikkale, Kirikkale, Turquía

<sup>b</sup> Departamento de Neurocirugía, Escuela de Medicina, Universidad de Kirikkale, Kirikkale, Turquía

<sup>c</sup> Departamento de Neonatología, Escuela de Medicina, Universidad de Kirikkale, Kirikkale, Turquía

Recibido el 30 de octubre de 2012; aceptado el 19 de diciembre de 2012

Disponible en Internet el 22 de diciembre de 2013

### PALABRAS CLAVE

Síndrome de Walker-Warburg;  
Distrofia muscular congénita;  
Anestesia general

### Resumen

**Justificativa y objetivos:** el síndrome de Walker-Warburg es una distrofia muscular autosómica recesiva congénita rara, manifestada por el sistema nervioso central con malformaciones oculares y la posible participación de varios sistemas. El diagnóstico se establece por la presencia de 4 criterios: distrofia muscular congénita, lisencefalia tipo II, malformación cerebelar y malformación de la retina. La mayoría de los niños con el síndrome se muere a los primeros 3 años de vida debido a la insuficiencia respiratoria, neumonía, convulsiones, hipertermia y fibrilación ventricular.

**Relato de caso:** se discute aquí la conducta anestésica en un niño del sexo masculino, de 2 meses de edad, programado para la cirugía electiva de derivación ventrículo-peritoneal.

**Conclusiones:** un cuidadoso abordaje anestésico se hace necesario debido a la involucración de varios sistemas. Relatamos la conducta anestésica en un niño del sexo masculino de 2 meses de edad, con el síndrome de Walker-Warburg, que fue programado para la cirugía electiva de derivación ventrículo-peritoneal.

© 2013 Sociedade Brasileira de Anestesiologia. Publicado por Elsevier Editora Ltda. Todos los derechos reservados.

## Introducción

El síndrome de Walker-Warburg (SWW) es una distrofia muscular congénita (DMC) rara, autosómica recesiva y congénita<sup>1</sup>. El diagnóstico generalmente depende de

las manifestaciones clínicas. El diagnóstico genético fue realizado por análisis de ADN en solamente un 10-20% de los casos. El diagnóstico se establece por la presencia de 4 criterios: DMC, lisencefalia tipo II, malformación cerebelar y malformación de la retina<sup>2</sup>. Otras anomalías observadas con frecuencia son la dilatación ventricular, con o sin hidrocefalia; malformación de la cámara anterior del ojo; macrocefalia congénita y malformación de Dandy-Walker. Microcefalia congénita, microftalmia, coloboma ocular, catarata congénita, anomalías urogeni-

\* Autor para correspondencia.

Correo electrónico: [arzuhct@hotmail.com](mailto:arzuhct@hotmail.com) (E.A. Kose).

tales, labio leporino y hendidura palatina son observados menos frecuentemente. El diagnóstico diferencial con DMC de Fukuyama, enfermedad cerebro-músculo-ocular, y el síndrome cerebro-ocular-cerebral, depende de la gravedad de las manifestaciones clínicas y de los hallazgos radiológicos<sup>2,3</sup>. Manifestaciones clínicas están presentes en el nacimiento o surgen después de un corto período. La mayoría de los niños con el síndrome se muere a los primeros 3 años de vida debido a la insuficiencia respiratoria, neumonía, convulsiones, hipertermia y fibrilación ventricular. El diagnóstico prenatal se puede hacer y el riesgo de tener otro niño con el síndrome es de un 25% en las familias con un niño afectado<sup>4</sup>.

## Relato de caso

Niño del sexo masculino, 2 meses de edad, pesando 3,3 kg, programado para la cirugía electiva de derivación ventrículo-peritoneal. El parto fue por cesárea a las 38 semanas de gestación. La gestación anterior de la madre fue interrumpida por aborto médico debido a la hidrocefalia, determinada por exámenes ultrasonográficos y por el grado de parentesco de los padres. El paciente fue ingresado en la unidad de cuidados intensivos neonatal debido a la hidrocefalia y a la incomodidad respiratoria. Macrocefalia, bajo puente nasal, achatamiento frontal de la frente, micrognatia, retracción mandibular, hipotonía moderada y desplazamiento bilateral de la retina quedaron evidentes en el examen físico. Los niveles de creatina fosfoquinasa (CPK) medidos fueron de  $4.226 \text{ uL}^{-1}$  (normal:  $24\text{--}195 \text{ uL}^{-1}$ ). La resonancia magnética (RM) reveló una lisencefalia tipo II, hipomielinización de la sustancia blanca, ventrículos dilatados, hipoplasia cerebelar bilateral, agenesia del septo pelúcido, malformación de Dandy-Walker, hiperplasia bilateral vítrea y buftalmia (fig. 1).

Después de la obtención del consentimiento informado firmado por los padres, el paciente fue colocado en ayunas por 3 h. La probabilidad de intubación difícil se caviló, por tanto, el equipo se preparó. Enseguida, el paciente fue monitorizado con oximetría de pulso, presión arterial no invasiva, electrocardiograma y temperatura corporal. La inducción anestésica se hizo con sevoflurano y óxido nitroso en oxígeno. Una cánula intravenosa se insertó y la laringoscopia se realizó durante la ventilación espontánea. Los intentos de intubación realizados por medio de abordaje tradicional por la línea media con presión cervical anterior y con el aumento de la extensión de la cabeza fallaron, la visibilidad se evaluó como grado 4. Por tanto, la cabeza del paciente fue ligeramente inclinada hacia la izquierda y una lámina Miller recta de tamaño cero, fue introducida por el lado extremo derecho de la boca. La punta de la epiglotis fue visualizada con la ayuda de manipulación externa de la laringe, y la intubación a ciegas realizada con el tubo endotraqueal de 3,5 mm sin balón. El taponamiento orofaríngeo se hizo con gasas.

El posicionamiento del tubo endotraqueal fue confirmado por medio de capnografía y auscultación de los pulmones. El tubo endotraqueal se fijó y se tamponó la orofaringe con gasas. La anestesia se mantuvo con sevoflurano al 2% con una mezcla de oxígeno y óxido nitroso en la proporción de 50:50. Agentes bloqueantes neuromusculares y opiá-

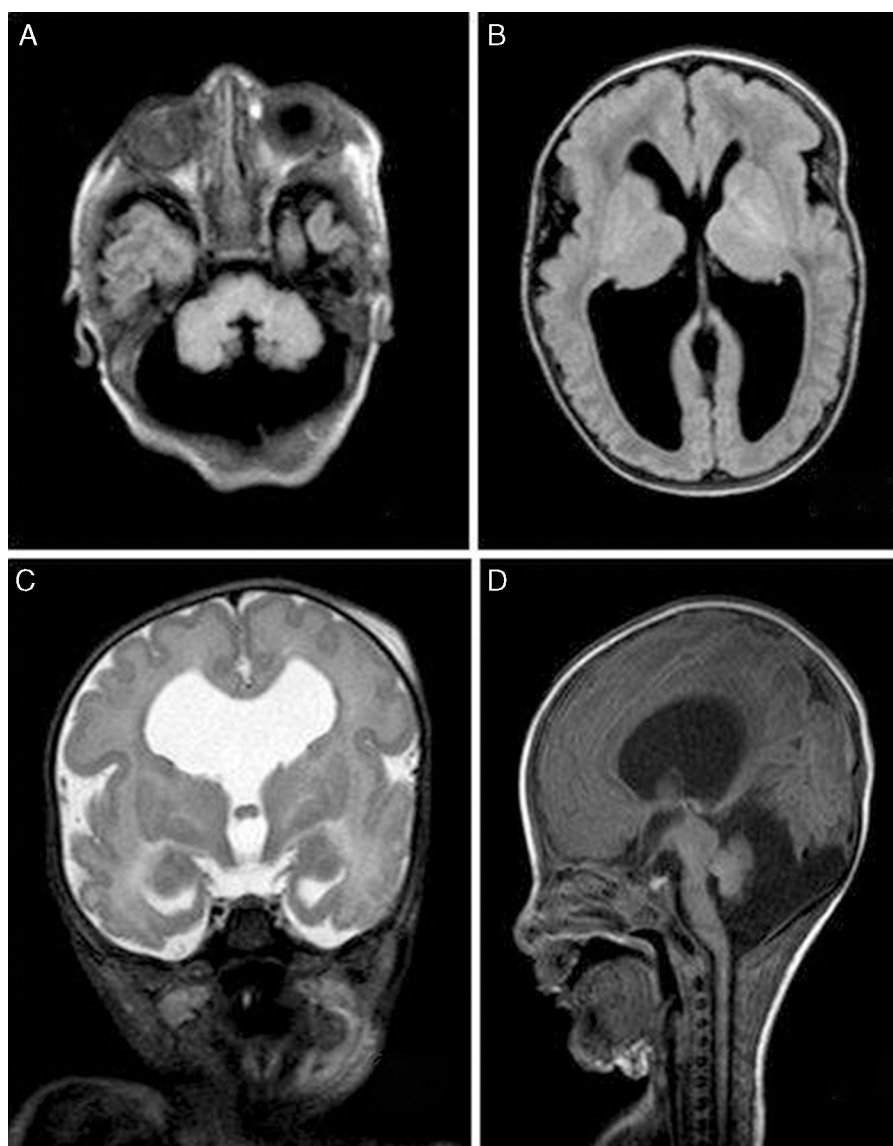
ceos no fueron usados durante la cirugía. El manejo de líquidos fue realizado con la administración intravenosa de solución balanceada de electrolitos, considerando el cálculo de los déficits perioperatorios y los valores basales del niño. Al concluir la cirugía, se quitó el tapón y la tráquea se desentubó cuando el paciente estaba completamente despierto. El paracetamol ( $25 \text{ mg kg}^{-1}$ ) se usó para la analgesia postoperatoria. Después de un período de recuperación sin intercurencias, el paciente se derivó a la UCI.

## Discusión

El manejo anestésico cuidadoso es necesario debido a la involucración de varios sistemas. Debemos tener siempre presente la posibilidad de vía aérea difícil frente a un paciente con cuello corto, micrognatia y retracción de la mandíbula, a veces con una fisura labial y/o hendidura palatina. Después de la preparación para la intubación difícil, preferimos la inducción anestésica por inhalación con sevoflurano sin la supresión de la ventilación espontánea. Debido a la posibilidad de introducción de una lámina curva en la línea de visión, una lámina Miller recta de tamaño cero se usó, pero la laringe no puede ser visualizada por el abordaje tradicional de la línea media. Por tanto, la laringoscopia con lámina recta paraglosal descrita para la intubación traqueal difícil se usó, y la intubación a ciegas se hizo después de la visualización de la punta de la epiglotis<sup>5</sup>. El abordaje lateral fue realizado para rebasar la lengua y las estructuras maxilares y para mejorar la visión de la glotis. En caso de fracaso en la intubación, nuestro plan de reserva era hacer una laringoscopia por fibra óptica. El uso de mascarilla laríngea se discutió, pero no se eligió porque podría ser imposible garantizar una vía aérea segura a causa de los movimientos de la cabeza durante la operación y a la posibilidad de aspiración de las secreciones orofaríngeas. El uso de la succinilcolina se evitó porque podría causar la liberación en exceso de potasio, arritmias cardíacas fatales e hipertermia maligna. Debido al riesgo aumentado de hipertermia en la SWW, la temperatura corporal se monitorizó durante la cirugía y en el período postoperatorio<sup>2,3</sup>. Los relajantes musculares no despolarizantes y opiáceos no se usaron debido a la posibilidad de recuperación tardía y a la depresión respiratoria postoperatoria resultante de la debilidad crónica de los músculos respiratorios<sup>2,3</sup>. La analgesia postoperatoria se suministró con paracetamol, y la sedación profunda fue evitada. La disfunción pulmonar postoperatoria y por ende, la neumonía por aspiración, fueron consideradas. Por tanto, las secreciones orofaríngeas se aspiraron regularmente.

Aunque nuestro paciente no presentase ninguna anomalía genitourinaria, la disfunción renal e involucración de los músculos cardíacos pueden ser observados en la SWW, y es importante reconocer el aumento del riesgo de insuficiencia cardíaca y renal en el período perioperatorio<sup>2</sup>. El control del adecuado mantenimiento de los líquidos debe ser hecho para evitar la disfunción renal y la depresión cardiovascular.

Los niños con SWW pueden estar con la presión intracraneal (PIC) aumentada; por tanto, la conducta anestésica debe incluir precauciones al suministrar una circulación cerebral adecuada, como evitar el aumento o la disminución excesiva de la presión arterial promedio<sup>3</sup>. También es importante reconocer que los pacientes con SWW están



**Figura 1** FLAIR MR imágenes de escáner que demuestran la malformación de Dandy-Walker (A y D); y lincencefalia con hidrocefalia (B). T2 WI MR imágenes de escáner que demuestran disgenesia del septo pelúcido (C).

propensos a desarrollar convulsiones, episodios de apnea central y obstructiva, dificultad de deglución y por ende, una insuficiencia cardiorrespiratoria, neumonía por aspiración y sepsis<sup>2,3</sup>. El uso de fármacos epileptógenos y los episodios hipóxicos pueden conllevar a convulsiones.

En resumen, para lograr una tranquila administración anestésica y buenos cuidados posoperatorios, es importante tener presente que el SWW es una severa DMC con involuciones multisistémicas.

### Conflictos de intereses

Los autores declaran no tener ningún conflicto de intereses.

### Bibliografía

1. Walker AE. Lissencephaly. *Arch Neurol Psychiatry*. 1942;48:13-29.
2. Dobyns WB, Pagon RA, Armstrong D, et al. Diagnostic criteria for Walker-Warburg syndrome. *Am J Med Genet*. 1989;32:195-210.
3. Sahajanda H, Meneges J. Anaesthesia for a child with Walker-Warburg syndrome. *Pediatr Anesth*. 2003;13:624-8.
4. Crowe C, Jassani M, Dickerman L. The perinatal diagnosis of the Walker-Warburg syndrome. *Diagnosis*. 1986;6:177-85.
5. Henderson J. The use of paraglossal straight blade laryngoscopy in difficult tracheal intubation. *Anaesthesia*. 1997;52:522-6.