



# REVISTA BRASILEIRA DE ANESTESIOLOGIA

Publicação Oficial da Sociedade Brasileira de Anestesiologia  
[www.sba.com.br](http://www.sba.com.br)



## INFORMAÇÃO CLÍNICA

# Dissecção de lúmen de tubo endotraqueal aramado durante anestesia geral: relato de caso



Fabricio Tavares Mendonça\*, Leonardo Damasceno Martins,  
Rodrigo Gazzi e Jose Tadeu dos Santos Palmieri

Centro de Ensino e Treinamento do Hospital de Base do Distrito Federal, Brasília, DF, Brasil

Recebido em 16 de janeiro de 2015; aceito em 11 de fevereiro de 2015  
Disponível na Internet em 1 de outubro de 2015

### PALAVRAS-CHAVE

Obstrução de via aérea;  
Complicação na intubação;  
Obstrução na ventilação

### Resumo

**Objetivo:** Relatar um caso de obstrução à ventilação mecânica clinicamente significativa causada por dissecção do lúmen do tubo endotraqueal aramado durante anestesia geral em um paciente pediátrico.

**Relato:** Paciente de 12 anos submetido à anestesia geral para apendicectomia aberta foi intubado com tubo endotraqueal aramado e retirada de guia do tubo difícil. Após iniciar a ventilação mecânica houve aumento da fração expiratória de CO<sub>2</sub> e necessidade de aumento da pressão inspiratória. Hipóteses de complicações com maiores incidências foram aventadas e tratadas sem sucesso. Finalmente, ao reintubar o doente, foi verificada dissecção do lúmen do tubo endotraqueal e a ventilação foi restaurada à normalidade.

**Conclusão:** O ato anestésico envolve inúmeras possíveis complicações. A suspeição e a vigilância constantes são essenciais para diagnosticar e tratar precocemente qualquer ameaça à integridade do indivíduo. O presente caso é relevante por enfatizar uma possível complicação muito incomum relacionada às vias aéreas capaz de causar hipóxia e danos irreversíveis rapidamente. Dessa forma, o caso contribui para que essa intercorrência seja detectada com maior frequência.

© 2015 Sociedade Brasileira de Anestesiologia. Publicado por Elsevier Editora Ltda. Este é um artigo Open Access sob uma licença CC BY-NC-ND (<http://creativecommons.org/licenses/by-nc-nd/4.0/>).

\* Autor para correspondência.

E-mails: [fabriciotmendonca@hotmail.com](mailto:fabriciotmendonca@hotmail.com), [fabricio.tavares@me.com](mailto:fabricio.tavares@me.com) (F.T. Mendonça).

**KEYWORDS**

Airway obstruction;  
Complication  
of intubation;  
Obstruction  
in ventilation

## Dissection of the wired endotracheal tube's lumen during general anesthesia: a case report

**Abstract**

**Objective:** The aim of this study is to report a case of a clinically significant obstruction during mechanical ventilation caused by the dissection of the wired endotracheal tube's lumen during general anesthesia in a pediatric patient.

**Case report:** A 12-years old patient undergoing general anesthesia for open appendectomy was intubated with a wired endotracheal tube and difficult removal of the guide. After starting the mechanical ventilation, there was increased expiratory fraction of CO<sub>2</sub> and need for increased inspiratory pressure. Chance of complications with higher incidences were raised and treated unsuccessfully. Finally, during patient reintubation, the dissection of the endotracheal tube lumen was observed, and ventilation was restored to normal.

**Conclusion:** Anesthesia involves numerous possible complications. Suspicion and constant vigilance are essential for early diagnosis and treatment of any threat to the individual integrity. This case is relevant for emphasizing a possible very rare complication related to airway, which can quickly cause hypoxia and irreversible damage. Thus, this case contributes to the detection of this complication more frequently.

© 2015 Sociedade Brasileira de Anestesiologia. Published by Elsevier Editora Ltda. This is an open access article under the CC BY-NC-ND license (<http://creativecommons.org/licenses/by-nc-nd/4.0/>).

## Introdução

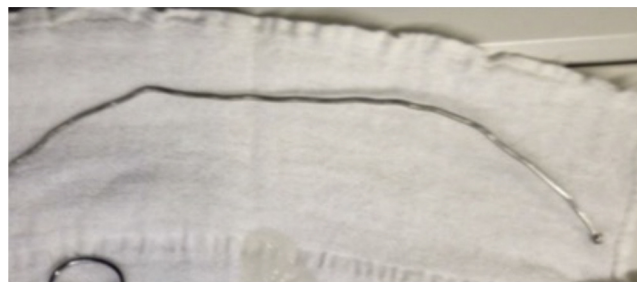A intubação traqueal na anestesia geral é uma técnica fundamental para inúmeros procedimentos cirúrgicos. A proteção de vias aéreas e a ventilação mecânica viabilizam a administração segura de anestésicos de forma a garantir adequada hipnose, inibição da dor e relaxamento muscular.<sup>1</sup>

Todavia, o uso dessa técnica depende do correto funcionamento de um conjunto de equipamentos e materiais relacionados com a anestesia. Qualquer defeito de algum desses materiais pode comprometer a técnica de intubação e determinar uma intercorrência potencialmente trágica por dificuldades com a ventilação e a proteção de vias aéreas. Os defeitos podem se apresentar em qualquer ponto do ventilador (fole, tubo corrugado, capnógrafo, admissão de gases) e no tubo endotraqueal (muco, corpo estranho, acotovelamento, herniação do balote ou vazamento). Muitas vezes o problema, por se manifestar de maneira comum a diversas intercorrências clínicas, não é prontamente identificado e corrigido, o que leva a rápida deterioração do quadro respiratório e pode levar ao óbito.<sup>2</sup>

Neste trabalho relatamos um caso pouco frequente de deformidade e obstrução do tubo endotraqueal aramado causada pela retirada muito difícil do guia metálico introduzido no tubo.

## Relato

Paciente masculino de 12 anos, 35 kg, encaminhado ao CC pela urgência para apendicectomia aberta. Chegou à S.O. acompanhado pela mãe, a qual negou alergias, comorbidades ou uso regular de medicamentos. ASA I, FC 110 bpm; PA 108×52; Sp O<sub>2</sub>: 96% ar ambiente; BEG, normocorado, desidratação leve, eupneico, lúcido e orientado. Quanto às



**Figura 1** Fio guia metálico usado.

vias aéreas, apresentou abertura oral e mobilidade cervical adequadas (Mallampati I).

Foi feita venóclise em MSE com jelco 20 G. Após indução venosa com 250 mcg de fentanil, 20 mg de lidocaína, 110 mg de propofol e 7 mg cisatracúrio, seguiu-se a ventilação sob máscara de forma esperada.

Feita intubação orotraqueal com lâmina curva Macintosh n° 3. Introdução endotraqueal de tubo endotraqueal (TET) aramado n° 6 com guia. O guia foi retirado com muita dificuldade (fig. 1). Insuflado o CUFF e confirmado o posicionamento por ausculta bilateral simétrica e curva capnográfica compatível.

Acoplado ao ventilador mecânico automático no modo PCV, P insp 17 FR 16 PEEP 5 FiO<sub>2</sub> 40% com sevoflurano a 3%. Após 20 minutos, observou-se volume corrente de 120 mL. Por esse motivo, a P insp foi aumentada até 25 cm H<sub>2</sub>O para obter VC de 280 mL. Em seguida, o analisador de gases indicou taxa crescente de ET-CO<sub>2</sub> até atingir 68 mmHg. Foi feita ausculta simétrica e bilateral, com redução dos murmúrios. Administração de cetamina 25 mg EV, com padrão ventilatório inalterado. Foi reduzida a FR para 10 RPM e relação 1:5 no tempo expiratório.

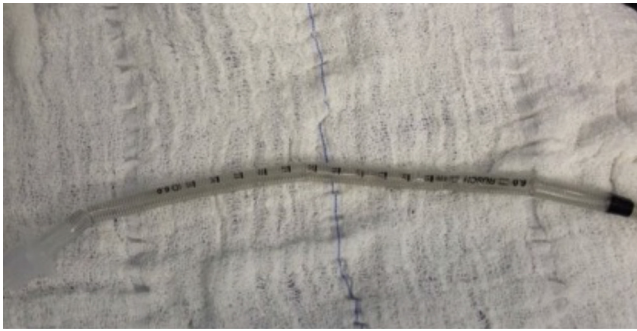


Figura 2 Tubo endotraqueal aramado, visão externa.




Figura 3 Tubo endotraqueal aramado seccionado, visão do lúmen com dissecção.

Após gasometria arterial, foi administrado propofol 50 mg E.v. e aumento da fração inspirada de sevoflurano. Nesse momento a PA era 97×54 mmHg. Gasometria arterial: pH, 7,2; PCO<sub>2</sub>, 56,6 mm Hg; HCO<sub>3</sub><sup>-</sup>, 22,3; Hb, 10,7; Na<sup>+</sup>: 143; K<sup>+</sup>, 3,9; Cl<sup>-</sup> 101; Ca<sup>2+</sup>, 0,7.

Decidida à troca do tubo endotraqueal para outro 6 aramado. IOT com guia sem dificuldades. Acoplado ao ventilador em modo PCV com P insp 16 cm H<sub>2</sub>O e obtido Vc de 260 mL. Redução rápida da taxa de ETCO<sub>2</sub> de 70 para 50 mmHg.

A observação do TET removido indicou que havia deformidade com redução irregular de seu calibre interno, o que causou ventilação obstrutiva e demandou altas pressões inspiratórias (figs. 2 e 3).

## Discussão

O gerenciamento inadequado das vias aéreas continua sendo um elemento de grande relevância, pois está associado à morbidade e mortalidade no período perioperatório. Ele pode incluir problemas inerentes ao paciente ou da falha dos equipamentos da anestesia e complicações do uso de agentes anestésicos.

Entre os casos de complicações na via área citados na literatura, encontram-se lesões ocorridas durante a introdução da cânula de intubação, imobilização inadequada

dos pacientes, dificuldades relacionadas aos umidificadores, complicações relacionadas ao tubo endotraqueal que englobam o reuso desses dispositivos, exposição ao calor, distensão do tubo por uso de agentes anestésicos como o óxido nitroso (N<sub>2</sub>O), desprendimento de partes do tubo endotraqueal que geram um mecanismo de válvula e raramente a dissecção da parede interna do tubo endotraqueal, como apresentado neste caso.<sup>3-9</sup>

Mercanoglu et al.<sup>8</sup> relataram um caso de dissecção da parede interna do TET aramado após reuso do dispositivo endotraqueal. Foi concluído que a reesterilização e o reuso desse material predispõem a complicação relatada. Com base nos dados da literatura, assim como neste relato, medidas para tratamento do broncoespasmo foram iniciadas, com resultado insatisfatório. Optou-se pela troca do TET e pelo retorno aos parâmetros prévios à dissecção do tubo.<sup>8</sup>

No caso descrito neste trabalho, por ser uma situação rara, a dissecção da parede interna do tubo aramado não foi suspeitada de imediato. Desse modo, assim que o paciente iniciou a apresentação dos sintomas citados, a primeira hipótese foi a de broncoespasmo para o qual foram feitos aprofundamento da anestesia, administrados fármacos vasodilatadores e foi ajustado o ventilador com menor frequência respiratória e aumento do tempo expiratório. Após a instituição dessas medidas e não reversão dos sintomas, optou-se pela troca do tubo endotraqueal aramado descartável. Somente após investigação desse dispositivo foi notado que suas paredes internas estavam dissecadas.

Entre as possíveis causas relatadas na literatura, a dissecção do tubo aramado pode ocorrer devido ao reuso ou à reesterilização do dispositivo.<sup>7</sup> Uma vez que as citadas situações não se aplicam a esse relato de caso, pode-se supor que houve problema de controle de qualidade na fabricação do tubo.

## Conclusão

O conhecimento de possíveis complicações como a apresentada nesse relato, além da avaliação minuciosa dos pacientes e da feita rotineira do *check list* anestésico-cirúrgico, permite ao profissional a previsão de situações indesejadas e possibilita a intervenção imediata para diminuir repercussões que impõe risco à vida do paciente.

## Conflitos de interesse

Os autores declaram não haver conflitos de interesse.

## Referências

1. Matsumoto T, de Carvalho WB. Tracheal intubation. *J Pediatr (Rio J)*. 2007;83: S83-90.
2. Holsbah LR, Fornazier C, Trindade E, et al. Abordagem de Vigilância Sanitária de Produtos para Saúde Comercializados no Brasil: Sistema de Anestesia. *Bol Inf Tecnovigilância*. ISSN 2178-440X. 2012.
3. Blanc VF, Tremblay Na. The complications of tracheal intubation: a new classification with a review of the literature. *Anesth Analg*. 1974;53:202-13.
4. Husain T, Gatward JJ, Hambidge ORH, Asogan M, Southwood TJ. Strategies to prevent airway complications: a survey of adult intensive care units in Australia and New Zealand. *Br J Anaesth*. 2012;108:800-6.

5. Khatami SF, Parvaresh P, Behjati S. Common complications of endotracheal intubation in newborns. *Iran J Neonatol.* 2011;2:12-7.
6. Martins RHG, Dias NH, Braz JRC, Castilho EC. Complicações das vias aéreas relacionadas à intubação endotraqueal. *Rev Bras Otorrinolaringol.* 2004;70:671-7.
7. Mota LAA, Cavalho GBde, Brito VA. Complicações laringeas por intubação orotraqueal: revisão da literatura. *Int Arch Otorhinolaryngol.* 2012;16:236-45.
8. Mercanoglu E, Topuz D, Kaya N. Dissecção da parede interna de tubo endotraqueal aramado que causa obstrução das vias aéreas no intraoperatório sob anestesia geral. Relato de caso. *Rev Bras Anesthesiol.* 2013;63:372-4.
9. Stauffer JL, Olson DE, Petty TL. Complications and consequences of endotracheal intubation and tracheotomy. A prospective study of 150 critically ill adult patients. *Am J Med.* 1981;70:65-76.