



REVISTA BRASILEIRA DE ANESTESIOLOGIA

Publicação Oficial da Sociedade Brasileira de Anestesiologia
www.sba.com.br



INFORMAÇÃO CLÍNICA

Desenvolvimento de fibrilação ventricular por causa de etomidato para indução anestésica: um efeito colateral muito raro, relato de caso

Murat Karcioğlu^{a,*}, Isil Davarci^a, Nuray Kirecci^a, Adnan Burak Akcay^b,
Selim Turhanoglu^a, Kasim Tuzcu^a, Sedat Hakimoglu^a, Seckin Akkucuk^c e Akin Aydogan^c

^a Departamento de Anestesiologia e Reanimação, Faculdade de Medicina, Mustafa Kemal University, Hatay, Turquia

^b Departamento de Cardiologia, Faculdade de Medicina, Mustafa Kemal University, Hatay, Turquia

^c Departamento de Cirurgia Geral, Faculdade de Medicina, Mustafa Kemal University, Hatay, Turquia

Recebido em 28 de fevereiro de 2013; aceito em 10 de junho de 2013

Disponível na Internet em 1 de março de 2014

PALAVRAS-CHAVE

Etomidato;
Indução da anestesia;
Fibrilação ventricular

Resumo

Justificativa e objetivos: A ocorrência de fibrilação ventricular em um paciente pode resultar em complicações inesperadas. Nosso objetivo é apresentar um caso de fibrilação ventricular que ocorreu após a indução anestésica com administração de etomidato.

Relato de caso: Paciente do sexo feminino, 56 anos, com pré-diagnóstico de cálculos biliares, foi admitida na sala de cirurgia para colecistectomia laparoscópica. A anestesia foi induzida com a administração de etomidato com uma dose em *bolus* de 0,3 mg/kg. A paciente apresentou uma grave e rápida adução dos braços logo após a indução. Taquicardia com QRS largo e frequência ventricular de 188 bpm foram detectadas no monitor. O ritmo converteu-se em fibrilação ventricular (FV) durante a preparação para a cardioversão. A paciente foi imediatamente submetida a desfibrilação. O ritmo sinusal foi obtido. Decidimos adiar a cirurgia por causa da condição de instabilidade da paciente.

Conclusão: Além dos efeitos secundários conhecidos de etomidato, taquicardia ventricular e fibrilação, embora muito raramente, também podem ser observadas. Até onde sabemos, esse é o primeiro caso na literatura de FV causado por etomidato.

© 2013 Sociedade Brasileira de Anestesiologia. Publicado por Elsevier Editora Ltda. Todos os direitos reservados.

* Autor para correspondência.

E-mail: muratkarcioğlu@hotmail.com (M. Karcioğlu).

KEYWORDS

Etomidate;
Induction of
anesthesia;
Ventricular
fibrillation

The development of ventricular fibrillation due to etomidate for anesthetic induction: a very rare side effect, case report

Abstract

Background and objectives: Ventricular fibrillation occurring in a patient can result in unexpected complications. Here, our aim is to present a case of ventricular fibrillation occurring immediately after anesthesia induction with etomidate administration.

Case report: A fifty-six-year-old female patient with a pre-diagnosis of gallstones was admitted to the operating room for laparoscopic cholecystectomy. The induction was performed by etomidate with a bolus dose of 0.3 mg/kg. Severe and fast adduction appeared in the patient's arms immediately after induction. A tachycardia with wide QRS and ventricular rate 188 beat/min was detected on the monitor. The rhythm turned to VF during the preparation of cardioversion. Immediately we performed defibrillation to the patient. Sinus rhythm was obtained. It was decided to postpone the operation due to the patient's unstable condition.

Conclusion: In addition to other known side effects of etomidate, very rarely, ventricular tachycardia and fibrillation can be also seen. To the best of our knowledge, this is the first case regarding etomidate causing VF in the literature.

© 2013 Sociedade Brasileira de Anestesiologia. Published by Elsevier Editora Ltda. All rights reserved.

Introdução

Fibrilação ventricular (FV) é uma patologia cardíaca na qual o ventrículo entra em estado caótico e não contrai de forma eficaz. FV pode causar desfechos muito graves. Etomidato é um agente hipnótico com um perfil cardiovascular estável e resulta em efeitos colaterais respiratórios mínimos. Por esse motivo, esse fármaco é normalmente preferido para a indução da anestesia em pacientes hemodinamicamente instáveis.¹

Os efeitos colaterais relatados associados ao etomidato são mioclonia, vômitos, dor no local da injeção e supressão adrenocortical.²

Em casos raros, outros efeitos adversos foram mencionados. No presente relato, nosso objetivo foi apresentar o caso de um paciente submetido a colecistectomia videolaparoscópica por causa de cálculos biliares que desenvolveu FV durante a indução com etomidato. Na literatura, este é o primeiro relato que investiga essa associação.

Relato de caso

Paciente do sexo feminino, 56 anos, com pré-diagnóstico de cálculos biliares, foi admitida na sala de cirurgia para colecistectomia laparoscópica. Durante a avaliação pré-anestésica, a paciente relatou história de hipertensão com uso irregular de medicamento anti-hipertensivo. Os exames bioquímicos e hematológicos de rotina estavam normais; ECG estava em ritmo sinusal normal (fig. 1), frequência cardíaca de 74 bpm, radiografia posteroanterior do tórax normal e estado físico classificado com ASA II. A paciente foi monitorada –pressão arterial (PA) inicial: 140/110 mmHg; frequência cardíaca: 118 bpm; presença de taquicardia sinusal e saturação periférica de oxigênio (SpO₂): 98.

A indução foi feita com etomidato (Etomidato Lipuro® B. Braun Melsungen AG, Berlim-Alemanha), com uma dose em bolus de 0,3 mg/kg. Uma grave e rápida adução dos braços

do paciente surgiu logo após a indução. Os movimentos mioclônicos foram considerados como causados pelo etomidato e uma dose de 0,6 mg/kg de rocurônio (Esmeron® N.V. Organon Oss, Holanda) foi administrada. Naquele momento, a PA era de 150/110 mmHg, SpO₂ de 98% e a frequência cardíaca de 110-130 bpm, com aumento gradual. Taquicardia com QRS largo e frequência ventricular de 188 bpm foram detectadas no monitor (fig. 2). Observou-se que a pressão arterial diminuiu para 90/60 mmHg. O ritmo converteu-se em FV durante a preparação para a cardioversão. A paciente foi imediatamente submetida a desfibrilação (choque bifásico com 200 J). Ritmo sinusal foi obtido. Decidimos administrar amiodarona na paciente para evitar taquicardia ventricular (TV) recorrente.

Um dose de carga de 150 mg de amiodarona (Cordarone® Mefar Istanbul, Turquia) foi aplicada por via intravenosa durante 15 minutos, seguida por terapia de manutenção. Decidimos adiar a operação por causa da condição de instabilidade da paciente.

A anestesia foi mantida com oxigênio, ar, sevoflurano (Sevorane® Abbott Laboratories Ltd., Reino Unido) e fentanil (Fentanyl® Janssen N.V., Bélgica). A paciente começou a respirar espontaneamente 37 minutos após a indução da anestesia e a extubação foi proposta. A paciente foi extubada e admitida em unidade de terapia intensiva (UTI). Uma consulta à cardiologia foi feita na UTI. Ao ecocardiograma, os diâmetros do ventrículo esquerdo (VE) estavam normais, a função sistólica era adequada, a dilatação do átrio esquerdo (AE) era de 4,1 cm, regurgitação mitral (1+) e regurgitação tricúspide (2-3+), hipertensão pulmonar (35-40 mmHg) e fração de ejeção (FE) avaliada como 63%. Ao ECG, taquicardia sinusal (20 bpm) e alterações inespecíficas do segmento ST (fig. 3) foram observadas pelos cardiologistas. Os testes hematológicos, bioquímicos e de função da tireoide estavam dentro dos limites normais.

A paciente recebeu alta após três dias de monitoramento em UTI. Duas semanas depois, foi admitida para a

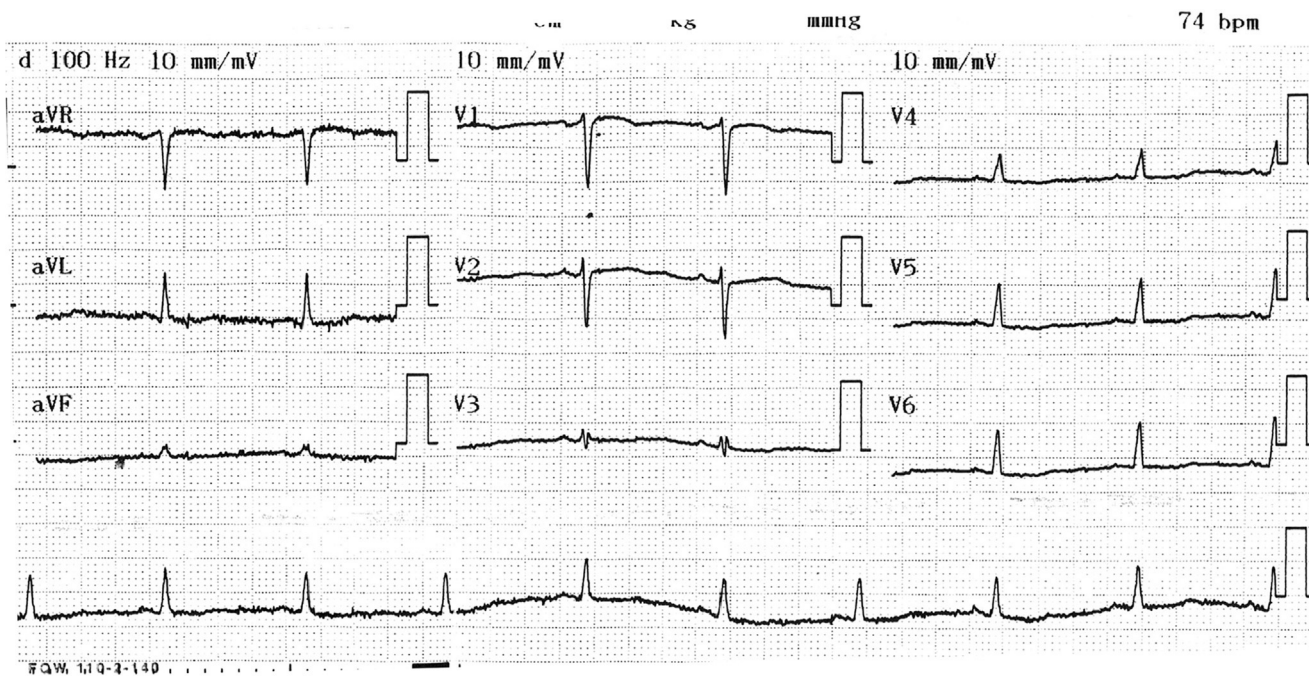


Figura 1 Imagem do ECG pré-anestesia.

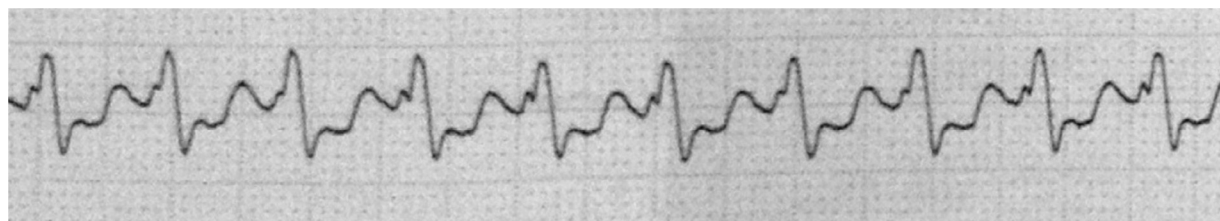


Figura 2 Imagem de TV.

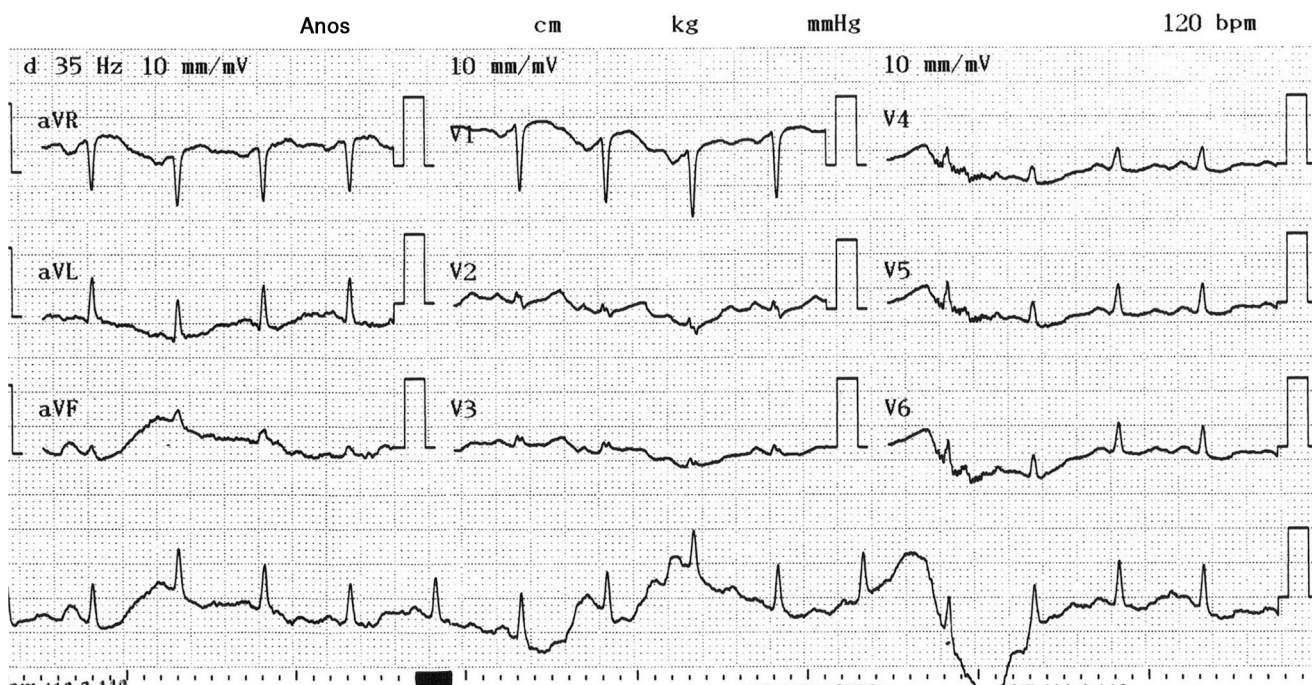


Figura 3 Imagem do ECG pós-extubação.

colecistectomia laparoscópica. Foi operada sem qualquer complicação, com a indução de tiopental, fentanil e rocurônio, e enviada para casa.

Discussão

Durante a FV, as contrações dos ventrículos estão totalmente dessincronizadas e ineficazes. O débito cardíaco (DC) não é eficaz, o ritmo é irregular, o complexo QRS fica invisível e a circulação não pode ser obtida por causa da falta de eficácia do DC. A reanimação cardiopulmonar deve ser iniciada imediatamente.

Distúrbios imprevisíveis são comuns durante a indução, a manutenção e o despertar da anestesia. Em nosso caso, relatamos um processo de TV e FV que ocorreu imediatamente após a indução da anestesia com etomidato. Os efeitos colaterais conhecidos de etomidato são mioclonia, dor no local da injeção e supressão adrenal. O mecanismo da mioclonia não está claro, embora seja uma forma de atividade convulsiva. Altas doses de etomidato deprimem a atividade cortical antes da atividade subcortical e pesquisadores propuseram que esse é um fenômeno de desinibição.^{3,4} Os inibidores das atividades neuronais subcorticais, como benzodiazepínicos e opiáceos, impedem o desenvolvimento de mioclonia.⁵

A injeção de etomidato tem efeitos colaterais, como dor e mioclonia, porque é formulada com propilenoglicol.^{6,7} Porém, existe uma formulação farmacêutica opcional para reduzir a dor da injeção. Nessa nova formulação, etomidato é dissolvido em uma emulsão lipídica composta por triglicerídeos de cadeia média e longa.⁸ Em um estudo, o uso de apenas uma dose em *bolus* de etomidato causou disfunção adrenal em aspecto hipocortisolemia.⁹ Essa função prejudicada resulta em um efeito transitório e clinicamente insignificante na glândula adrenal.^{7,9} Em alguns casos, a disfunção adrenal pode ser muito importante. Portanto, os profissionais de saúde devem estar cientes dessa informação sobre o medicamento.

Relatos de casos sobre os efeitos adversos renais com etomidato são comuns. No entanto, os efeitos colaterais cardiovasculares associados ao medicamento foram encontrados em apenas um relato. O etomidato normalmente não altera a contratilidade miocárdica e o débito cardíaco.¹⁰ Fidler et al. relataram um caso de hipertireoidismo que ocorreu após a aplicação de amiodarona para tratar um paciente com insuficiência cardíaca e que apresentava fibrilação atrial pela primeira vez. Tireoidectomia foi planejada quando o hipertireoidismo não respondeu ao tratamento médico. A equipe observou diminuição da pressão arterial após a indução com etomidato, sufentanil e rocurônio e infusão de norepinefrina foi iniciada antes de o paciente apresentar FV seguida de parada cardíaca.¹¹ Em nosso caso, os testes de função da tireoide da paciente estavam normais e nenhuma patologia cardíaca significativa foi detectada, exceto pelo desenvolvimento de taquicardia sinusal e um ligeiro aumento da pressão arterial antes da indução na sala de cirurgia. A injeção de etomidato foi considerada como a única causa aparente para o desenvolvimento de TV e FV.

Quando etomidato e FV foram investigados, com o uso do Programa de Notificação de Efeitos Secundários (Adverse Event Reporting System [Faers]), da Food and Drug

Administration (FDA), dos EUA, quatro eventos de FV haviam sido relatados para etomidato.¹²

De acordo com outra fonte, 1.023 casos de efeitos secundários relacionados ao etomidato foram encontrados. Entre eles, FV foi relatada em 23 pacientes (2,25%). Desses casos, 72,7% eram mulheres, 27,3% eram homens, 22,7% estavam na faixa de 0-1 ano, 13,6% na de 20-29 anos, 4,5% na de 30-39 anos, 27,3% na de 50-59 anos e 31,8% acima de 60 anos. Os medicamentos usados nesses pacientes com FV foram sufentanil, propofol, fentanil, brometo de rocurônio e amiodarona HCL.¹³

Como resultado, sugere-se que o desenvolvimento de FV neste caso, após a exclusão das etiologias prováveis, pode ter sido por causa da indução com etomidato. Pelo que sabemos, este é o primeiro caso na literatura que relata o desenvolvimento de FV causado por etomidato. Nosso objetivo é informar que, em casos raros, FV pode ocorrer após a indução com etomidato e que o diagnóstico precoce e a intervenção imediata com acompanhamento atento são necessários para obter resultados positivos nesses pacientes.

Conflitos de interesse

Os autores declaram não haver conflitos de interesse.

Bibliografia

- Gultop F, Akkaya T, Bedirli N, et al. Lidocaine pretreatment reduces the frequency and severity of myoclonus induced by etomidate. *J Anesth.* 2010;24:300-2.
- Ruth WJ, Burton JH, Bock AJ. Intravenous etomidate for procedural sedation in emergency department patients. *Acad Emerg Med.* 2001;8:13-8.
- Doenicke AW, Roizen MF, Kugler J, et al. Reducing myoclonus after etomidate. *Anesthesiology.* 1999;90:113-9.
- Reddy RV, Moorthy SS, Dierdorf SF, et al. Excitatory effects and electroencephalographic correlation of etomidate, thiopental, methohexital, and propofol. *Anesth Analg.* 1993;77:1008-11.
- Modica PA, Tempelhoff R, White PF. Pro- and anticonvulsant effects of anesthetics (Part II). *Anesth Analg.* 1990;70:433-44.
- Doenicke AW, Roizen MF, Hoernecke R, et al. Solvent for etomidate may cause pain and adverse effects. *Br J Anaesth.* 1999;83:464-6.
- Nyman Y, Von Hofsten K, Palm C, et al. Etomidate-Lipuro is associated with considerably less injection pain in children compared with propofol with added lidocaine. *Br J Anaesth.* 2006;97:536-9.
- Cameron E, Johnston G, Crofts S, et al. The minimum effective dose of lignocaine to prevent injection pain due to propofol in children. *Anaesthesia.* 1992;47:604-6.
- Kulstad EB, Kalimullah EA, Tekwani KL, et al. Etomidate as an induction agent in septic patients: red flags or false alarms? *West J Emerg Med.* 2010;11:161-72.
- Morgan GE, Michael SM, Murray JM, et al. *Clinical anesthesiology.* 3rd ed. New York: Mc Graw Hill; 2002.
- Fidler FJ, Dieterich HJ, Schroeder TH. Fatal outcome during anaesthesia induction in a patient with amiodarone-induced thyrotoxicosis. *Eur J Anaesthesiol.* 2008;25:337-9.
- Drugcite. See drug side effects reported to the FDA by people like you.
- Real world drug outcomes A cloud computing service for drugs.