



# REVISTA BRASILEIRA DE ANESTESIOLOGIA

Publicação Oficial da Sociedade Brasileira de Anestesiologia  
www.sba.com.br



## ARTIGO CIENTÍFICO

# Tratamento com radiofrequência pulsada para gânglio esfenopalatino em pacientes com dor crônica de face e cabeça



Mert Akbas<sup>a,\*</sup>, Emel Gunduz<sup>b</sup>, Suat Sanli<sup>b</sup> e Arif Yegin<sup>a</sup>

<sup>a</sup> Divisão de Algologia, Departamento de Anestesiologia, Faculdade de Medicina, Universidade Akdeniz, Antalya, Turquia

<sup>b</sup> Departamento de Anestesiologia, Faculdade de Medicina, Universidade Akdeniz, Antalya, Turquia

Recebido em 18 de abril de 2014; aceito em 2 de junho de 2014

Disponível na Internet em 29 de novembro de 2014

### PALAVRAS-CHAVE

Gânglio  
esfenopalatino;  
Radiofrequência  
pulsada;  
Dor crônica  
facial e de cabeça

### Resumo

**Objetivo:** Existem várias síndromes de dor facial, incluindo neuralgia trigeminal, dor neuropática trigeminal e síndromes atípicas de dor facial. A eficácia da radiofrequência pulsada (RFP) para o manejo de várias síndromes de dor foi claramente demonstrada. Há um número limitado de estudos sobre o tratamento com RFP para gânglio esfenopalatino (GEP) em pacientes que sofrem de dor facial e de cabeça. O objetivo deste estudo foi avaliar a satisfação do tratamento com PRF em nossos pacientes, retrospectivamente.

**Métodos:** A abordagem infrazigomática foi usada para a RFP do GEP sob orientação fluoroscópica. Depois de a ponta da agulha atingir o ponto alvo, pulsos de 0,25 a 0,5 ms foram aplicados para a estimulação sensorial em frequências de 50 Hz a 1 v. Parestesias foram expostas no teto do nariz em 0,5 a 0,7 v. Para excluir o contato trigeminal que levou à contração mandibular rítmica, a estimulação motora foi aplicada na frequência de 2 Hz. Em seguida, quatro ciclos de RFP foram feitos durante 120 segundos a uma temperatura de 42 °C.

**Resultados:** O alívio da dor não foi obtido em 23% dos pacientes (inaceitável); enquanto a dor foi totalmente aliviada em 35% dos pacientes (excelente) e o alívio de leve a moderado da dor foi obtido em 42% dos pacientes (bom), com o tratamento RFP-GEP.

**Conclusão:** RFP para GEP é eficaz no tratamento de pacientes que sofrem de dor crônica intratável, facial e de cabeça, como mostrado por nossas descobertas. Estudos prospectivos, randômicos e controlados são necessários para confirmar a eficácia e segurança dessa nova modalidade de tratamento para dor crônica facial e de cabeça.

© 2014 Sociedade Brasileira de Anestesiologia. Publicado por Elsevier Editora Ltda. Todos os direitos reservados.

\* Autor para correspondência.

E-mail: akbasmert@akdeniz.edu.tr (M. Akbas).

**KEYWORDS**

Sphenopalatine ganglion;  
Pulsed radiofrequency;  
Chronic face and head pain

**Sphenopalatine ganglion pulsed radiofrequency treatment in patients suffering from chronic face and head pain****Abstract**

*Purpose:* There are various facial pain syndromes including trigeminal neuralgia, trigeminal neuropathic pain and atypical facial pain syndromes. Effectiveness of the pulsed radiofrequency in managing various pain syndromes has been clearly demonstrated. There are a limited number of studies on the pulsed radiofrequency treatment for sphenopalatine ganglion in patients suffering from face and head pain. The purpose of this study is to evaluate the satisfaction of pulsed radiofrequency treatment at our patients retrospectively.

*Methods:* Intrazygomatic approach was used for the pulsed radiofrequency of the sphenopalatine ganglion under fluoroscopic guidance. After the tip of the needle reached the target point, 0.25-0.5 ms pulse width was applied for sensory stimulation at frequencies from 50 Hz to 1 v. Paraesthesias were exposed at the roof of the nose at 0.5-0.7 v. To rule out trigeminal contact that led to rhythmic mandibular contraction, motor stimulation at a frequency of 2 Hz was applied. Then, four cycles of pulsed radiofrequency lesioning were performed for 120 s at a temperature of 42 °C.

*Results:* Pain relief could not be achieved in 23% of the patients (unacceptable), whereas pain was completely relieved in 35% of the patients (excellent) and mild to moderate pain relief could be achieved in 42% of the patients (good) through sphenopalatine ganglion-pulsed radiofrequency treatment.

*Conclusion:* Pulsed radiofrequency of the sphenopalatine ganglion is effective in treating the patients suffering from intractable chronic facial and head pain as shown by our findings. There is a need for prospective, randomized, controlled trials in order to confirm the efficacy and safety of this new treatment modality in chronic head and face pain.

© 2014 Sociedade Brasileira de Anestesiologia. Published by Elsevier Editora Ltda. All rights reserved.

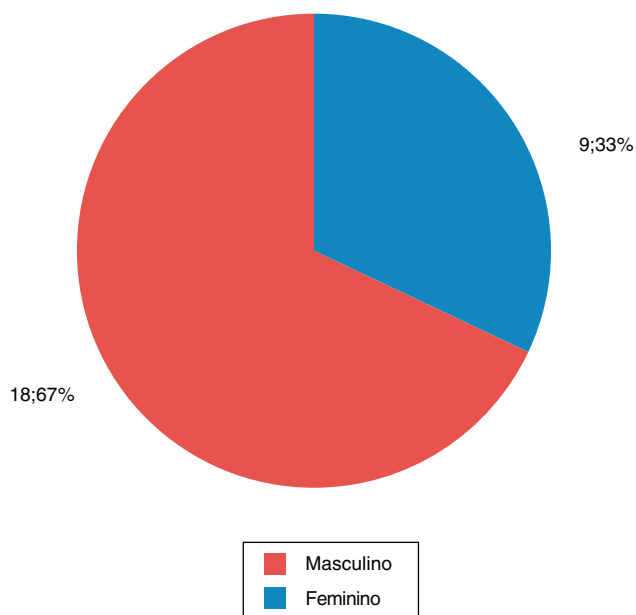
**Introdução**

As etiologias da neuralgia do gânglio esfenopalatino (GEP) incluem a irritação do gânglio causada por deformidades intranasais, como desvio de septo, esporões septais e cornetos proeminentes.<sup>1</sup> Há estudos que relatam o uso de bloqueio do GEP para aliviar várias síndromes álgicas, incluindo cefaleia pós-traumática; neuralgia pós-herpética; dor miofascial envolvendo ombros, cabeça e pescoço;<sup>2</sup> dor devido ao câncer de língua e ou de assoalho da boca; odontalgia atípica; dor após cirurgia de articulação temporomandibular (ATM); angina; dor nas costas; dor ciática e dismenorreia. Porém, muitos desses relatos são anedóticos. Logo, estudos bem controlados das indicações acima mencionadas são necessários. Neuralgia do GEP, neuralgia do trigêmeo (NT), enxaqueca, cefaleia em salvas, neuralgia pós-herpética e dor facial atípica são, atualmente, as indicações mais comuns para o bloqueio do GEP.<sup>3</sup>

Os protocolos de tratamento geralmente começam com medicamentos orais, como anticonvulsivantes, anti-inflamatórios não esteroides e antidepressivos e podem progredir para procedimentos invasivos, como cirurgias percutâneas ou abertas. Até o momento, a carbamazepina vem sendo usada, principalmente, como um anticonvulsivante para o tratamento da dor craniofacial crônica,<sup>1</sup> embora a sua eficácia diminua com o tempo.<sup>2</sup> Outros tratamentos farmacológicos foram usados (pregabalina, baclofen, oxcarbazepina e lamotrigina), mas não parecem ser tão eficazes

como a carbamazepina.<sup>3</sup> Por essa razão, são necessários os tratamentos invasivos, como a ablação neurocirúrgica e a descompressão microvascular. Inicialmente, a taxa de sucesso dos procedimentos cirúrgicos chega a atingir 98%, mas cai para 80% no primeiro e segundo anos e para 64% nos oito-10 anos seguintes, como relatado por vários estudos.<sup>4</sup> Outras opções menos invasivas incluem a neurólise química (como a gangliólise com glicerol) e os tratamentos ablativos ou a radiofrequência (RF). A termocoagulação por radiofrequência (TCRF) é uma opção minimamente invasiva para o tratamento da dor craniofacial crônica. Após a estimulação sensorial dos nervos guiada por fluoroscopia em pacientes acordados, a lesão térmica é feita em ciclos de 45-90 s a temperaturas de 60-90 °C. Os relatos indicam que a taxa de sucesso da TCRF é de 83%, enquanto a taxa de recorrência é de 49% em 72 meses. Disestesia foi observada em 25% dos casos submetidos a essa modalidade de tratamento.<sup>5</sup>

A radiofrequência pulsada (RFP) tem chamando muita atenção por ser aplicada em pulsos, o que dá tempo para a dissipação do calor e da energia. Como resultado, as estruturas adjacentes são menos danificadas.<sup>6</sup> Estudos em animais relataram alterações histomorfológicas em nervos ciáticos tratados com RFP a temperaturas de 40-80 °C sob RF contínua. Estudos descobriram que alterações patológicas como da bainha de mielina e edema celular não diferiram significativamente entre os grupos controle e RFP, enquanto essas alterações foram significativamente diferentes no grupo que recebeu tratamento com RF contínua.



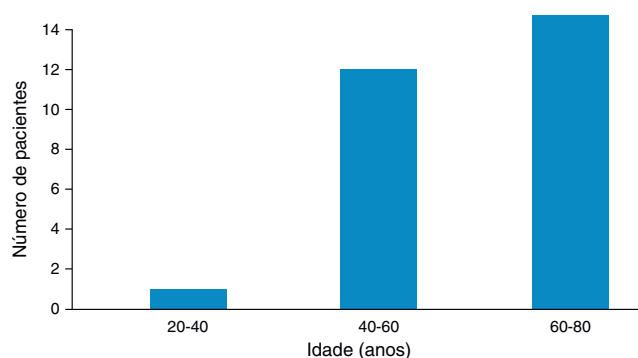
**Figura 1** Demografia (sexo) dos pacientes submetidos a tratamento com radiofrequência pulsada para gânglio esfenopalatino.

Além disso, mais alterações patológicas foram observadas sob o tratamento com RF contínua a 80 °C em comparação com 40 °C.<sup>7</sup> Embora a RFP tenha sido bem-sucedida, várias terapias de intervenção são necessárias para o sucesso do tratamento, que tem como foco a vida dos pacientes.

O objetivo deste estudo foi avaliar retrospectivamente os pacientes submetidos ao tratamento com RFP para GEP devido à dor craniofacial crônica.

### Pacientes e métodos

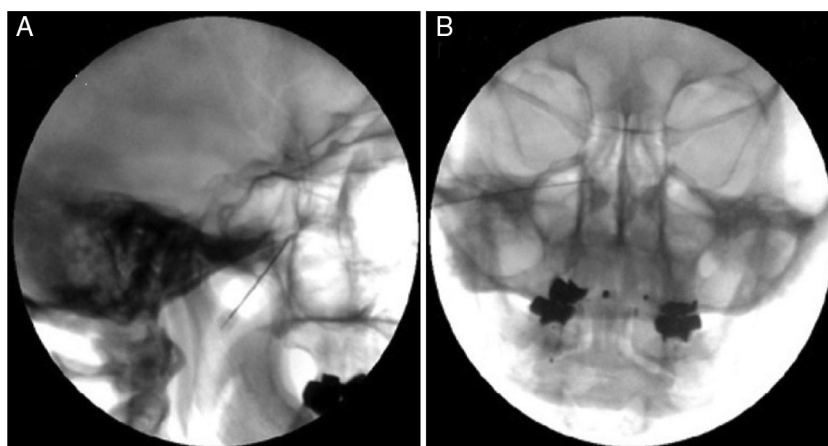
Foram avaliados 27 pacientes com dor craniofacial (nove homens e 18 mulheres) para ser submetidos ao tratamento com RFP para GEP, de janeiro de 2010 a dezembro de 2011 (fig. 1). O protocolo do estudo foi aprovado pelo Comitê



**Figura 2** Demografia (idade) dos pacientes submetidos a tratamento com radiofrequência pulsada para gânglio esfenopalatino.

de Ética Médica de nosso hospital e a assinatura em termo de consentimento informado foi obtida de cada paciente. RFP foi feita em pacientes para o tratamento da dor craniofacial causada por diversas etiologias, como dor facial atípica, neuralgia do GEP devido ao herpes-zoster, NT atípica que não respondeu a tratamentos anteriores e enxaquecas unilaterais. Todos os pacientes responderam positivamente à abordagem infrazigomática de bloqueio com anestésico local e esteroide. O mesmo médico que fez o procedimento examinou todos os pacientes e reviu os estudos de imagem antes da injeção. Os prontuários dos pacientes foram avaliados retrospectivamente e as consultas de acompanhamento avaliadas prospectivamente para a coleta de dados feita na Divisão de Algologia do Departamento de Anestesiologia da Faculdade de Medicina da Universidade Akdeniz.

A idade dos pacientes variou de 27 a 78 anos, com média de 56 (fig. 2). Os sintomas estavam presentes de três meses a 30 anos. A abordagem infrazigomática foi guiada por fluoroscopia para a feitura da RFP para GEP (fig. 3A). Os pacientes foram posicionados em decúbito dorsal sobre a mesa de fluoroscopia. A vista lateral foi obtida no nível da mandíbula após a rotação da cabeça sob fluoroscopia contínua para sobrepor os dois ramos da mandíbula. O ângulo do arco-C foi ajustado em direção à cabeça para ver a fossa



**Figura 3** (A) Tratamento com radiofrequência pulsada para gânglio esfenopalatino em nervo pterigopalatino. (B) Tratamento com radiofrequência pulsada para gânglio esfenopalatino: imagem fluoroscópica em segmento lateral da fossa pterigopalatina como um vaso invertido.

**Tabela 1** Escala de satisfação após três meses

Inaceitável	7 (23%)
Excelente	9 (35%)
Bom	11 (42%)

pterigopalatina em forma de “vaso invertido”. A anestesia local foi administrada à pele e ao tecido subjacente ao ramo anterior da mandíbula ipsilateral sob o zigoma. Para facilitar a penetração da agulha de RFP de calibre 20G, um angiocateter de calibre 16G foi inserido através do ponto de acesso previamente estabelecido na pele. Em seguida, uma agulha curva, sem corte, de 10 cm e com uma ponta ativa de 10 mm, foi introduzida sob fluoroscopia. Conforme descrito por Raj et al.<sup>8</sup>, a agulha foi posicionada medial, cranial e ligeiramente posterior à fossa pterigopalatina (fig. 3B). A imagem fluoroscópica anteroposterior confirmou que a agulha estava adjacente à mucosa nasal lateral no ângulo medial superior do seio maxilar.<sup>8</sup> Depois que a ponta da agulha atingiu o ponto alvo, pulsos de 0,25 a 0,5 ms foram aplicados para a estimulação sensorial em frequências de 50 Hz a 1 v.<sup>9</sup> Parestesias foram expostas no teto do nariz a 0,5-0,7v. Para descartar o contato trigeminal que leva à contração mandibular rítmica, a estimulação motora a uma frequência de 2 Hz foi aplicada. Em seguida, quatro ciclos de RFP foram feitos durante 120 s a uma temperatura de 42 °C.

Um enfermeiro que não estava envolvido nos procedimentos pediu aos pacientes para avaliar a dor em uma escala numérica de avaliação verbal (Enav, 0-10) em três meses após o procedimento.

A escala subjetiva de três pontos, que foi projetada especificamente para a cultura de cada paciente, foi usada para medir e entender a satisfação dos pacientes com o procedimento de controle da dor (inaceitável, bom, excelente) (tabela 1).

## Resultados

O procedimento foi feito do lado esquerdo em 60% dos pacientes, do lado direito em 29% e bilateralmente em 11%.

Quanto ao alívio da dor com o tratamento RFP-GEP, 23% dos pacientes não apresentaram alívio (inaceitável) (Enav, 7-10), 35% apresentaram alívio total (excelente) (Enav, 0-2) e 42% alívio de leve a moderado (bom) (Enav, 3-6) (fig. 1). Infecção; epistaxe; disestesia; dormência do palato, maxila ou faringe; bradicardia e hematoma não foram observados.

As médias e os desvios padrão dos dados antropométricos e demográficos foram registrados. O teste de Friedman foi aplicado para comparar os valores da SNAV. O teste de Wilcoxon foi feito com a correção de Bonferroni. O nível de significância foi estabelecido em 0,05.

## Discussão

A dor craniofacial crônica impõe limitações aos pacientes e afeta todos os membros da família. Os pacientes apresentam raiva e desespero quando comparecem a uma clínica de dor. Logo, essa dor deve ser prontamente tratada.

O tratamento percutâneo da dor craniofacial com RFP-GEP mostrou ser surpreendentemente longo neste estudo.

No estudo conduzido por Shah,<sup>10</sup> a radiofrequência pulsada para gânglio esfenopalatino foi feita nos pacientes durante 19 meses para o alívio da dor.<sup>3</sup> Três ciclos de RFP foram feitos tanto nesse quanto em nosso estudo. Tivemos de repetir o procedimento no local envolvido em apenas 35% de nossos pacientes.

Infecção; epistaxe; disestesia; dormência do palato, da maxila ou da faringe; bradicardia e hematoma não foram observados em nosso estudo. No entanto, efeitos adversos inesperados foram relatados em apenas alguns casos durante a TCRF para dor de cabeça.<sup>11,12</sup>

O princípio da radiofrequência (RF) é em forma de corrente elétrica alternada e o calor é gerado em torno da ponta do eletrodo. Estudos de cultura de células mostraram que a exposição cria um efeito biológico devido à indução da expressão de genes precoces no corno dorsal.<sup>13</sup> TCRF é usada para destruir o tecido em NT, ablação de metástase tumoral, cordotomia lateral para tratar dor maligna unilateral, destruir gânglio da raiz dorsal em dor vertebral e tratar dores discogênicas. A RF tem uma produção de sinal que é tipicamente uma onda contínua de voltagem de RF, enquanto a RFP tem uma onda cuja produção de sinal tem breves interrupções (pulsos). Entre esses pulsos existem alguns períodos sem sinal. Com frequência, não é preciso aumentar a temperatura média do tecido alvo acima de 42 °C para que a RFP seja eficaz.<sup>14</sup>

Recentemente, a radiocirurgia do trigêmeo foi indicada como procedimento cirúrgico opcional para tratar a cefaleia em salvas crônica.<sup>15,16</sup> No entanto, esse procedimento não ajuda a aliviar a dor no longo prazo e foi associado à alta taxa de toxicidade.<sup>17,18</sup>

A combinação de bloqueio neurolítico esfenopalatino e trigeminal foi relatada como bem-sucedida em um estudo de caso para aliviar a dor facial devido a um tumor que causou grande defeito da linha média facial.<sup>19</sup> Bloqueios esfenopalatinos foram usados com sucesso para tratar cefaleia em salvas que normalmente ocorrem na região periorbital, como descrito pelo paciente.<sup>20</sup>

A RFP para GEP é eficaz no tratamento de pacientes que sofrem de dor craniofacial crônica e intratável, como mostrado pelos nossos resultados. Mas devemos lembrar que há uma escassez de estudos sobre a aplicação da RFP para GEP e estudos adicionais precisam ser feitos. A incidência de eventos adversos pode ser reduzida porque a agulha é inserida exatamente no ponto alvo sob orientação por fluoroscopia óptica e estimulação elétrica em tempo real antes da aplicação da radiofrequência.

## Conflitos de interesse

Os autores declaram não haver conflitos de interesse.

## Referências

1. Eagle W. Sphenopalatine ganglion neuralgia. *Arch Otolaryngol.* 1942;35:66–84.
2. Ferrante FM, Kaufman AG, Dunbar SA, et al. Sphenopalatine ganglion block for the treatment of the head, neck, and shoulders. *Reg Anesth Pain Med.* 1998;23:30–6.
3. Klein RN, Burk DT, Chase PF. Anatomically and physiologically based guidelines for use of the sphenopalatine ganglion block

- versus the stellate ganglion block to reduce atypical facial pain. *Cranio*. 2001;19:48–55.
4. Sluijter M, Racz GB. Technical aspects of radiofrequency. *Pain Pract*. 2002;2:195–200.
  5. Nurmikko TJ, Eldridge PR. Trigeminal neuralgia – Pathophysiology, diagnosis, and current treatment. *Br J Anaesth*. 2001;87:117–32.
  6. Fields HL. Treatment of trigeminal neuralgia. *N Engl J Med*. 1996;334:1125–6.
  7. Vatansever D, Tekin I, Tuglu I, et al. A comparison of the neuroablative effects of conventional and pulsed radiofrequency techniques. *Clin J Pain*. 2008;24:717–24.
  8. Raj P, Lou L, Erdine S, et al. Sphenopalatine ganglion block and neurolysis. Radiographic imaging for regional anesthesia and pain management. 1st ed. Philadelphia, PA: Churchill Livingstone; 2003.
  9. Raj P, Rauck R, Racz G. Autonomic nerve blocks. In: Raj P, editor. *Pain medicine: a comprehensive review*. St. Louis, MO: Mosby; 1996. p. 227–56.
  10. Shah RV, Racz GB. Long-term relief of posttraumatic headache by sphenopalatine ganglion pulsed radiofrequency lesioning: a case report. *Arch Phys Med Rehabil*. 2004;85:1013–6.
  11. Goadsby PJ. Pathophysiology of cluster headache: a trigeminal autonomic cephalgia. *Lancet Neurol*. 2002;1:251–7.
  12. Bayer E, Racz GB, Miles D, et al. Sphenopalatine ganglion pulsed radiofrequency treatment in 30 patients suffering from chronic face and head pain. *Pain Pract*. 2005;5:223–7.
  13. Salar G, Ori C, Iob I, et al. Percutaneous thermocoagulation for sphenopalatine ganglion neuralgia. *Acta Neurochir*. 1987;84:24–8.
  14. Erdine S, Bilir A, Cosman ER, et al. Ultrastructural changes in axons following exposure to pulsed radiofrequency fields. *Pain Pract*. 2009;9:407–17.
  15. Donnet A, Valade D, Régis J. Gamma knife treatment for refractory cluster headache: prospective open trial. *J Neurol Neurosurg Psychiatry*. 2005;76:218–21.
  16. Ford RG, Ford KT, Swaid S, et al. Gamma knife treatment of refractory cluster headache. *Headache*. 1998;38:3–9.
  17. McClelland S, Barnett G, Neyman G, et al. Repeat trigeminal nerve radiosurgery for refractory cluster headache fails to provide long-term pain relief. *Headache*. 2007;47:298–300.
  18. Donnet A, Tamura M, Valade D, et al. Trigeminal nerve radiosurgical treatment in intractable chronic cluster headache: unexpected high toxicity. *Neurosurgery*. 2006;59:1252–7.
  19. Varghese BT, Koshy RC, Sebastian P, et al. Combined sphenopalatine ganglion and mandibular nerve, neurolytic block for pain due to advanced head and neck cancer. *Palliat Med*. 2002;16:447–8.
  20. Sanders M, Zuurmond WW. Efficacy of sphenopalatine ganglion blockade in 66 patients suffering from cluster headache: a 12- to 70-month follow-up evaluation. *J Neurosurg*. 1997;87:876–80.