

Tuberculose Intestinal como Causa de Obstrução Intestinal: Relato de Caso e Revisão de Literatura

Intestinal Tuberculosis Cause of Intestinal Obstruction: Case Report and Literature Review

WILKER BENEDETI MENDES¹; CARLOS AUGUSTO MARQUES BATISTA²; HÉLIO ALVES DE LIMA²;
GERSON FRANÇA LEITE³; JOAQUIM FERREIRA DE PAULA⁴; WILLIAN BORBA PORTO¹; MONIKA PEREIRA KIM⁵;
CARLOS MAGNO JR⁵

¹ Residente (R2) do Serviço de Cirurgia Geral do Hospital Escola Luiz Gioseffi Jannuzzi; ² Professor Titular de Clínica Cirúrgica da Faculdade de Medicina de Valença - RJ. TCBC-RJ. Mestre em Ciências; ³ Professor Assistente de Clínica Cirúrgica da Faculdade de Medicina de Valença - RJ. Especialista em Proctologia e Membro Titular da Sociedade Brasileira de Coloproctologia; ⁴ Professor Adjunto de Clínica Cirúrgica da Faculdade de Medicina de Valença - RJ. TCBC-RJ. Mestre em Ciências; ⁵ Residente (R1) do Serviço de Cirurgia Geral do Hospital Escola Luiz Gioseffi Jannuzzi.

SOUZA HFS, SOBRAL HAC, TAGLIETTI EM, MONTEIRO EP, GAMA MRVS, FORMIGA GJS. Tuberculose Intestinal como Causa de Obstrução Intestinal: Relato de Caso e Revisão de Literatura. *Rev bras Coloproct.* 2009;29(4): 489-492.

RESUMO: A tuberculose intestinal geralmente é uma complicação da doença pulmonar, pela deglutição de escarro infectado. Com o advento da SIDA, houve aumento importante na incidência de tuberculose de uma forma geral. Ocorre com maior frequência em países tropicais e subdesenvolvidos. A região ileocecal constitui o sítio de maior comprometimento. Palidez, perda ponderal, sudorese noturna e febre são os achados mais comuns ao exame físico. Dor abdominal é o principal achado no exame abdominal. A complicação mais freqüente é a obstrução intestinal. O diagnóstico pré-operatório é muito difícil, sendo o de certeza dado pelo exame histopatológico ou em culturas de tecidos. O tratamento cirúrgico está indicado nos casos das raras complicações.

Descritores: Tuberculose Pulmonar, Tuberculose Intestinal, Obstrução Intestinal, Válvula Ileocecal, SIDA.

INTRODUÇÃO

As primeiras descrições sobre a relação entre as formas pulmonares e extrapulmonares da tuberculose foram feitas por Laennec, em 1804. No início do século XX, era a principal causa de estenose e obstrução intestinal¹. Depois de uma importante diminuição de sua incidência a partir da década de 40, a nível mundial, se notou, na década de 80, um incremento paulatino desta enfermidade, dentre outras causas, pela epidemia do vírus HIV^{2,3}. Estima-se que metade da população mundial esteja infectada e a cada ano pelo menos 8 milhões de novos casos são diagnosticados. No Brasil a prevalência deve atingir os 50 milhões⁴. Ocorre com

maior frequência em países tropicais e subdesenvolvidos, mas há relatos de aumento do número de casos inclusive nos países desenvolvidos^{2,5,6}. A tuberculose intestinal geralmente é uma complicação da doença pulmonar⁵. A obstrução intestinal é uma complicação rara, mas comum no curso da tuberculose intestinal, com ou sem tratamento⁷. O diagnóstico pré-operatório é muito difícil, seja pela baixa incidência da doença no trato gastrointestinal, como pela simulação de diversas enfermidades abdominais, notadamente a doença de Crohn^{1,3,5,8}. Deste modo, deve estar presente esta possibilidade, pois sem um elevado grau de suspeição, o diagnóstico é difícil de estabelecer, resultando num aumento substancial da morbimortalidade^{3,6,8}.

Trabalho realizado no Serviço de Cirurgia Geral do Hospital Escola Luis Gioseffi Jannuzzi da Faculdade de Medicina de Valença - RJ.

Recebido em 05/03/2009

Aceito para publicação em 22/06/2009

Este artigo tem como objetivo relatar um caso de obstrução intestinal por tuberculose intestinal, operado pelo Serviço de Cirurgia Geral em Valença-RJ, e fazer uma revisão da literatura sobre o tema.

RELATO DO CASO

G.A., 36 anos, masculino, branco, desempregado, natural do Paraná, residente na cidade do Rio de Janeiro, foi internado no Serviço de Clínica Médica, com quadro de dor abdominal difusa, maior em região epigástrica, iniciada há cerca de 48h, associado a náuseas e vômitos, hiporexia e diminuição da eliminação de fezes e flatos. Portador de SIDA e hepatite C, referia tratamento incompleto de tuberculose pulmonar há cinco anos e história de duas laparotomias exploradoras, uma devido a ferimento por arma branca e outra por projétil de arma de fogo, não sabendo informar quais lesões e procedimentos realizados. História pessoal e social de tabagismo, etilismo e uso de drogas ilícitas.

Ao exame físico, encontrava-se lúcido e orientado no tempo e espaço, corado, hipohidratado, acianótico, anictérico, afebril, e emagrecido. Aparelhos respiratório e cardiovascular sem alterações. Abdome com cicatriz cirúrgica mediana supra e infraumbilical, algo distendido, porém depressível, hipertimpânico, peristalse presente, doloroso à palpação profunda difusamente, sem sinais de peritonite. Os exames laboratoriais demonstraram apenas anemia discreta (hemoglobina 12,9 g/dl) e a rotina radiológica de abdome agudo uma distensão difusa do intestino delgado. Recebeu alta hospitalar após melhora clínica.

Dois dias após a alta hospitalar, foi readmitido, no Serviço de Cirurgia Geral, apresentando quadro de dor e distensão abdominal, diarreia e vômitos. Realizou TC abdominal e pélvica que mostrou marcada distensão líquida gasosa difusa das alças intestinais de delgado, até a região de íleo terminal, que exibia espessamento parietal concêntrico, associado à obliteração da gordura adjacente; observava-se ainda área de invaginação entero-enterica na altura do flanco direito. Durante internação, evoluiu com picos febris baixos e vespertinos, distensão abdominal, vômitos fecalóides e parada de eliminação de fezes e flatos, os quais foram tratados e resolvidos com medidas conservadoras, dentre elas, dieta zero, sonda nasogástrica, hidratação e analgesia parenteral, recebendo alta hospitalar.

O paciente foi readmitido, dois dias após, com o mesmo quadro acima descrito. Foi, então, submetido

à laparotomia exploradora mediana supra e infraumbilical, com as hipóteses diagnósticas principais de obstrução intestinal por bridas ou invaginação intestinal, sendo encontrado os seguintes achados operatórios: distensão de alças do intestino delgado; tumoração de aspecto granulomatoso, em segmento íleo-cecal, a qual obstruía a luz intestinal e infiltrava peritônio parietal adjacente; vários gânglios mesentéricos, também de aspecto granulomatoso. Devido ao estado geral do paciente e a extensão da lesão, foi realizado uma íleotransversoanastomose látero-lateral e biópsia excisional de um linfonodo mesentérico. O paciente evoluiu sem intercorrências e com resolução do quadro, recebendo alta hospitalar para acompanhamento ambulatorial nove dias após. O laudo histopatológico do linfonodo mesentérico caracterizou-o como granuloma tuberculóide, onde se observavam áreas de necrose de caseificação (Figuras 1 e 2), confirmando, assim, um caso de tuberculose intestinal.

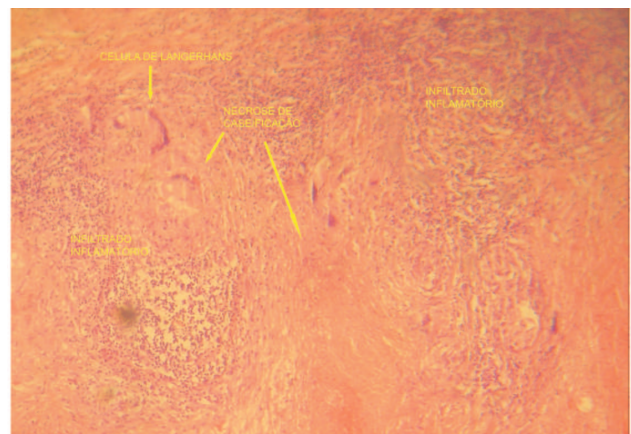


Figura 1 – Aspecto microscópico do granuloma tuberculóide: lâmina em coloração HE, aumento 100x.

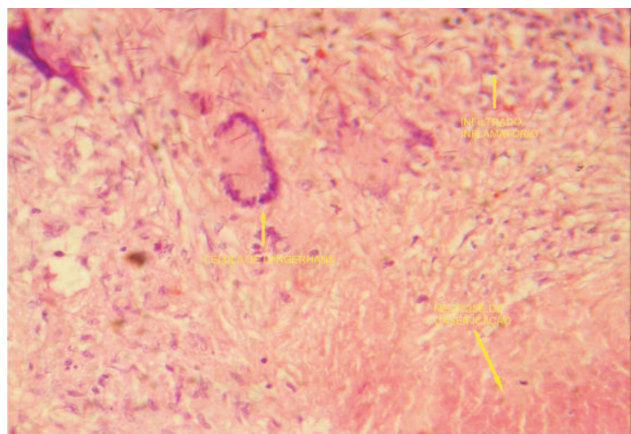


Figura 2 – Aspecto microscópico do granuloma tuberculóide: lâmina em coloração HE, aumento 250x.

O paciente foi acompanhado ambulatorialmente pelo Serviço de Cirurgia Geral e pela DIP, sendo instituído o tratamento farmacoterápico para tuberculose.

DISCUSSÃO

Com a epidemia pelo HIV, houve um aumento da incidência da tuberculose pulmonar, acompanhado por um aumento da incidência de manifestações extrapulmonares que chegam a atingir os 50%³. Pacientes portadores de SIDA são particularmente susceptíveis à tuberculose extrapulmonar, com incidência de até 76% em algumas séries, sendo mais afetados os sistemas linfático, urinário, digestivo e nervoso central^{4,5,9,10}.

A tuberculose intestinal geralmente é uma complicação da doença pulmonar, pela deglutição de escarro infectado; pode surgir, de forma isolada, pela ingestão de leite contaminado (embora rara atualmente), por disseminação hematogênica e ainda por implante de bacilos de focos contíguos^{1,5,6,9,11,12,13}.

Ocorre com maior frequência em países tropicais e subdesenvolvidos, como Índia e Nigéria, com relato de aumento do número de casos em diversos outros países^{2,5,10,12,14}. Na Índia, cerca de 7% das internações por obstrução ou perfuração intestinal são causados por tuberculose^{3,5,7,10}. A idade média de ocorrência, em diversos estudos, foi de 46 anos. Acomete mais os homens que as mulheres, numa proporção de 3:1^{5,15,16}.

A estase fisiológica do íleo e região ileocecal e a alta concentração de tecido linfóide nesta área têm sido apontados como principais fatores pela qual a região ileocecal constituiu o sítio de maior comprometimento, em cerca de 85% dos casos^{2,3,4,6,7,10,11,12,13,14}. Excepcionalmente, são registradas úlceras na língua, lábios e faringe; esôfago e estômago são ainda mais raros^{4,11,12,13}.

Em termos de anatomopatologia, há três ou quatro tipos de lesões, segundo diversos autores: hipertrófica, ulcerativa, hipertrófica-ulcerativa e esclerótica^{3,4,5,12,14,15}. A forma hipertrófica é a causa mais comum de obstrução intestinal⁷.

Palidez, perda ponderal, sudorese noturna e febre são os achados mais comuns ao exame físico. O principal achado no exame abdominal é a dor, variando de 85% a 100% dos casos, sendo, às vezes, acompanhado de massa palpável, diarreia e perda ponderal^{2,3,4,7,8,10,11,12,13,15,16}. A complicação mais fre-

quente é a obstrução intestinal, na maioria das vezes intermitente e parcial^{3,5,7}. Perfuração e hemorragia intestinais também podem ocorrer, embora raras. Fístulas anais são muito raras^{3,4,5,15}.

O diagnóstico pré-operatório é muito difícil e raro^{3,5,7,10,14}. O diagnóstico específico só poderá ser assegurado pela demonstração histológica de bacilos álcool-ácido resistentes na lesão ou pela cultura, presença de necrose caseosa e evidências histológicas específicas em linfonodos regionais^{3,6,7,8,10,12,13}. Uma anamnese bem conduzida e um exame físico metódico podem levantar suspeita. Anemia discreta pode estar presente^{2,10,12,16}. O PPD é positivo 50% a 70% dos casos, mesmo tendo valor diagnóstico limitado, pois não distingue entre doença ativa e sensibilização prévia^{1,5,10,12,14,16}. A radiografia simples de tórax pode mostrar alterações de tuberculose pulmonar em 20% a 50% dos casos^{2,3,6,10,14,16}. As lesões intestinais são encontradas associadas à forma pulmonar em 70% a 87%; nos pacientes com a manifestação hipertrófica havia relato de tuberculose tratada há anos¹⁵. A radiografia simples de abdome mostra distensão de intestino delgado com níveis hidroaéreos em 50% dos casos; nos exames baritados, evidenciam-se alças espessadas, espásticas, de contornos irregulares e ulcerações superficiais^{5,10}. A obstrução crônica leva ao aparecimento de segmentos de intestino com enormes dilatações¹². A TC de abdome pode mostrar desde leve espessamento da parede do ceco e íleo terminal até o aparecimento de massa de linfonodos englobando a região ileocecal^{15,8,16}. A colonoscopia com biópsia pode ser definidora, desde que identifique a lesão, para o diagnóstico em 80% dos casos^{2,3,4,8,16}.

O diagnóstico diferencial deve ser feito principalmente com a doença de Crohn e com tumores malignos do cólon^{3,4,5,8}. A linfadenopatia pode dar a impressão de linfoma⁴. Retocolite ulcerativa inespecífica, sarcoidose, amebíase, histoplasmose, apendicite, entre outras também devem ser consideradas^{1,6}.

Os dados da literatura mostram que 90% dos casos de tuberculose gastrointestinal respondem favoravelmente à terapêutica médica, desde que iniciada precocemente^{2,3,4,6}. A terapia cirúrgica está indicada nos casos das raras complicações como perfuração livre, perfuração com abscesso, obstrução, fístulas ou hemorragias, ou quando não está definido o diagnóstico^{2,3,4,6,10,12,14,15}. O quadro mais comum que resulta em indicação cirúrgica é a obstrução intestinal, relacionado à forma hipertrófica que responde mal a

farmacoterapia, muitas vezes constituindo em laparotomias complexas, com a realização de ressecções extensas de delgado com cólon ascendente^{5,10,15}. A hemicolectomia direita provou, para muitos autores, ser mais curativa e efetiva para lesões envolvendo a região íleo-cecal⁷. Dificuldades são encontradas por aderências firmes entre alças, grande exten-

são de intestino envolvido e pelo estado geral comprometido do paciente, sendo uma derivação ileocólica um procedimento mais seguro^{5,7,14}. No presente caso, foi indicado a ileotransversoanastomose devido à extensão da lesão e o precário estado geral do paciente. O tratamento poliquimioterápico deve ser instaurado no seguimento pós-cirúrgico^{2,14}.

ABSTRACT: Intestinal tuberculosis occurs often as a pulmonary disease complication, when infected sputum is swallowed. With AIDS there was a significant increase of tuberculosis in all of its forms. It happens more often in tropical and third world countries. The ileocecal is the site with most commitment. Paleness, weight loss, night sweats and fever are the most common findings on physical examination. Abdominal pain is the main finding in the abdominal examination. The most frequent complication is intestinal obstruction. The preoperative diagnosis is very difficult, and the certainty provided by histopathological examination or in tissue culture. Surgical treatment is indicated in cases of rare complications.

Keywords: Pulmonary Tuberculosis, Intestinal Tuberculosis, Intestinal Obstruction, Ileocecal Valve, AIDS.

REFERÊNCIAS

1. Rubio T, Gaztelu MT, Calvo A, Repiso M, Sarasbar H, Bermejo FJ, et al. - Tuberculosis abdominal. *Anales Sis San Navarra* 2005; 28(2): p 257-260.
2. Nari GA, Dalale J, Ponce OH, Yanucci V - Obstrucción intestinal por tuberculosis colónica. Presentación de dos casos. *Rev Esp Enferm Dig (Madrid)* 2006; 98(2) p 144-150.
3. Lopes L, Certo M, Ramada J, Soares J, Guimarães J, Ribeiro M, et al. - Tuberculose intestinal. *GE - J Port Gastroenterol* 2004; 11: p 25-29.
4. Loureiro MP, Cruz P, Fontana A, Weigmann SC, Shibata M - Tuberculose intestinal - diagnóstico e ressecção minimamente invasivos. *Rev bras videocir* 2006; 4(1): p 13-16.
5. Sá Ribeiro FA, Alves ALF - Doenças inflamatórias e infecciosas. In: Vieira OM, Chaves CP, Manso JEF, Eulálio JMR, editores. *Clínica Cirúrgica: fundamentos teóricos e práticos*. São Paulo: Atheneu; 2000. p. 253-58.
6. Barreto JBP, Carneiro Neto JD, Lima Filho PWL, Souza YLMS - Tuberculose entérica com fístula colo-cutânea espontânea: relato de caso. *Rev bras Coloproct* 2003; 23(2): p 108-111.
7. Nguyen VH - Intestinal obstruction due to tuberculosis. *Asian J Surg* 2002; 25(2): p 145-148.
8. Bromberg SH, Faroud S, Castro FF, Morrone N, Godoy AC, França LCM - Tuberculose ileocecal isolada simulando neoplasia maligna e doença de Crohn. *Rev Assoc Med Bras* 2001; 47(2): p 125-128.
9. Grisi SJFE, Cardoso AC, Bellizia L, Escobar AMU - Tuberculose peritoneal: relato de caso e comparação de métodos diagnósticos. *Pediatria (São Paulo)* 2001; 23(1): p 100-105.
10. Chuttani HK, Sarin SK - Intestinal tuberculosis. *Ind J Tub* 1985; 32(3): p 117-125.
11. Torres Filho SR Tuberculose. In: Tavares W, Marinho LAC, editores. *Rotinas de diagnóstico e tratamento das doenças infecciosas e parasitárias*. São Paulo: Atheneu; 2005. p. 1023-40.
12. Tovo CV, Mondin M, Schneider NC, Damo DF - Tuberculose intestinal: relato de 2 casos. *Mom. & Perspec. Saúde* 2003; 16(2): p 32-35.
13. Neves JS, Dettoni VV, Pissinali CS, Peçanha PM Tuberculose. In: Neves J, editor. *Diagnóstico e tratamento das doenças infectuosas e parasitárias*. 2ª ed. Rio de Janeiro: Guanabara Koogan; 1983. p. 496-524.
14. Townsend CM, Jr, Thompson JC Intestino delgado. In: Schwartz SI, Shives GT, Spencer FC, editores. *Princípios de Cirurgia*. 6ª ed. Rio de Janeiro: Interamericana/McGraw-Hill; 1996. p. 1047-81.
15. Nadal CRM, Nadal SR, Klug WA, Capelhuchnik P - Tuberculose intestinal - formas complicadas. *Rev bras Coloproct* 1991; 11(1): p 25-28.
16. Yriberry S, Cervera Z, Soriano C, Frisancho O, Machado A, Zumaeta E - Tuberculosis digestiva en el Hospital Nacional Edgardo Rebagliati Martins (HNERM): un estudio retrospectivo de 5 años (1993-1998). *Rev gastroenterol Perú* 1998; 18(3): p 238-249.

Endereço para correspondência:

Rua Comendador Antônio Jannuzzi, 183, bloco B02, apto 303
Bairro Belo Horizonte - Valença - RJ
CEP 27600000
E-mail: aindatonorio@yahoo.com.br
Telefone: (24) 9981-0360