

Drenagem pericárdica videotoracoscópica no tratamento dos derrames pericárdicos

Video-thoracoscopic pericardial drainage in the treatment of pericardial effusions

José Honório PALMA¹, Diego Felipe GAIA², José Cícero Stocco GUILHEN³, João Nelson Rodrigues BRANCO¹, Enio BUFFOLO⁴

RBCCV 44205-1050

Resumo

Objetivos: Analisar a eficácia e a segurança da drenagem pericárdica videotoracoscópica no tratamento e diagnóstico etiológico dos derrames pericárdicos por meio da revisão de 26 casos.

Métodos: De abril de 2005 a dezembro de 2007, 26 pacientes com derrame pericárdico foram submetidos ao procedimento. A média etária foi de 48,2 anos. O sintoma mais comum foi dispnéia, seguida por dor torácica. O procedimento foi realizado em decúbito lateral, sob anestesia geral e intubação seletiva, com o auxílio de três trocateres.

Resultados: A realização do procedimento foi possível em 25 casos. Ocorreu uma conversão. Em 61,53% dos casos, o procedimento foi capaz de alterar o diagnóstico inicial. Culturas e microbiologia foram negativas em todos os casos. Achados compatíveis com neoplasia estavam presentes em nove casos, tuberculose em dois, aspergilose em um, pós-cirúrgico em três, lúpico em dois, urêmico em um e oito idiopáticos. Em quatro casos, procedimentos pleuropulmonares concomitantes foram realizados. Não ocorreram óbitos relacionados ao procedimento. Ocorreu uma recidiva.

Conclusão: O procedimento demonstrou ser seguro, reprodutível e eficaz, capaz de fornecer diagnóstico etiológico

e mudar o curso terapêutico de alguns pacientes. O procedimento pode se tornar o padrão-ouro em doentes selecionados.

Descritores: Pericárdio. Cirurgia torácica vídeo-assistida. Derrame pericárdico/cirurgia.

Abstract

Objectives: To assess efficacy and safety of video-thoracoscopic pericardial drainage in the treatment and diagnostic of pericardial effusion through 26 cases review.

Methods: From April 2005 to December 2007, 26 patients with pericardial effusion underwent a video-thoracoscopic pericardial window. Median age was 48.2 years old. Dyspnea was the most frequent symptom followed by thoracic pain. The procedure was performed in lateral decubitus, under general anesthesia and selective intubation with the aid of three trocars.

Results: Procedure accomplish was feasible in 25 cases. One conversion occurred. In 61.53% of the cases the procedure was able to modify the initial diagnosis. Microbiology and tissue culture were negative in all cases. Neoplasia was present

1. Professor Doutor Livre Docente; Professor Disciplina de Cirurgia Cardiovascular UNIFESP – EPM.
2. Mestrado; Médico da Disciplina de Cirurgia Cardiovascular UNIFESP –EPM.
3. Cirurgião Cardiovascular; Médico Residente da Disciplina de Cirurgia Cardiovascular - UNIFESP – EPM.
4. Professor Titular da Disciplina de Cirurgia Cardiovascular - UNIFESP –EPM.

Endereço para correspondência:
Diego Gaia. Disciplina de Cirurgia Cardiovascular
Rua Napoleão de Barros, 715 - 3º andar - Vila Clementino - São Paulo, SP, Brasil. CEP: 04038-000.
E-mail: drgaia@uol.com.br

in nine cases, tuberculosis in two, aspergillosis in one, postoperative heart surgeries in three; lupus in two, uremia in one and idiopathy in eight. Associated pleuropulmonary procedures were performed in four cases. No deaths related to the procedure occurred. One late recurrence was recorded.

Conclusion: The procedure is feasible, safe, reproducible and allowed an etiologic diagnostic. Specific treatment could

be initiated in some cases. The intervention could possibly be the new gold standard treatment of pericardial effusion in selected patients.

Descriptors: Pericardium. Thoracic surgery, video-assisted. Pericardial effusion/surgery.

INTRODUÇÃO

Os derrames pericárdicos são afecções relativamente freqüentes, estando relacionados a processos infecciosos (tuberculose, viral, bacteriana e fúngica), metabólicos (uremia, induzida por drogas, hipotireoidismo e artrite reumatóide), radiação e neoplasias. Deste modo, o diagnóstico etiológico dos derrames torna-se fundamental. Muitos destes doentes apresentam doenças pleurais associadas [1].

Além disso, os derrames pericárdicos podem possuir outras etiologias que demandem a realização de culturas e/ou exames histopatológicos específicos.

Apesar da punção pericárdica e a drenagem pericárdica por cateter apresentarem-se eficientes no alívio dos sintomas e do tamponamento cardíaco, estes métodos não apresentam a mesma eficiência da drenagem cirúrgica em derrames recorrentes e septados, nem tão pouco permitem adequada coleta de material para biópsia [1].

Nestes casos, a drenagem cirúrgica realizada por via subxifoídea é capaz de promover alívio sintomático por meio da descompressão da cavidade pericárdica e possibilita a coleta de líquido pericárdico para análise. Infelizmente, a coleta de biópsias é limitada à pequena região abordada, diminuindo, assim, a possibilidade diagnóstica. Além disso, a incidência de recidivas pode alcançar 10% em algumas séries [2-4].

A toracotomia lateral também pode ser utilizada, permitindo amplo acesso à cavidade pericárdica, mas sem grande possibilidade de inspeção pleural adequada e com maior dor pós-operatória e recuperação mais vagarosa [3].

A drenagem pericárdica videotoroscópica é um método pouco invasivo utilizado no diagnóstico e no tratamento das efusões pericárdicas traumáticas e não-traumáticas [5]. Permite uma inspeção ampla da cavidade torácica, bem como do pericárdio, com excelente visualização das estruturas torácicas e mediastinais, diferentemente da janela subxifoídea, que permite apenas visualização e ressecção pericárdicas limitadas. No procedimento, é possível a criação de uma janela pleuropericárdica ampla e teoricamente capaz de reduzir as recidivas [6].

Não existe consenso sobre qual a melhor alternativa no tratamento destas afecções, porém diversos grupos têm reportado resultados favoráveis com a drenagem toroscópica [3,4].

O objetivo deste trabalho é analisar a eficácia e a segurança da drenagem pericárdica videotoroscópica no tratamento e diagnóstico etiológico dos derrames pericárdicos por meio da revisão de 26 casos realizados em nosso serviço.

MÉTODOS

Entre abril de 2005 e dezembro de 2007, 26 pacientes com derrame pericárdico foram submetidos a drenagem pericárdica videotoroscópica com confecção de janela pleuropericárdica, após assinatura de termo de consentimento informado e aprovação do Comitê de Ética em pesquisa. No período citado, todos os pacientes da instituição com indicação de drenagem pericárdica que não apresentassem critérios de exclusão foram submetidos ao procedimento proposto.

Os seguintes critérios de inclusão e exclusão foram utilizados:

Inclusão

1. Consentimento de participação;
2. Presença de derrame pericárdico classificado como ao menos moderado ao ecocardiograma transtorácico, com ou sem sinais de tamponamento cardíaco;
3. Possibilidade de ventilação monopulmonar;
4. Ausência de deformidades torácicas significativas;
5. Ausência de distúrbio de coagulação.

Exclusão

1. Não consentimento de participação;
2. Derrames traumáticos;
3. Impossibilidade de ventilação monopulmonar;
4. Presença de aderências pleurais;
5. Cirurgia torácica prévia no lado a ser abordado;
6. Necessidade de intervenção torácica simultânea não compatível com tratamento toroscópico;

7. Instabilidade hemodinâmica grave, definida por necessidade de auxílio de vasopressores endovenosos para manutenção de pressão de perfusão tecidual adequada.

No grupo estudado, 14 pacientes eram do sexo feminino. A média de idade era 48,2 anos (15-84 anos). Os sintomas incluíam: dispnéia (n=21 / 80,8%), dor torácica (n=2 / 7,7%), insuficiência cardíaca (n=2 / 7,7%) e achado de exame (n=1 / 3,8%). Todos os doentes obtiveram diagnóstico ecocardiográfico antes do procedimento, sendo que cinco pacientes realizaram exames complementares, como a tomografia computadorizada ou a ressonância magnética, na busca ativa por processos neoplásicos, dada a alta suspeita clínica e na análise de doenças pleurais que impossibilitariam o procedimento. Destes, dois apresentaram sinais compatíveis com neoplasia (pulmão e mama) e os demais não demonstraram novos achados. Oito (30,7%) indivíduos encontravam-se com sinais e sintomas de tamponamento cardíaco. Nenhum dos pacientes apresentava procedimentos pericárdicos isolados prévios ou encontrava-se hemodinamicamente instável ao diagnóstico.

O procedimento foi realizado em todos os doentes em decúbito lateral, sob anestesia geral e intubação seletiva do pulmão contralateral (Figura 1). O lado a ser abordado foi selecionado pelos seguintes critérios: áreas cardíacas demasiadamente grandes, lado direito; derrame pleural associado, lado do derrame; aderências, lado contra-lateral.

Três trocateres (Thoracoport - Ethicon - Estados Unidos) foram posicionados para a introdução da ótica (Olympus - Japão; 10mm; 30°) e dos instrumentos endoscópicos (Ethicon Endosurgery - Estados Unidos; tesoura curva, pinça de preensão, pinça de dissecação e aspirador), um de 10 mm e dois de 5 mm, localizados, respectivamente, no quinto, quarto e sexto espaços intercostais nas linhas axilares médias (10 mm) e anteriores (5 mm) (Figura 1).

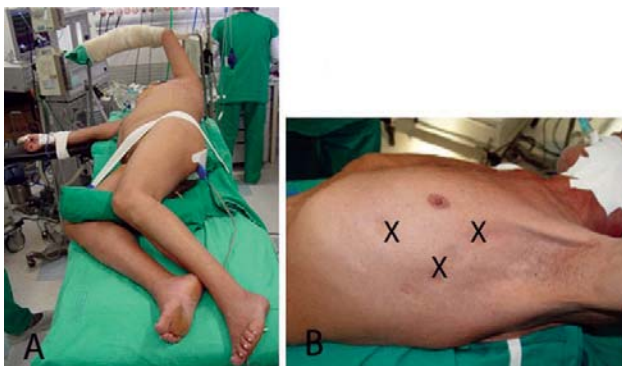

Fig. 1 - A: Posicionamento do doente em decúbito lateral. B: Posição dos trocateres

Após a introdução do primeiro trocater de 10 mm (ótica), uma inspeção de toda cavidade pleural foi realizada na busca de aderências, derrames ou sinais de doenças pleurais. Os demais trocateres foram posicionados sob visão toracoscópica. Procedeu-se à identificação das estruturas mediastinais, com especial ênfase ao nervo frênico (Figura 2). Em seguida, selecionou-se uma região tensa, abaixo do nervo frênico, a qual foi puncionada utilizando-se agulha endoscópica de punção com coleta de material para culturas, bioquímica e citologia. Posteriormente, o pericárdio foi aprisionado através de pinça endoscópica, sendo realizada então uma janela pericárdica com o auxílio de uma tesoura endoscópica curva (Figura 3).

O fragmento com medida aproximada de 4-5 cm de diâmetro foi removido, retirado do tórax e enviado integralmente para exame histopatológico. Um dispositivo de aspiração endoscópico foi então utilizado para desprezar todo conteúdo líquido do saco pericárdico e desfazer eventuais aderências, liberando o coração.

Um dreno torácico foi introduzido pelo orifício do trocater mais inferior e fixado (Figura 4). A ventilação bipulmonar foi restabelecida com recrutamento alveolar sob visão toracoscópica e auxílio de manobra de Valsalva. Os doentes foram despertados da anestesia, extubados e enviados para a unidade de pós-operatório de cirurgia cardíaca e, em seguida, para a enfermaria.

Dados relativos ao tempo de drenagem torácica, complicações intra e pós-operatórias e recidiva foram coletados. O dreno torácico foi removido quando a drenagem diária foi menor que 100 ml.

Após a alta hospitalar, os doentes foram encaminhados ao seguimento ambulatorial regular.

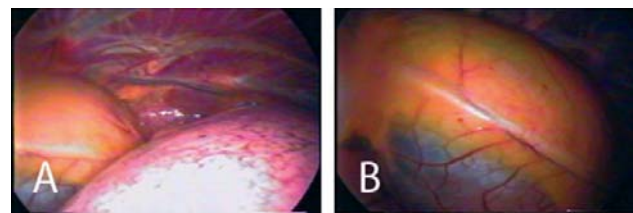


Fig. 2 - A: Visão toracoscópica do mediastino. B: Visão toracoscópica do mediastino. Atentar para o nervo frênico (centro)

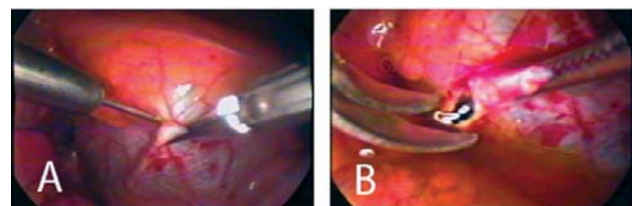


Fig. 3 - A: Punção do saco pericárdico. B: Realização da janela pericárdica e saída de líquido pericárdico

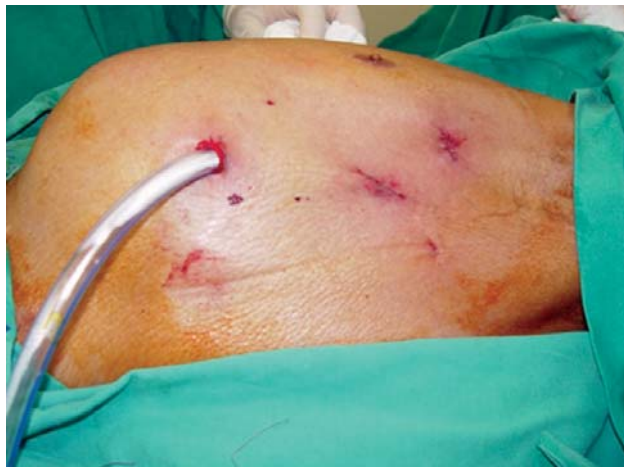

Fig. 4 - Aspecto final do procedimento. Dreno torácico posicionado através do orifício mais inferior

RESULTADOS

A realização satisfatória do procedimento foi possível em 25 casos. Ocorreu apenas um caso de conversão para uma minitoracotomia por sangramento aumentado no intra-operatório.

Quatro (15,4%) casos foram realizados em caráter de urgência, ou seja, com necessidade de realização imediata após o diagnóstico. As variáveis intra-operatórias estão resumidas na Tabela 1.

Tabela 1. Variáveis intra-operatórias.

	N=26
Tempo cirúrgico médio em minutos (desvio-padrão)	52,45 ± 24,09
Extubação na sala cirúrgica (%)	22 (84,6)
Conversão (%)	1 (3,8)
Mortalidade operatória	0

Os diagnósticos pré e pós-operatórios estão resumidos na Tabela 2. Culturas e microbiologia foram negativas em todos os casos. Dois casos inicialmente classificados como de origem urêmica demonstraram ser neoplasias. Oito casos mantiveram diagnóstico de pericardite crônica inespecífica. Três casos ocorreram no pós-operatório de cirurgias cardíacas, nenhum deles em vigência de anticoagulação.

Tabela 2. Diagnósticos pré e pós-operatórios.

Diagnóstico	Pré-operatório	Pós-operatório
Fúngico	0	1
Idiopático	14	8
Lúpico	2	2
Neoplásico	4	9
Pós-operatório	3	3
Urêmico	3	1
Tuberculose	0	2
Total	26	26

Em quatro pacientes, procedimentos concomitantes (biópsia pleural e/ou pulmonar) foram realizados. Em 16 (61,5%) pacientes, o lado abordado foi o esquerdo e em nenhum caso foi necessária a abordagem bilateral.

Ocorrem complicações menores intra-operatórias em três casos: taquicardia ventricular não-sustentada, edema agudo pulmonar e necessidade de intubação orotraqueal prolongada em um paciente portador de doença pulmonar obstrutiva crônica.

Não ocorreram óbitos relacionados ao procedimento. Uma mortalidade igual a 19,2% (n=5) foi constatada no seguimento tardio, sendo quatro casos em decorrência do avanço de doença neoplásica e um por aspergilose.

Ocorreu apenas uma recidiva (diagnóstico inicial de derrame secundário à uremia). O seguimento foi realizado com avaliação clínica e ecocardiográfica seriada.

DISCUSSÃO

Os derrames pericárdicos são uma doença relativamente comum na prática médica e em especial na cirurgia cardiovascular. Seu tratamento é por vezes considerado simples, quando se considera apenas o alívio sintomático pontual. Porém, a intervenção convencional muitas vezes é incapaz de fornecer resultados sustentáveis, com baixo índice de recidivas e alto índice de diagnóstico [3].

Tendo em vista que o diagnóstico correto pode influenciar positivamente o tratamento, obter um diagnóstico “de certeza” é fundamental no manejo adequado desses pacientes.

O melhor método para diagnosticar e tratar as efusões pericárdicas ainda é assunto controverso. Nos últimos anos, com o avanço dos procedimentos minimamente invasivos na cirurgia cardiovascular, maior ênfase tem sido dada a tal abordagem e relatos crescentes têm demonstrado a eficácia, segurança e reprodutibilidade do procedimento toroscópico [4-7].

Além de permitir o esvaziamento das efusões pericárdicas, o procedimento é capaz de diagnosticar

processos pleurais associados que podem ser investigados e tratados em um mesmo tempo operatório, tornando a avaliação invasiva muito mais completa.

Em nossa experiência, o procedimento demonstrou excelente capacidade de inspeção mediastinal e torácica, podendo ser realizado de maneira segura e rápida, bem como prover elementos que puderam modificar o diagnóstico e, conseqüentemente, o tratamento específico de alguns pacientes. Nossa amostra foi capaz de demonstrar a capacidade do procedimento em fornecer diagnósticos etiológicos capazes de mudar a orientação terapêutica, inclusive com aumento substancial do número de neoplasias identificadas inicialmente como derrames idiopáticos.

Antes do procedimento, 14 doentes foram classificados como portadores de derrames idiopáticos ou a esclarecer, sendo este número reduzido para oito após a intervenção, demonstrando a capacidade do mesmo de afetar positivamente o diagnóstico.

Foram excluídos os doentes portadores de aderências pleurais e derrames traumáticos, por esta ser a experiência inicial da equipe no procedimento, evitando assim fatores possivelmente complicadores em sua realização. Alguns centros já não consideram estes achados como contra-indicações à realização da janela pleuro-pericárdica videotoroscópica [5].

O seguimento da nossa amostra foi comparável com outros autores confirmando um índice baixo ou inexistente de recidivas, possivelmente pela realização de janelas pleuro-pericárdicas amplas [8-11].

A intervenção também não demandou a utilização de dispositivos de alto custo, visto que os trocateres e pinças podem ser constituídos de instrumental permanente, assim como o dispositivo de vídeo, viabilizando a intervenção em muitos centros de recursos limitados em nosso meio.

O tempo para realização do procedimento foi relativamente curto, porém maior que o relatado anteriormente para procedimentos convencionais através da janela subxifoídea [4]. Existiu uma curva de aprendizado nítida, na qual os primeiros procedimentos foram realizados em período maior, não afetando, entretanto, o número de complicações relacionadas ao mesmo.

A drenagem pericárdica videotoroscópica mostrou ser um procedimento seguro, reproduzível e com complicações intra-operatórias não-fatais que não alteraram o resultado final. O índice de complicações foi semelhante ao relatado por Geissbühler et al. [12], porém, maior do que o reportado em outras séries de intervenção toroscópica e subxifoídea, podendo eventualmente refletir diferenças nos grupos estudados e na experiência da equipe com o procedimento [13,14]. A intervenção foi efetiva na realização do diagnóstico e tratamento das efusões pericárdicas, permitindo ainda a realização de procedimentos pleurais associados.

As limitações de nosso estudo incluem o pequeno número de doentes, a ausência de intervenções em doentes instáveis e não randomização com o procedimento convencional.

Apesar disto, podemos supor pelos nossos achados e dos crescentes relatos de segurança e efetividade da literatura, que, em casos selecionados, a abordagem dos derrames pericárdicos por videotoroscopia possa ser a preferencial, no intuito de evitar recidivas e permitir maior índice de diagnóstico de certeza.

REFERÊNCIAS

1. Moores DW, Dziuban SW Jr. Pericardial drainage procedures. *Chest Surg Clin N Am.* 1995;5(2):359-73.
2. Moores DW, Allen KB, Faber LP, Dziuban SW, Gillman DJ, Warren WH, et al. Subxiphoid pericardial drainage for pericardial tamponade. *J Thorac Cardiovasc Surg.* 1995;109(3):546-51.
3. Georghiou GP, Stamler A, Sharoni E, Fichman-Horn S, Berman M, Vidne BA, et al. Video-assisted thoracoscopic pericardial window for diagnosis and management of pericardial effusions. *Ann Thorac Surg.* 2005;80(2):607-10.
4. O'Brien PK, Kucharczuk JC, Marshall MB, Friedberg JS, Chen Z, Kaiser LR, et al. Comparative study of subxiphoid versus video-thoracoscopic pericardial "window". *Ann Thorac Surg.* 2005;80(6):2013-9.
5. Casós SR, Richardson JD. Role of thoracoscopy in acute management of chest injury. *Curr Opin Crit Care.* 2006;12(6):584-9.
6. Mack MJ, Landreneau RJ, Hazelrigg SR, Acuff TE. Video thoracoscopic management of benign and malignant pericardial effusions. *Chest.* 1993;103(4 Suppl):390S-3.
7. Piehler JM, Pluth JR, Schaff HV, Danielson GK, Orszulak TA, Puga FJ. Surgical management of effusive pericardial disease. Influence of extent of pericardial resection on clinical course. *J Thorac Cardiovasc Surg.* 1985;90(4):506-16.
8. Nataf P, Cacoub P, Regan M, Baron F, Dorent R, Pavie A, et al. Video-thoracoscopic pericardial window in the diagnosis and treatment of pericardial effusions. *Am J Cardiol.* 1998;82(1):124-6.

9. Liu HP, Chang CH, Lin PJ, Hsieh HC, Chang JP, Hsieh MJ. Thoracoscopic management of effusive pericardial disease: indications and technique. *Ann Thorac Surg.* 1994;58(6):1695-7.
10. Liberman M, Labos C, Sampalis JS, Sheiner NM, Mulder DS. Ten-year surgical experience with nontraumatic pericardial effusions: a comparison between the subxyphoid and transthoracic approaches to pericardial window. *Arch Surg.* 2005;140(2):191-5.
11. Lewis RJ, Caccavale RJ, Sisler GE, Mackenzie JW. One hundred consecutive patients undergoing video-assisted thoracic operations. *Ann Thorac Surg.* 1992;54(3):421-6.
12. Geissbühler K, Leiser A, Fuhrer J, Ris HB. Video-assisted thoracoscopic pericardial fenestration for loculated or recurrent effusions. *Eur J Cardiothorac Surg.* 1998;14(4):403-8.
13. Van Trigt P, Douglas J, Smith PK, Campbell PT, Wall TC, Kenney RT, et al. A prospective trial of subxyphoid pericardiotomy in the diagnosis and treatment of large pericardial effusion: a follow-up report. *Ann Surg.* 1993;218(6):777-82.
14. McDonald JM, Meyers BF, Guthrie TJ, Battafarano RJ, Cooper JD, Patterson GA. Comparison of open subxyphoid pericardial drainage with percutaneous catheter drainage for symptomatic pericardial effusion. *Ann Thorac Surg.* 2003;76(3):811-5.