

# Projétil intrapericárdico móvel

## *Mobile intrapericardial bullet*

Giovanni Antonio MARSICO<sup>1</sup>, André Luiz de ALMEIDA<sup>2</sup>, Dirceo Edson de AZEVEDO<sup>3</sup>, Ivam MATHIAS FILHO<sup>4</sup>

RBCCV 44205-1057

### *Resumo*

São raros os pacientes com projéteis localizados no saco pericárdico sem que ocorra lesão miocárdica associada, comumente estão relacionados a trauma importante. O diagnóstico de corpo estranho intrapericárdico pode ser difícil. A remoção está sempre indicada, pois previne o surgimento de pericardite estéril ou infecciosa e outras complicações significativas. Os autores apresentam dois casos de projétil de arma de fogo livres no saco pericárdico, sugerem a conduta e fazem a revisão da literatura.

**Descritores:** Pericardite. Derrame pericárdico. Pericárdio/lesões. Ferimentos por arma de fogo.

### *Abstract*

Patients with bullets in the pericardial sac without myocardial injuries are rare, and most commonly are associated with significant trauma. The diagnosis of an intrapericardial foreign body can be difficult. Its removal is always indicated because it prevents pericarditis, either sterile or infectious, with potential for other significant complications. The authors present two cases of a meandering bullet in the pericardial sac and propose approach and perform review of the literature.

**Descriptors:** Pericarditis. Pericardial effusion. Pericardium/injuries. Wounds, gunshot.

## INTRODUÇÃO

Sem que exista lesão associada no miocárdio é raro o achado isolado de projétil de arma de fogo livre na cavidade pericárdica. Nessa condição, a evolução é imprevisível, pois enquanto alguns dos pacientes se mantêm assintomáticos, em outros ocorre pericardite; com ou sem derrame pericárdico, tamponamento, queixas de dor torácica e problemas psicológicos importantes. Em pacientes assintomáticos, a retirada do projétil do saco pericárdico ainda suscita dúvidas [1-3]. Relatamos a retirada de projétil de arma de fogo livre no saco pericárdico em dois pacientes e realizamos a revisão da literatura.

## RELATO DOS CASOS

### **Caso 1**

Homem, 24 anos, procurou atendimento no setor de emergência com história de agressão por arma de fogo havia 24 horas. O paciente chegou andando ao hospital queixando-se apenas de dor discreta no hemitórax esquerdo. No exame físico, foi encontrado orifício de entrada do projétil de arma de fogo no quarto espaço intercostal esquerdo na linha hemiclavicular. Na radiografia de tórax realizada em PA, com o paciente em pé, o projétil estava localizado na projeção da área cardíaca. Após a realização de nova radiografia de tórax em AP, com o paciente em

1. Livre Docência em Cirurgia Torácica - Universidade Federal do Estado do Rio de Janeiro – UNIRIO; Cirurgião Torácico do Hospital do Andaraí - RJ, Ministério da Saúde Chefe da Divisão Cirurgia Torácica do Instituto de Doenças do Tórax - Universidade Federal do Rio de Janeiro.
2. Cirurgião Torácico do Hospital Geral do Andaraí - RJ.
3. Chefe do Serviço de Cirurgia Torácica do Hospital Geral do Andaraí - RJ.
4. Cirurgião de Tórax do Hospital Geral do Andaraí - RJ.

Trabalho realizado no Hospital Geral do Andaraí - Ministério da Saúde – Rio de Janeiro, RJ.

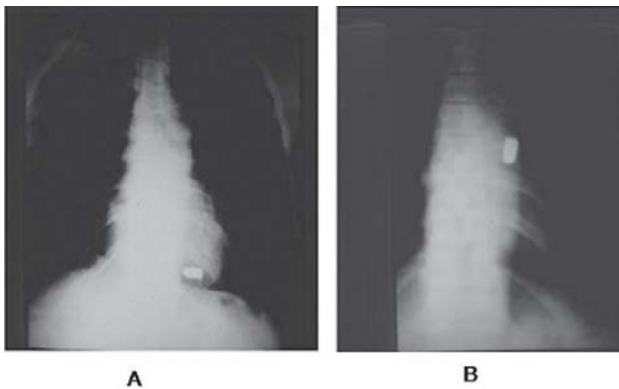
Endereço para correspondência: Giovanni Antonio Marsico. Hospital Geral do Andaraí - Cirurgia Torácica. Rua Leopoldo 280 – 7º andar – Andaraí. Rio de Janeiro, RJ – CEP 21541-170.

E-mail: marsicog@ubl.com.br

Artigo recebido em 15 de julho de 2008  
Artigo aprovado em 22 de dezembro de 2008

decúbito dorsal, ocorreu mudança na posição do projétil (Figuras 1A e 1B). O eletrocardiograma foi considerado normal. A radioscopia do tórax confirmou a mobilidade do projétil no saco pericárdico.

No terceiro dia de internação, sob anestesia geral, foi realizada toracotomia submamária esquerda com entrada na cavidade pleural no quinto espaço intercostal. O pericárdio foi aberto longitudinalmente e anterior ao nervo frênico, ocorreu a saída de cerca de 110 ml de líquido amarelo turvo. O projétil estava livre no saco pericárdico e foi facilmente retirado. Não foi observada lesão no miocárdio. O pericárdio foi deixado parcialmente aberto e a cavidade pleural drenada. No estudo do líquido pericárdico havia 50% de neutrófilos e não ocorreu o crescimento de germes nas culturas realizadas. O paciente teve alta no quinto dia de pós-operatório e após oito meses de acompanhamento estava assintomático.



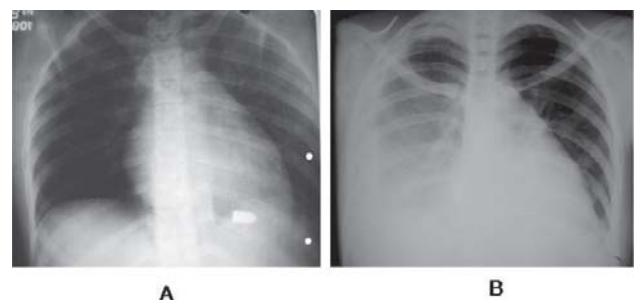
**Fig. 1** – A: Radiografia de tórax em PA, realizada com o paciente em pé, mostra o projétil de arma de fogo localizado na topografia do coração; B: Radiografia de tórax em AP, com o paciente em decúbito dorsal, mostra a mudança de posição do projétil livre na cavidade pericárdica

## Caso 2

Mulher, 20 anos, foi transferida para o nosso hospital sem o relato dos procedimentos cirúrgicos a que havia sido submetida. Informava ter sofrido agressão por arma de fogo há 16 dias. No exame físico foram encontradas no hemitórax esquerdo e flanco esquerdo várias feridas em fase final de cicatrização, algumas estavam infectadas, com a maior medindo cerca de 2 cm de extensão, localizadas entre o terceiro e o sexto espaço intercostal, limitadas pela linha axilar média e posterior. No exame do abdome, encontramos incisão mediana longitudinal xifopubiana e colostomia à esquerda. A paciente relatava drenagem tubular fechada no hemitórax esquerdo.

Na análise retrospectiva das radiografias de tórax, realizadas durante o primeiro atendimento no hospital de origem, foi observado nas incidências em PA e perfil, projétil de arma de fogo sobre a silhueta cardíaca à esquerda, localizado no recesso costo-diafragmático anterior (Figura 2A). A radiografia simples do abdome mostrava projétil de arma de fogo localizado na pelve. Em novas radiografias realizadas após uma semana de internação, existia derrame pleural à direita e percebia-se a mudança na posição do projétil, agora localizado na região cardiofrênica direita (Figura 2B). Em seguida, a paciente foi transferida para o nosso hospital em decorrência da complicação pleural à direita.

Com a suspeita de projétil de arma de fogo livre na cavidade pericárdica, a paciente foi então estudada com tomografia computadorizada. O exame mostrou projétil de arma de fogo junto ao átrio direito e, na cavidade pleural direita, derrame pleural e coágulos. Com a finalidade de resolver a complicação pleural e a retirada do projétil localizada na cavidade pericárdica, a paciente foi então submetida a toracotomia axilar longitudinal direita. Após liberação total do pulmão com a retirada de fibrina e coágulos, foi aberto o pericárdio anterior e longitudinal ao nervo frênico. Ocorreu a saída de cerca de 20 ml líquido amarelo claro, em seguida, o projétil foi facilmente retirado. O pericárdio foi parcialmente fechado e a cavidade pleural drenada. A paciente obteve alta hospitalar no oitavo dia de internação. No terceiro mês de pós-operatório, a paciente estava bem.



**Fig. 2** - As radiografias de tórax mostram a mudança de posição do projétil e derrame pleural à direita

## DISCUSSÃO

É raro o achado isolado de corpo estranho livre no saco pericárdico. Frequentemente, existe associado trauma torácico significativo, principalmente no coração. A conduta é controversa nos pacientes assintomáticos com projétil

de arma de fogo livre no saco pericárdico, embora, a maioria dos autores seja favorável à retirada [1-6].

Em 1939, Decker [2] estudou 100 pacientes com feridas cardíacas penetrantes, sendo que 11 apresentavam projéteis livres no saco pericárdico. Destes, nove eram projéteis de arma de fogo e dois eram estilhaços de granada. Sete dos projéteis foram removidos e quatro não, todos evoluíram de forma satisfatória. O autor concluiu que corpos estranhos intrapericárdicos podem ser retirados com segurança, embora, não necessariamente somente pela sua simples presença. Entretanto, consideraram que a remoção precoce de corpos estranhos grandes era imprescindível.

Watts e Toone [4], no ano de 1945, após cinco meses de acompanhamento, retiraram fragmento de granada da cavidade pericárdica de dois soldados. Durante esse período, ocorreram episódios intermitentes de dor no hemitórax esquerdo, que irradiava para o ombro do mesmo lado. No eletrocardiograma, foram observadas alterações que indicavam dano progressivo no miocárdio. Os sintomas desapareceram após a retirada do projétil que foi encontrado aderido entre o átrio direito e o pericárdio.

Em 1955, Valle [3] analisou 42 soldados com corpos estranhos metálicos retidos no coração, mediastino e cavidade pericárdica. Nas seis primeiras semanas, todos desenvolveram sintomas como dor precordial importante, febre, taquicardia e dificuldade respiratória. Entre os que evoluíram com derrame pericárdico, alguns foram tratados com pericardiocentese e antibióticos e, em outros, o corpo estranho foi removido. Em 50% dos pacientes foram identificados germes piogênicos no líquido pericárdico. O autor destaca um subgrupo de 12 pacientes com corpos estranhos metálicos intrapericárdicos que desenvolveram derrame pericárdico entre quatro e 26 meses após o trauma. Os corpos estranhos não haviam sido retirados inicialmente porque eram menores que 0,5 cm. O autor concluiu que os corpos estranhos livres na cavidade pericárdica devem ser retirados, independente do seu tamanho.

Symbas et al. [5] avaliaram 49 pacientes com projéteis retidos na cavidade pericárdica, em 42 (87,5%) foram retirados e não ocorreram óbitos. Dos sete pacientes que foram acompanhados, três permaneceram assintomáticos, um evoluiu com dor torácica, dois com pericardite e um morreu no 11º dia de pós-operatório, após falha na tentativa de retirada do corpo estranho. As quatro complicações ocorreram em pacientes com fragmentos de granada na cavidade pericárdica.

A maioria dos corpos estranhos livres na cavidade pericárdica é metálica e penetra pela parede torácica. Contudo, a entrada do corpo estranho pode ser causada pela erosão no esôfago ou na árvore traqueobrônquica, após a aspiração ou ingestão de corpos estranhos, tais como dentes, dentaduras, agulhas, alfinetes e outros [1,3,6].

McLaughlin et al. [6] atenderam um paciente que havia

sofrido agressão por arma de fogo há três dias, do qual retiraram um projétil de arma de fogo calibre 44 que estava livre na cavidade pericárdica. Nesse período de observação ocorreu derrame pericárdico progressivo e tamponamento cardíaco. Após abertura do pericárdio durante a toracotomia esquerda, o projétil foi encontrado flutuando no líquido pericárdico. Nas culturas do líquido não ocorreu crescimento de microorganismos.

O paciente do caso 1 foi operado após quatro dias de permanência do projétil no saco pericárdico e apresentava 110 ml de líquido intrapericárdico. Provavelmente, a tendência seria aumentar o volume. Nas pesquisas realizadas não ocorreu crescimento de germes. No caso 2, já com vinte dias de evolução, foram encontrados cerca de 20 ml de líquido pericárdico com aspecto normal e não foi realizado estudo bacteriológico.

As radiografias simples de tórax, a tomografia computadorizada e a fluoroscopia, realizadas com o paciente em diversas posições, costumam definir o diagnóstico de corpo estranho metálico livre na cavidade pericárdica. A suspeita é confirmada quando, pela ação da gravidade e dos movimentos cardíacos, os projéteis mudam de posição na topografia do mediastino. A tomografia computadorizada é capaz de detectar corpos estranhos não radiopacos. A diferenciação entre corpo estranho livre nas cavidades cardíacas, cavidade pericárdica e parede do coração é importante para definir a conduta. Outros exames capazes de fornecer informações complementares são ecocardiograma, ecotransesofágico e esofagografia, além disso, podem afastar ou diagnosticar potenciais lesões associadas, principalmente no coração [3-7].

Burkhart et al. [1], em 1998, operaram um paciente que evoluiu com derrame pericárdico causado pela presença de projétil de arma de fogo calibre 45, livre na cavidade pericárdica. A retirada do projétil foi realizada pela via subxifóide. Na revisão da literatura, os autores compilaram 31 casos de corpos estranhos retidos no saco pericárdico. Verificaram que nos dez pacientes em que a retirada foi precoce, todos evoluíram bem. Dos 21 que inicialmente foram acompanhados, a remoção foi necessária em 15. Estes apresentaram sintomas diversos atribuídos à presença dos corpos estranhos. Os autores concluíram que os corpos estranhos “grandes” e livres na cavidade pericárdica quase sempre causam sintomas e devem ser retirados. Os autores recomendam a retirada imediata de corpos estranhos intrapericárdicos contaminados. Ressaltam que a conduta conservadora deve ser adotada com extremo cuidado, somente em casos selecionados, como nos corpos estranhos metálicos lisos menores que 1 cm, que estejam minimamente contaminados e não causem sintomas.

Na maioria dos relatos [1-7], a retirada do corpo estranho livre na cavidade pericárdica foi realizada por toracotomia. Entretanto, o procedimento foi praticado pela via subxifóide,

orientado durante o ato operatório pela fluoroscopia para localização do projétil. Sendo necessário, a incisão subxifóide pode ser prolongada para esternotomia longitudinal. Atualmente, a videotoracoscopia deve ser considerada para a retirada de corpos estranhos livres na cavidade pericárdica.

No paciente do caso 1, o acesso operatório utilizado foi a toracotomia submamária esquerda. Entretanto, o procedimento poderia ter sido realizado com videotoracoscopia ou janela pericárdica subxifóide. Na paciente do caso 2, o acesso escolhido para a retirada do projétil intrapericárdico foi por toracotomia axilar longitudinal direita, com o intuito de ao mesmo tempo resolver a complicação pleural desse lado.

### CONCLUSÕES

Encontramos alguns relatos de sucesso com o tratamento conservador nos casos de projéteis livres no saco pericárdico, entretanto, o porcentual de pacientes que desenvolvem manifestações clínicas e pericardite é alto. Geralmente, a remoção do corpo estranho livre no saco pericárdico está indicada. O possível dano causado pela remoção do projétil, comparado com o potencial risco da sua permanência no saco pericárdico deve ser considerado e avaliado individualmente. É importante analisar o tamanho, a composição, a localização do corpo estranho e os sintomas causados. Potencialmente, pode evoluir com tamponamento cardíaco, pericardite com derrame estéril ou não e outras complicações significativas. Na verdade, o

resultado do tratamento conservador para os corpos estranhos intrapericárdicos é imprevisível, frequentemente, associado a complicações [1-7].

### REFERÊNCIAS

1. Burkhart HM, Gomez GA, Jacobson LE, Broadie TA, Tarver RD. Meandering bullet in the pericardial sac: to remove or not remove. *Am Surg.* 1998;64(4):341-3.
2. Decker HR. Foreign bodies in the heart and pericardium: should they removed? *J Thorac Surg.* 1939;9(1):62-79.
3. Valle AR. War injuries of heart and mediastinum. *AMA Arch Surg.* 1955;70(3):398-404.
4. Watts T, Toone EC. Successful removal of foreign bodies within the pericardium: a report of two cases. *Surgery.* 1945;17:685-95.
5. Symbas PN, Picone AL, Hatcher CR, Vlasis-Hale SE. Cardiac missiles: a review of the literature and personal experience. *Ann Surg.* 1990;211(5):639-48.
6. McLaughlin JS, Herman R, Scherlis L, Yeager G. Sterile pericarditis from foreign body: acute tamponade one month following gunshot wound. *Ann Thorac Surg.* 1967;3(1):52-6.
7. Davis RE, Bruno AD 2nd, Larsen WB, Sugimoto JT, Gaines RD. Mobile intrapericardial bullet: case report and review of the literature. *J Trauma.* 2005;58(2):378-80.