

Carótida comum como via de estabelecimento da circulação extracorpórea para perfusão sistêmica e cerebral seletiva na correção das doenças da aorta

Carotid artery inflow and anterograde cerebral perfusion in operations to correct aortic disease

Luiz Henrique Pamplona Corte Real de CARVALHO¹, Abner T. BARRETO², Manoel A. G. DOMINGUES³, Nelson A. REIS⁴, Nelson BÄRG⁵

RBCCV 44205-838

Resumo

Objetivo: Analisar os resultados da utilização da artéria carótida comum direita no estabelecimento da circulação extracorpórea (CEC) para perfusão sistêmica (PS), bem como na utilização como via anterógrada para proteção cerebral (PC), nos pacientes submetidos à correção das doenças que envolveram a aorta ascendente (AA).

Método: Foram operados 23 pacientes portadores de várias afecções da AA, nos quais a abordagem foi possível por meio do estabelecimento da CEC pela anastomose de um tubo de PTFE (politetrafluoretileno) à artéria carótida comum direita

e manutenção de fluxo cerebral anterógrado durante a confecção da anastomose distal. O tempo médio de CEC foi de 195 minutos (152 a 253 minutos), a temperatura média sistêmica foi de 24°C (18°C a 25°C), hipofluxo cerebral anterógrado, com média de 29 minutos (27 a 51 minutos) e o tempo de internação média foi de 18 dias (8 a 30 dias).

Resultados: Todos os pacientes despertaram nas primeiras 48 horas sem dano neurológico. Por ocasião da pré-alta, foram submetidos ao teste MINI MENTAL STATE EXAMINATION (MMSE), que demonstrou não haver desordens cognitivas com dano neurológico. Ocorreram dois casos de infecção

1 - Membro Especialista da SBCCV. Membro assistente da equipe de referência em cirurgia cardiovascular do Hospital Copa D'or.

2 - Cirurgião Cardiovascular. Segundo assistente da equipe de referência em cirurgia cardiovascular do Hospital Copa D'or.

3 - Cardiologista Clínico. Clínico da equipe de referência em cirurgia cardiovascular do Hospital Copa D'or.

4 - Cardiologista Clínico. Clínico assistente da equipe de referência em cirurgia cardiovascular do Hospital Copa D'or.

5 - Membro Associado da SBCCV. Chefe da equipe de referência em cirurgia cardiovascular do Hospital Copa D'or.

Trabalho realizado no Hospital Copa D'or e no Hospital Quinta D'or, Rio de Janeiro, RJ.

Endereço para correspondência:

Luiz Henrique Pamplona Corte Real de Carvalho. Rua Barata Ribeiro, 370/301 Copacabana. Rio de Janeiro, RJ. CEP: 22040-000 Tels: (21) 2549-3368 21/ 9986-1073.

E-mail: luiz.henrique@carvalho.med.br

Artigo recebido em fevereiro de 2006
Artigo aprovado em julho de 2006

pulmonar, dois pacientes necessitaram de diálise e ocorreram dois óbitos relacionados à gravidade dos casos. Não houve óbito per-operatório.

Conclusão: Este é um método prático, rápido, seguro, eficaz e reprodutível, tanto no estabelecimento da CEC como da proteção cerebral anterógrada, reduzindo o risco de isquemia cerebral, alterando a história natural da evolução pós-operatória destas correções.

Descritores: Aorta, cirurgia. Artéria carótida primitiva. Circulação extracorpórea. Perfusão.

Abstract

Objective: To evaluate the use of the right common carotid artery to establish cardiopulmonary bypass (CPB) and the use of anterograde cerebral perfusion as cerebral protection in patients scheduled for ascending aortic repair surgery.

Methods: Twenty-three patients were submitted to aortic repair because of different aortic diseases. In all of them a Gore-tex tube was anastomosed to the right common carotid

artery to establish CPB and anterograde cerebral perfusion during distal anastomosis. Average CPB time was 195 minutes; average temperature was 24 degrees Celsius; average anterograde cerebral hypoperfusion time was 29 minutes; average hospital stay was 18 days.

Results: None of the 23 patients had any neurological dysfunction within the first 48 postoperative hours. Prior to discharge, all of them were submitted to the "Mini Mental State Examination (MMSE)" which did not identify any cognitive dysfunction or neurological injury. Two patients developed pulmonary infection, two patients needed dialysis and two patients died due to the high complexity of the cases. There were no perioperative deaths.

Conclusion: This is a practical, fast, efficient and reproducible way to establish CPB and anterograde cerebral protection, reducing the risk of cerebral ischemia and improving the natural postoperative outcome of these procedures.

Descriptors: Aorta, surgery. Carotid artery, common. Extracorporeal circulation. Perfusion.

INTRODUÇÃO

A artéria femoral foi, nos últimos anos, a via preferencial das cirurgias no estabelecimento da circulação extracorpórea (CEC) para a correção dos aneurismas e dissecções da aorta. Observou-se, desta forma, que a perfusão pela artéria femoral estava associada a uma maior morbidade, bem como a uma má perfusão cerebral [1-3]. Além disto, esta técnica tem contra-indicação nos casos de doença aorto-ilíaca e femoral e nos casos de dissecções aguda da aorta, em que haja acometimento das artérias femorais. Outro fator que se deve levar em consideração na CEC estabelecida pela artéria femoral é a inversão de fluxo, o que favorece a liberação de "debris", aumentando assim o risco de acidente vascular cerebral [3]. Para encontrar alternativas Neri et al. [4], em 1999, demonstraram ser possível a canulação da artéria axilar para a correção dos aneurismas dissecantes do tipo A, não ocorrendo complicações decorrentes da canulação, representando, assim, uma forma segura de estabelecimento da CEC. Kazui et al. [5] demonstraram, em trabalho de longa observação (1990 a 1999) numa análise de 220 pacientes, que a perfusão cerebral anterógrada como método de proteção cerebral é possível por canulação do tronco braquiocefálico e da artéria carótida esquerda, após a incisão do aneurisma. Souza et al. [6] utilizaram o estabelecimento da CEC para perfusão sistêmica pela artéria carótida comum direita, bem

como a perfusão cerebral seletiva anterógrada com hipofluxo durante os procedimentos de correção no arco aórtico.

MÉTODO

No período de julho de 2002 a fevereiro de 2005, 23 pacientes foram submetidos à cirurgia envolvendo a aorta ascendente. A idade média foi de 65 anos, variando de 43 a 86 anos. Dos 23 pacientes, 14 (61%) eram do sexo masculino e nove (39%) do sexo feminino (Tabela 1). Os diagnósticos anatômico cirúrgicos foram: dissecção da aorta tipo I (sete); aneurisma da aorta ascendente e arco aórtico (seis); reoperação de aneurisma dissecante tipo I (dois); aneurisma da aorta ascendente associado à estenose aórtica grave (dois); aneurisma da aorta ascendente associado a insuficiência aórtica grave (um); aneurisma da aorta ascendente associado a disfunção de bioprótese aórtica e insuficiência coronariana (um); aneurisma tóraco-abdominal (um); reoperação de pseudo-aneurisma da aorta ascendente infectado (um); aneurisma do seio de Valsalva e aorta ascendente (um); aneurisma da aorta ascendente associado a insuficiência aórtica e coronariana (um) - Tabela 2.

O tempo médio de CEC foi de 195 minutos, variando de 152 a 253 minutos, o tempo de hipofluxo cerebral foi de 29 minutos, variando de 27 a 51 minutos, a hipotermia foi em média de 24°C, variando de 18°C a 25°C - Tabela 3.

Tabela 1. Dados demográficos

	N	%
Pacientes	23	
Média de idade	65 (46±86)	
Sexo masculino	14	61
Sexo feminino	9	39

Tabela 2. Dados pré-operatórios de indicação cirúrgica. Localização do aneurisma

	N
Dissecção Aorta Tipo 1	7
AA + Arco Ao	6
Dissecção Aorta Tipo 1 (Reop)	2
AA + EAo	2
AA + IAo	1
AA + ICO + Disfunção bioprótese aórtica	1
Tóraco-abdominal	1
Pseudo AA	1
AA + Seio Valsalva	1
AA + IAo + ICO	1

AA – Aorta ascendente; Reop – Reoperação; EAo – Estenose aórtica; IAo – Insuficiência aórtica; ICO – Insuficiência coronariana

Tabela 3. Dados intra-operatórios

	Média	Varição
Tempo CEC	195	152 a 253 minutos
Tempo fluxo cerebral seletivo	29	27 a 51 minutos
Hipotermia sistêmica	24	18 a 25°C

CEC – circulação extracorpórea

Técnica

A técnica consiste na dissecção, exposição e reparo da artéria carótida comum direita (ACCD), na qual, através de uma arteriotomia longitudinal, é anastomosado um tubo de politetrafluoretileno de 8 mm de diâmetro seccionado em bisel à ACCD, com prolene 6-0, possibilitando, via enxerto, a canulação arterial.

A canulação venosa é feita de maneira habitual por meio de uma cânula de duplo estágio inserida no átrio direito (Figuras 1 e 2).

Em três pacientes, optamos por estabelecer a CEC por meio da canulação da veia femoral, pois se tratava de reoperação, havendo o risco de rompimento do aneurisma durante a esternotomia mediana. Nesses três casos, durante o reaquecimento, a cânula venosa foi reposicionada de maneira habitual no átrio direito. A hipotermia sistêmica variou entre a moderada e a profunda com parada

cardiocirculatória. Durante o procedimento no arco aórtico e vasos da base, foi retirada a pinça da aorta e esta foi posicionada na artéria carótida comum direita, logo abaixo da anastomose do tubo de PTFE (Figura 3).

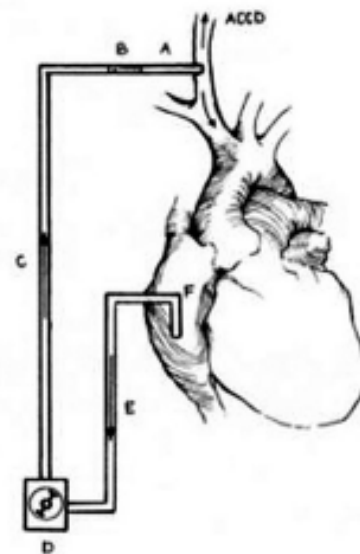


Fig. 1 - Desenho esquemático da CEC. A - Tubo de PTFE. B - Conector 3/8 - 1/4 polegada. C - Linha arterial. D - Rolete. E - Linha venosa. F - Cânula venosa de duplo estágio.

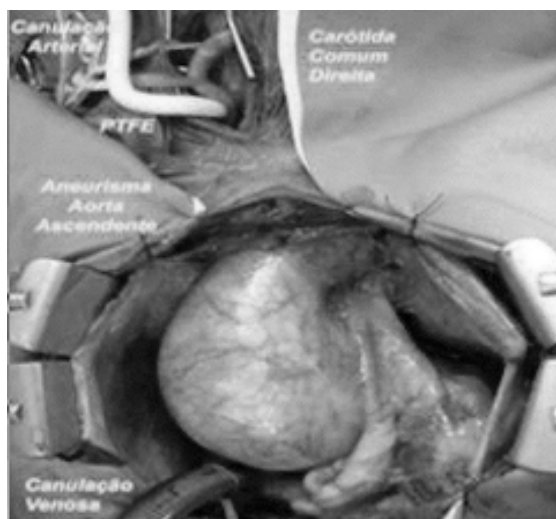


Fig. 2 - Aspecto cirúrgico da perfusão pela artéria carótida direita através de tubo de PTFE conectado à linha arterial da CEC

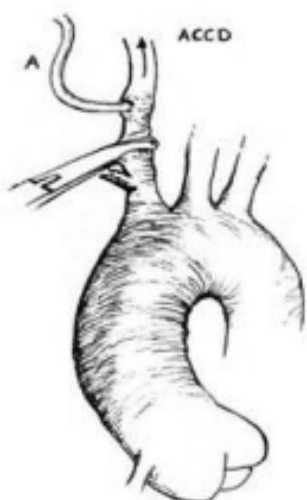


Fig. 3 - Detalhe da posição da pinça na artéria carótida comum direita (ACCD) durante a perfusão cerebral seletiva. A-PTFE

A pinça foi posicionada no tronco braquiocefálico (TABC) quando aventávamos a possibilidade de um maior risco de isquemia medular. Foi mantido um fluxo cerebral anterógrado em torno de 10 ml/kg/minuto associado a hipotermia tópica (capacete de gelo). Durante esta série, apenas em um paciente foi feita a opção pela abordagem da artéria carótida comum esquerda, pois se tratava de uma dissecação aguda da aorta, acometendo a artéria carótida comum direita.

RESULTADOS

No grupo de 23 pacientes operados por essa técnica de estabelecimento da CEC pela ACCD e perfusão cerebral anterógrada não houve mortalidade intra-operatória. Dois pacientes foram a óbito devido à gravidade da doença, um se tratava de dissecação aguda da aorta com grave isquemia entero-mesentérica e o outro com um pseudo-aneurisma infectado evoluiu com sepse, sem controle do quadro infeccioso no pós-operatório. Todos os outros 21 pacientes despertaram no pós-operatório sem seqüelas neurológicas. Próximo à alta, os pacientes foram submetidos ao teste MINI MENTAL STATE EXAMINATION (MMSE) [7,8], onde avaliamos a orientação, memória, atenção, cálculo e linguagem, possuindo validade no reconhecimento das alterações cognitivas pós-operatórias relacionadas à isquemia transitória, bem como de alterações do córtex cerebral. Na análise deste teste, os pacientes apresentaram escore igual ou próximo a trinta, não demonstrando alterações cognitivas (Figura 4).

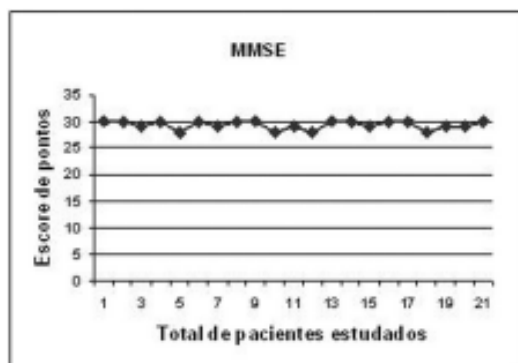


Fig. 4 - No teste Mini Mental State Examination (MMSE) os pacientes apresentaram escore igual ou próximo a trinta, não demonstrando alterações cognitivas

DISCUSSÃO

A canulação da artéria femoral continua a ser uma opção no estabelecimento da CEC na abordagem cirúrgica das afecções da aorta. A parada cardiocirculatória proposta por Griep et al. [9], em 1975, em hipotermia profunda, proporcionou grande avanço nas correções das doenças do arco aórtico, porém o tempo se limitava a mais ou menos 40 minutos, o que restringia seu uso nos comprometimentos mais complexos. Ueda et al. [10], em 1990, propuseram a proteção cerebral retrógrada. Em 2001, Okita et al. [11] apresentaram estudo comparativo da hipotermia profunda associada à perfusão cerebral anterógrada seletiva e à perfusão cerebral retrógrada, observando maior incidência de alterações cognitivas associadas a esta última. Em 2001, Frist et al. [12] operaram oito pacientes com perfusão cerebral anterógrada e hipotermia moderada. Em 2003, Souza et al. [6] apresentaram experiência inicial de nove pacientes operados pela técnica de estabelecimento da CEC pela artéria carótida direita e perfusão cerebral anterógrada, com excelentes resultados, o que nos incentivou a iniciar nossa série.

CONCLUSÃO

A análise deste trabalho conclui que a artéria carótida comum direita é um acesso que proporciona tanto a possibilidade de estabelecimento da CEC com perfusão sistêmica, bem como a manutenção de um fluxo cerebral anterógrado adequado, reduzindo a possibilidade de isquemia cerebral. É um método eficaz, prático, confiável, seguro e de fácil reprodução, e por não levar a danos neurológicos de importância, altera a história natural pós-operatória de pacientes submetidos à cirurgia que envolve a aorta ascendente.

AGRADECIMENTOS

O autor agradece ao Prof. Dr. Eduardo S. Bastos e ao Prof. Dr. Januário Souza pelas valiosas orientações recebidas durante a realização deste trabalho.

REFERÊNCIAS

1. Salerno TA, Lince DP, White DN, Lynn RB, Charrette EJ. Arch versus femoral artery perfusion during cardiopulmonary bypass. *J Thorac Cardiovasc Surg.* 1978;76(5):681-4.
2. Borst HG. In: Borst HG, Heinemann MK, Stone CD, eds. *Surgical treatment of aortic dissection.* New York:Churchill Livingstone;1996. p.255-68.
3. Price DL, Harris J. Cholesterol emboli in cerebral arteries as a complication of retrograde aortic perfusion during cardiac surgery. *Neurology.* 1970;20(12):1209-14.
4. Néri E, Massetti M, Capannini G, Carone E, Tucci E, Diciolla F et al. Axillary artery cannulation in type A aortic dissection operations. *J Thorac Cardiovasc Surg.* 1999;118(2):324-9.
5. Kazui T, Washiyama N, Muhammad BA, Terada H, Yamashita K, Takinami M et al. Total arch replacement using aortic arch branched grafts with the aid of anterograde selective cerebral perfusion. *Ann Thorac Surg.* 2000;70(1):3-9.
6. Souza JM, Rojas SO, Berlinck MF, Mazzieri R, Oliveira PAF, Martins JRM et al. Circulação extracorpórea pela artéria carótida comum direita na correção de doenças da aorta ascendente, arco aórtico e aorta descendente. *Rev Bras Cir Cardiovasc.* 2003;18(2):137-41.
7. Dick JP, Guiloff RJ, Stewart A, Blackstock J, Bielawaska C, Paul EA et al. Mini-mental state examination in neurological patients. *J Neurol Neurosurg Psychiatry.* 1984;47(5):496-9.
8. Tsai L, Tsuang MT. The mini-mental state test and computerized tomography. *Am J Psychiatry.* 1979;136(4A):436-8.
9. Griep RB, Stinson EB, Hollingsworth JF, Buehler D. Prosthetic replacement of the aortic arch. *J Thorac Cardiovasc Surg.* 1975;70(6):1051-63.
10. Ueda Y, Miki S, Kusahara K, Okita Y, Tahata T, Yamanaka K. Surgical treatment of aneurysm or dissection involving the ascending aorta and aortic arch, utilizing circulatory arrest and retrograde cerebral perfusion. *J Cardiovasc Surg.* 1990;31(5):553-8.
11. Okita Y, Minatoya K, Tagusari O, Ando M, Nagatsuka K, Kitamura S. Prospective comparative study of brain protection in total aortic arch replacement: deep hypothermic circulatory arrest with retrograde cerebral perfusion or selective antegrade cerebral perfusion. *Ann Thorac Surg.* 2001;72(1):72-9.
12. Frist WH, Baldwin JC, Starnes VA, Stinson EB, Oyer PE, Miller DC et al. A reconsideration of cerebral perfusion in aortic arch replacement. *Ann Thorac Surg.* 1986;42(3):273-81.