

# Modificação técnica para correção de coarctação aórtica com hipoplasia do arco aórtico

## *Technical modification for correction of aortic coarctation using hypoplastic arch*

José Alberto CALIANI<sup>1</sup>, Luiz Carlos SIMÕES<sup>2</sup>, Odilon Nogueira BARBOSA<sup>3</sup>

RBCCV 44205-996

### *Resumo*

**Objetivo:** Estudar a viabilidade técnica e resultados imediatos da modificação técnica proposta por Caliani et al. para correção da coarctação aórtica com hipoplasia do arco aórtico.

**Métodos:** Entre janeiro de 2005 e julho de 2006, nove neonatos com coarctação aórtica e hipoplasia do arco aórtico foram submetidos a uma nova abordagem cirúrgica para correção do defeito. A definição de hipoplasia do arco aórtico seguiu os critérios de Moulaert, segundo os quais o arco aórtico é considerado hipoplásico quando seu diâmetro atinge 50% do diâmetro da aorta ascendente. Nesta série, foram selecionados apenas pacientes com hipoplasia proximal e distal do arco aórtico. Várias técnicas foram propostas anteriormente, mas gradientes residuais importantes foram observados, assim como há o inconveniente da ligadura definitiva da artéria subclávia esquerda. A modificação técnica consiste em: toracotomia pósterio-lateral esquerda, ampla mobilização da aorta descendente, com ligadura dos dois primeiros ramos intercostais, transecção da artéria subclávia esquerda em sua base, ressecção ampla de toda zona hipoplásica e adjacências do ducto arterioso, anastomose término-terminal entre o arco aórtico e aorta descendente com fio de PDS 7-0 e reimplante da artéria subclávia sobre a artéria carótida esquerda com anastomose látero-terminal.

**Resultados:** Não houve óbito per-operatório ou tardio, o gradiente residual médio foi de 5 mmHg. Até o presente, não observamos nenhum caso de recoarctação ou de lesão neurológica medular.

**Conclusão:** A despeito do reduzido número de casos e do seguimento curto, esta modificação técnica pode representar uma excelente opção para tratamento deste complexo grupo de pacientes.

**Descritores:** Coarctação aórtica/cirurgia. Procedimentos cirúrgicos cardíacos/métodos. Cardiopatias congênicas. Recém-nascido.

### *Abstract*

**Objectives:** To study technical feasibility and early results of the technical modification suggested by Caliani et al. for correction of aortic coarctation and aortic arch.

**Methods:** Between January 2005 and July 2006, nine newborn patients with aortic coarctation and significant aortic hypoplasia were selected, and underwent a new surgical approach in order to correct this aortic defect. The definition of aortic arch hypoplasia according to Moulaert's criteria is an aortic arch with a diameter that is less than 50% of the diameter of the ascending aorta. In this study, only patients with proximal and distal aortic hypoplasia were selected. Many techniques were previously used, but significant residual gradients were observed, as well as the inconvenience of definitive occlusion of the left subclavian artery. The aim of this study is to describe a new surgical technique that includes left posterolateral thoracotomy, wide mobilization of descending aorta with occlusion of the first two intercostal branches, transection of the left subclavian artery at its base, wide resection of the hypoplastic area and the surrounding regions of the ductus arteriosus; end-to-end anastomosis between the aortic arch and descending aorta, with 7-0 PDS thread and reimplantation of the subclavian artery into the left carotid artery with side-to-end anastomosis.

**Results:** There were no perioperative or late deaths. The mean residual gradient was 5 mmHg. Up to now, there were no cases of recoarctation or medullary neurological lesions.

**Conclusion:** Despite the small number of cases and the short follow-up, this technique modification may be an excellent option for the treatment of this complex situation.

**Descriptors:** Aortic coarctation/surgery. Heart defects, congenital. Cardiac surgical procedures/methods. Infant, newborn.

1. Doutor em Cirurgia Cardiovascular; Cirurgião Pediátrico do INCL.
2. Mestre em Cardiologia; Chefe do Serviço de Cardiopediatria do INCL.
3. Especialista em Cirurgia Cardiovascular; Chefe do Serviço de Cirurgia Cardiovascular do INCL.

Endereço para correspondência:  
José Alberto Caliani. Instituto Nacional de Cardiologia  
Rua das Laranjeiras, 374 4º andar - Rio de Janeiro, RJ, Brasil  
CEP 22240-005  
E-mail: jcaliani@incl.rj.saude.gov.br

Trabalho realizado no Instituto Nacional de Cardiologia Serviço de Cirurgia Cardiovascular Serviço de Cardiologia da criança e do adolescente, Rio de Janeiro, RJ, Brasil.

Artigo recebido em 29 de dezembro de 2007  
Artigo aprovado em 14 de agosto de 2008

## INTRODUÇÃO

Coarctação aórtica é o estreitamento da aorta descendente, imediatamente abaixo da origem da artéria subclávia esquerda, em uma região denominada istmo, onde o ducto arterioso está conectado em contigüidade. Ela pode apresentar-se isoladamente, associada a anomalias intracardíacas e, ainda, com hipoplasia do arco aórtico.

As bases cirúrgicas da primeira correção de coarctação aórtica em neonato foram apresentadas por Mustard et al. [1], em 1953. Desde então, assistimos a uma melhora progressiva nos resultados. Entretanto, a correção de coarctação com hipoplasia do arco aórtico ainda representa um desafio para os cirurgiões [2].

A definição de hipoplasia do arco aórtico foi proposta por Moulart et al. [3]. Ele é considerado hipoplásico quando seu diâmetro atinge 50% do diâmetro da aorta ascendente. A hipoplasia pode ser distal (ístmica - tipo A) ou proximal/distal (arco transverso - tipo B – Figura 1). Quando a coarctação aórtica associa-se à hipoplasia do arco, podemos inferir que se trata de cardiopatia ducto-dependente, onde na vida intra-uterina houve redução da perfusão desta região provocada por derivação sanguínea esquerda-direita que resultou no hipodesenvolvimento do arco e conseqüente migração de células ductais para a região ístmica [3].

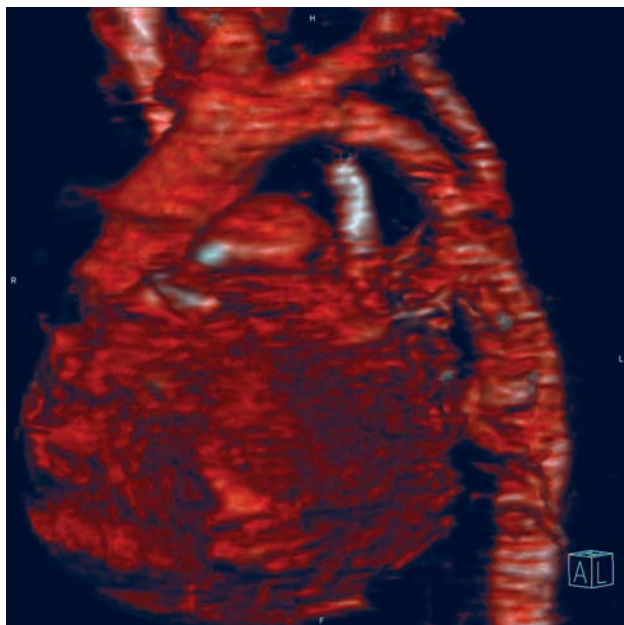


Fig. 1 - Coarctação aórtica pré-ductal com hipoplasia do segmento aórtico entre as artérias carótida esquerda e subclávia esquerda

Estudos atuais demonstram que há consenso sobre a indicação de ampliação total do arco aórtico, mas não há consenso sobre qual técnica cirúrgica utilizar [2,4,5].

Progressos recentes nos cuidados intensivos dos neonatos e o afinamento das técnicas de eco-doppler bidimensional permitiram a correção de má formações intracardíacas complexas associadas a anomalias do arco aórtico em um único estágio, com resultados satisfatórios [6-8]. Nestes casos, a coarctação aórtica, associada ou não à hipoplasia do arco, é abordada cirurgicamente como interrupção do arco aórtico, utilizando-se circulação extracorpórea com hipotermia profunda e parada circulatória.

Outras técnicas foram descritas [4,9,10] para correção desta má formação, mas gradientes residuais importantes foram observados, recoarctações frequentes e déficit de crescimento do membro superior esquerdo, notadamente quando o expediente de ligadura ou retalho da artéria subclávia é utilizado [4,11]. Soma-se a isso o denominador comum destas técnicas, que é a preservação da zona hipoplásica, cujo crescimento é restrito a longo prazo [12], podendo ocasionar retração.

O objetivo do presente trabalho é relatar uma nova técnica de correção de coarctação com hipoplasia do arco tipo B de Moulart, que preserva os vasos da base, resseca a zona hipoplásica, ao mesmo tempo em que confere bom perfil hemodinâmico. Casos de coarctação ístmica isolada ou com hipoplasia tipo A não foram incluídos neste trabalho porque estas entidades patológicas podem ser tratadas com as técnicas convencionais de ressecção e anastomose término-terminal com bons resultados. A nosso ver, o verdadeiro desafio para o cirurgião reside na forma mais complexa, isto é, na hipoplasia tipo B.

## MÉTODOS

### Pacientes

Entre janeiro de 2005 e julho de 2006, nove neonatos com coarctação aórtica e hipoplasia do arco aórtico tipo B de Moulart, internados em unidade de terapia intensiva, em uso de prostaglandina em infusão contínua objetivando a manutenção da permeabilidade do ducto arterioso, evoluindo com quadro de insuficiência cardíaca, hipertensão arterial e acidose metabólica, foram submetidos a correção cirúrgica com a técnica descrita a seguir. Três pacientes eram portadores de comunicação interventricular pequena. A idade dos pacientes variou de 3 a 20 dias, com média de 7 dias. Todos pacientes foram submetidos a ecocardiograma transtorácico previamente à operação. Nenhum estudo hemodinâmico foi realizado.

### Técnica

A via de acesso em todos pacientes foi a toracotomia pósterio-lateral esquerda. O pulmão esquerdo é afastado, a aorta descendente, ducto arterioso e vasos da base são amplamente dissecados até a aorta ascendente (Figura 2). O ducto arterioso é ligado com polipropilene 6-0 e os dois

ou três primeiros ramos intercostais também, buscando ampla mobilidade da aorta descendente (Figuras 3 e 4). Uma dose de 0,5 mg/kg de heparina é administrada. Em seguida, procedemos ao pinçamento aórtico, que é feito logo após o tronco braquiocefálico e, na aorta descendente, após emergência do segundo ou terceiro ramo intercostal previamente ligado. As artérias carótida esquerda e subclávia são pinçadas. A artéria subclávia é então seccionada em sua base de implantação na aorta (Figura 5). O segmento distal permanece pinçado. A zona de coarctação e, sobretudo, o segmento hipoplásico, compreendido entre a artéria subclávia e carótida esquerda, são amplamente ressecados (Figura 6). Uma pequena abertura da concavidade do arco em direção à aorta ascendente é realizada, para se ampliar ao máximo a zona de anastomose. Na seqüência, uma anastomose término-terminal é feita entre o arco aórtico e aorta descendente com sutura contínua de PDS 7-0 (Figura 7).

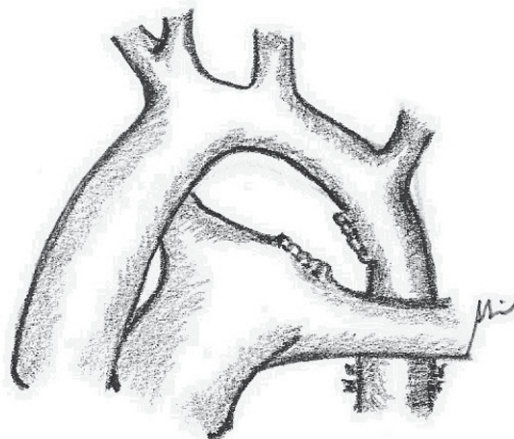


Fig. 4- Ligadura do ducto arterioso

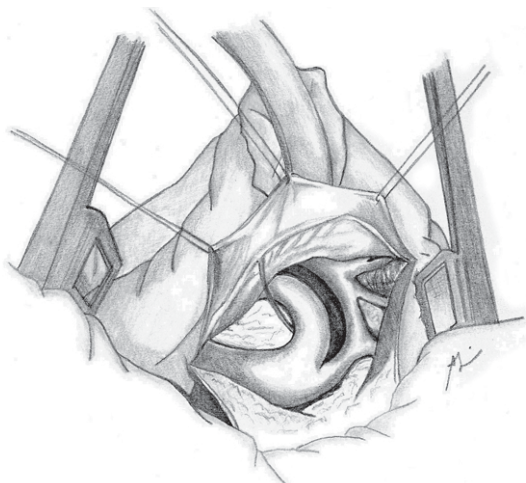


Fig. 2 - Anatomia cirúrgica da coarctação aórtica com hipoplasia do arco

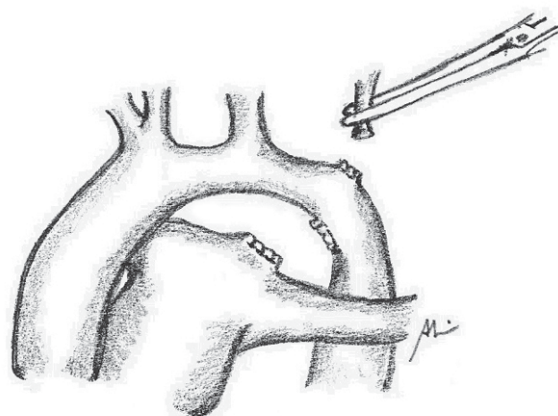


Fig. 5- Secção da artéria subclávia esquerda



Fig. 3 - Ligadura das artérias intercostais

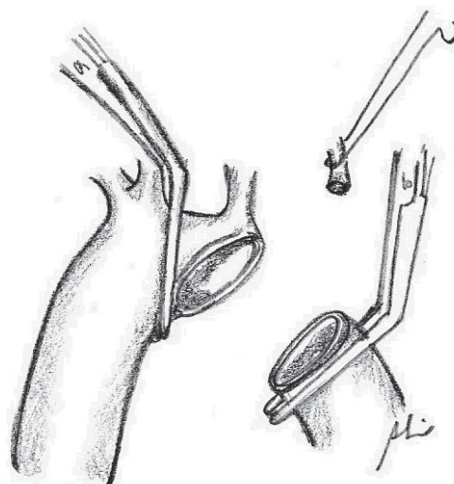


Fig. 6- Ressecção ampla da zona de coarctação e do arco aórtico hipoplásico





término-terminal [18-20] apresenta incidência superior a 10% de recoarctação.

Estudos histológicos confirmam a estrutura anormal do arco aórtico hipoplásico. Ela se caracteriza pelo elevado porcentual das fibras de colágeno em relação ao diâmetro da aorta e pela presença limitada de células alfa-actino-positivas, que são responsáveis pelo crescimento do vaso [12]. Isto reforça a teoria de que, para se obter um resultado satisfatório, a técnica cirúrgica deve contemplar a ressecção total da zona hipoplásica e do ducto arterioso.

Outras técnicas foram descritas [9,10] com aparentes bons resultados imediatos. Entretanto, ambas preservam a estrutura do arco aórtico hipoplásico, o que pode resultar em crescimento limitado ou retração da zona em torno da anastomose, causando recoarctação [12], ou sacrificam a artéria subclávia esquerda definitivamente com o conseqüente déficit de crescimento do membro superior esquerdo e suas conseqüências [13]. Outros autores preferem tratar esta anomalia como interrupção do arco aórtico, utilizando esternotomia, circulação extracorpórea e hipotermia profunda [8]. A nosso ver, este expediente não se faz necessário, exceto quando há anomalia intracardíaca associada que necessite correção em um só tempo.

Dentro da perspectiva de abordar a coarctação com hipoplasia do arco em todos seus aspectos, propomos uma técnica, sem circulação extracorpórea, que contempla as variáveis diretamente responsáveis pela alta incidência de recoarctações. Esta técnica está balizada nos seguintes princípios: 1) suprime totalmente o tecido ductal; 2) resseca a zona hipoplásica do arco e seus tecidos patológicos com baixo potencial de crescimento; 3) preserva a integridade dos vasos da base pelo reimplante da artéria subclávia esquerda; 4) não gera gradiente na anastomose.

## CONCLUSÃO

Do ponto de vista técnico, acreditamos que a cirurgia que propomos só é factível com boa mobilização da aorta descendente. Isto pode ser obtido por meio da ampla dissecação e ligadura dos primeiros ramos intercostais. Caso contrário, nos parece difícil levar o segmento distal ao contato da base de implantação da artéria carótida esquerda e realizar anastomose término-terminal isenta de tensão. Na presente série, não deploramos acidentes ou seqüelas medulares isquêmicas, entretanto, este assunto nos questiona e ainda necessita de observação clínica complementar.

A despeito do reduzido número de casos e seguimento curto, esta modificação técnica, sem utilização de circulação extracorpórea e sem utilização de retalho sintético ou prótese, pode representar uma excelente opção para tratamento deste complexo grupo de pacientes e contribuir para a melhora dos resultados clínicos imediatos e a médio prazo.

## REFERÊNCIAS

1. Mustard WT, Rowe RD, Keith JD, Sirek A. Coarctation of the aorta with special reference to the first year of life. *Ann Surg.* 1955;141(4):429-36.
2. Karl TR, Sano S, Brawn W, Mee RB. Repair of hypoplastic or interrupted aortic arch via sternotomy. *J Thorac Cardiovasc Surg.* 1992;104(3):688-95.
3. Moulaert AJ, Bruins CC, Oppenheimer-Dekker A. Anomalies of the aortic arch and ventricular septal defects. *Circulation.* 1976;53(6):1011-5.
4. Hart JC, Waldhausen JA. Reversed subclavian flap angioplasty for arch coarctation of the aorta. *Ann Thorac Surg.* 1983;36(6):715-7.
5. Jahangiri M, Shinebourne EA, Zurakowski D, Rigby ML, Redington AN, Lincoln C. Subclavian flap angioplasty: does the arch look after itself? *J Thorac Cardiovasc Surg.* 2000;120(2):224-9.
6. Haas F, Goldberg CS, Ohye RG, Mosca RS, Bove EL. Primary repair of aortic arch obstruction with ventricular septal defect in preterm and low birth weight infants. *Eur J Cardiothorac Surg.* 2000;17(6):643-7.
7. Gaynor JW, Wernovsky G, Rychic J, Rome JJ, DeCampi WM, Spray TL. Outcome following single-stage repair of coarctation with ventricular septal defect. *Eur J Cardiothorac Surg.* 2000;18(1):62-7.
8. Elgamel MA, McKenzie ED, Fraser CD Jr. Aortic arch advancement: the optimal one-stage approach for surgical management of neonatal coarctation with arch hypoplasia. *Ann Thorac Surg.* 2002;73(4):1267-73.
9. Lacour-Gayet F, Bruniaux J, Serraf A, Chambran P, Blaysat G, Losay J, et al. Hypoplastic transverse arch and coarctation in neonates. Surgical reconstruction of the aortic arch: a study of sixty-six patients. *J Thorac Cardiovasc Surg.* 1990;100(6):808-16.
10. Rajasinghe HA, Reddy VM, van Son JA, Black MD, McElhinney DB, Brook MM, et al. Coarctation repair using end-to-side anastomosis of descending aorta to proximal aortic arch. *Ann Thorac Surg.* 1996;61(3):840-4.
11. Metzendorf MT, Cobanoglu A, Grunkemeier GL, Sunderland CO, Starr A. Influence of age at operation on late results with subclavian flap aortoplasty. *J Thorac Cardiovasc Surg.* 1985;89(2):235-41.
12. Machii M, Becker AE. Hypoplastic aortic arch morphology pertinent to growth after surgical correction of aortic coarctation. *Ann Thorac Surg.* 1997;64(2):516-20.
13. Vouhé PR, Trinquet F, Lecompte Y, Vernant F, Roux PM,

- 
- Touati G, et al. Aortic coarctation with hypoplastic aortic arch: Results of extended end-to-end aortic arch anastomosis. *J Thorac Cardiovasc Surg.* 1988;96(4):557-63.
14. Bharati S, Lev M. The surgical anatomy of the heart in tubular hypoplasia of the transverse aorta (preductal coarctation). *Thorac Cardiovasc Surg.* 1986;91(1):79-85.
15. Myers JL, McConnell BA, Waldhausen JA. Coarctation of the aorta in infants: does the aortic arch grow after repair? *Ann Thorac Surg.* 1992;54(5):869-75.
16. Tawes RL, Aberdeen E, Waterston DJ, Carter REB. Coarctation of the aorta in infants and children: a review of 333 operative cases including 170 infants. *Circulation.* 1969;39(suppl 1):173-84.
17. Hesslein PS, McNamara DG, Morriss MJ, Hallman GL, Cooley DA. Comparison of resection versus patch aortoplasty for repair of coarctation in infants and children. *Circulation.* 1981;64(1):164-8.
18. Conte S, Lacour-Gayet F, Serraf A, Sousa-Uva M, Bruniaux J, Touchot A, et al. Surgical management of neonatal coarctation. *J Thorac Cardiovasc Surg.* 1995;109(4):663-75.
19. Van Heurn LW, Wong CM, Spiegelhalter DJ, Sorensen K, de Leval MR, Stark J, et al. Surgical treatment of aortic coarctation in infants younger than three months: 1985 to 1990. Success of extended end-to-end arch aortoplasty. *J Thorac Cardiovasc Surg.* 1994;107(1):74-86.
20. Wood AE, Javadpour H, Duff D, Oslizlok P, Walsh K. Is extended arch aortoplasty the operation of choice for infant aortic coarctation? Results of 15 years' experience in 181 patients. *Ann Thorac Surg.* 2004;77(4):1353-8.