



Reconstrução microcirúrgica em cabeça e pescoço: análise retrospectiva de 30 retalhos livres

Microsurgical head and neck reconstruction: retrospective analysis of 30 free flaps

ANDRÉ COELHO NEPOMUCENO^{1,2*}
JOSÉ FRANCISCO DE SALES CHAGAS^{3,4}
MARIA BEATRIZ NOGUEIRA PASCOAL^{2,4,5}
JOSÉ LUIS BRAGA DE AQUINO^{2,6}
THALITA DOS REIS RUBA²
FERNANDA GARCIA CALLEGARI²
DOUGLAS ALEXANDRE RIZZANTI
PEREIRA²
JOSÉ CARLOS MARQUES DE FARIA^{2,5}

Instituição: Serviço de Cirurgia de Cabeça e Pescoço, Hospital Universitário Celso Pierro, Pontifícia Universidade Católica de Campinas, SP, Brasil.

Artigo submetido: 18/7/2015.
Artigo aceito: 29/9/2015.

Conflitos de interesse: não há.

DOI: 10.5935/2177-1235.2016RBCP0080

RESUMO

Introdução: Cirurgia reconstrutiva em cabeça e pescoço representa desafio ao cirurgião plástico e requer amplo arsenal técnico, no qual a microcirurgia figura papel essencial. O objetivo é analisar retrospectivamente as reconstruções microcirúrgicas em cabeça e pescoço realizadas na Pontifícia Universidade Católica de Campinas no período de dois anos. **Métodos:** Pacientes submetidos à reconstrução microcirúrgica após cirurgia de cabeça e pescoço, entre junho de 2014 e outubro de 2016, tiveram seus prontuários revisados para avaliação do retalho utilizado, comprimento do pedículo vascular, vasos receptores, anastomoses microvasculares, duração da cirurgia, tempo de internação, complicações e índice de sucesso. **Resultados:** Foram realizadas 30 reconstruções microcirúrgicas com três tipos de retalhos: anterolateral da coxa (n = 15), antebraquial radial (n = 8) e fíbula (n = 7). Vasos receptores: artéria facial (70%) e veia facial (50%), sendo que 92,4% das anastomoses microvasculares foram término-terminais. As cirurgias duraram, em média, 10,1 horas. O tempo médio de internação hospitalar foi de 10,7 dias. Houve perda de dois retalhos por trombose arterial, levando à taxa de sucesso de 93,3%. **Conclusões:** As reconstruções microcirúrgicas analisadas foram eficazes na reparação dos defeitos complexos, restaurando parcialmente forma e função dos tecidos acometidos. Foram observadas complicações em menos da metade dos casos, porém com morbidade elevada. O índice de sucesso foi semelhante ao de grandes centros de microcirurgia reconstrutiva. A curva de aprendizado é longa, mas tende a melhorar com o treinamento da equipe e aquisição de experiência ao longo do tempo.

Descritores: Procedimentos cirúrgicos reconstrutivos; Microcirurgia; Neoplasias de cabeça e pescoço; Retalhos cirúrgicos.

¹ Sociedade Brasileira de Cirurgia Plástica, São Paulo, SP, Brasil.

² Pontifícia Universidade Católica de Campinas, SP, Brasil.

³ Universidade Federal de São Paulo, SP, Brasil.

⁴ Faculdade São Leopoldo Mandic, Campinas, SP, Brasil.

⁵ Universidade de São Paulo, SP, Brasil.

⁶ Universidade Campinas, SP, Brasil.

■ ABSTRACT

Introduction: Reconstructive head and neck surgery is a challenge for the plastic surgeon and requires a large technical arsenal, in which microsurgery plays an essential role. The objective to retrospectively analyze microsurgical head and neck reconstruction performed at the Pontifical Catholic University of Campinas over a period of 2 years. **Methods:** The medical charts of patients who underwent microsurgical reconstruction after head and neck surgery between June 2014 and October 2016 were reviewed to determine which flap was used, the length of the vascular pedicle, recipient vessels, microvascular anastomoses, surgical time, length of hospital stay, complications, and success rate. **Results:** Thirty microsurgical reconstructions were performed using 3 types of flaps: anterolateral thigh (n = 15), antebrachial radial (n = 8), and fibula (n = 7). Recipient vessels: facial artery (70%) and facial vein (50%), as 92.4% of microvascular anastomoses were end-to-end. The average operative time was 10.1 hours. The average length of hospital stay was 10.7 days. Two flaps were lost due to arterial thrombosis, resulting in a success rate of 93.3%. **Conclusions:** The microsurgical reconstructions were effective for the repair of complex defects as well as to partially restore the shape and function of the affected tissues. Complications were observed in less than 50% of the cases, although these presented with significant morbidity. The success rate was similar to that reported by major centers of reconstructive microsurgery. The learning curve is long, although it tends to improve with staff training and the acquisition of experience over time.

Keywords: Reconstructive surgical procedures; Microsurgery; Head and neck neoplasms; Surgical flaps.

INTRODUÇÃO

As reconstruções na região de cabeça e pescoço representam grande desafio aos cirurgiões plásticos, devido à complexidade funcional e tridimensional frente à eventual deficiência de pele, mucosa, osso e músculos da face. Funções fundamentais como respiração, deglutição, expressão facial e fala podem ficar comprometidas após ressecção oncológica nessas áreas. Portanto, a avaliação das falhas cirúrgicas é essencial para se planejar a reconstrução¹.

Várias são as opções para reparar defeitos em cabeça e pescoço, dentre as quais se encontram fechamento primário, enxerto de pele, retalho local e retalho pediculado². Até a década de 80, os retalhos pediculados eram considerados opção de escolha para cobrirem os defeitos cirúrgicos. Porém, apresentam várias limitações como arco de rotação limitado, necrose da porção distal, congestão venosa por compressão do pedículo, grande volume de retalho no trajeto até a área nobre a ser coberta e grande morbidade na área doadora³. Além do que, reconstrução de defeito ósseo com retalho pediculado é praticamente impossível⁴.

Na década de 90, os avanços nas técnicas de cirurgia microvascular fizeram com que as transferências de retalhos livres ganhassem popularidade, devido a altos índices de sucesso e capacidade de levar grande quantidade de tecidos, compostos ou não, sobre pequeno eixo de rotação na área da anastomose microvascular⁵.

Apesar das inúmeras vantagens das reconstruções microcirúrgicas, o domínio dessa ferramenta demanda muito sacrifício, longa e árdua curva de aprendizado, sendo que o insucesso pode levar a consequências proporcionais à magnitude da técnica^{6,7}.

OBJETIVO

Analisar retrospectivamente as reconstruções microcirúrgicas em cabeça e pescoço realizadas na Pontifícia Universidade Católica de Campinas (PUC-Campinas), SP, no período de dois anos.

MÉTODOS

Este estudo retrospectivo obedeceu aos princípios éticos da declaração de Helsinque⁸.

Pacientes submetidos à reconstrução microcirúrgica após cirurgia de cabeça e pescoço no Hospital e Maternidade Celso Pierro (HMCP) da PUC-Campinas, entre junho de 2014 e outubro de 2016, tiveram seus prontuários revisados para avaliação do retalho utilizado, comprimento do pedículo vascular, vasos receptores, anastomoses microvasculares, duração da cirurgia, tempo de internação, complicações e índice de sucesso.

Técnica Cirúrgica

O autor do trabalho foi o único cirurgião responsável pelos principais tempos das reconstruções microcirúrgicas. A dissecação do retalho, geralmente realizada com lupa com 2,5 vezes de aumento, foi concomitante à ressecção oncológica, seguida do preparo dos vasos receptores, transferência e posicionamento do retalho e anastomose microvascular. Nos casos de reconstrução tardia, foi realizada cervicotomia, dissecação e identificação dos vasos receptores, com posterior dissecação do retalho, transferência e anastomose microvascular.

Os vasos receptores foram escolhidos pela similaridade de calibre com os do retalho. Em geral, escolhia-se entre as artérias facial ou tireóidea superior. Já a escolha da veia geralmente recaía em algum ramo do tronco tireolinguofacial, veia jugular externa ou, mais raramente, na veia temporal superficial. Os cotos vasculares foram preparados para a anastomose sob magnificação com microscópio cirúrgico *Zeiss S8 OPMI Vario*[®]. A posição dos vasos foi estabelecida de forma a não haver torções, rotações, tração excessiva, nem compressão pelo próprio retalho.

Cerca de 30 minutos antes da secção do pedículo do retalho, o paciente recebia 2.000 UI de heparina sódica intravenosa. Ao entrar em isquemia, o retalho era lavado com cerca de 100 ml de solução de soro fisiológico morno com 5.000 UI de heparina sódica, por meio da canulação da artéria do retalho com cateter 24 Gauge.

Sempre que possível, foi realizada anastomose término-terminal com quatro pontos separados de fio de Nylon 10.0 (Ethicon[®] W2850). Após o término das anastomoses, foram aguardados 5 minutos para revisão de possíveis vazamentos, deixando uma gaze úmida sob as mesmas. Caso houvesse algum vazamento após esse período, eram realizadas novas suturas, sem pinçamento.

Em seguida, era realizado um teste de patência com duas pinças de microcirurgia. Se houvesse alguma alteração, a anastomose era refeita quantas vezes o cirurgião achasse necessário. Se o problema persistisse, o vaso receptor era trocado. A pressão arterial média era mantida acima de 70 mmHg sem usar vasopressores,

sempre que possível, considerados deletérios para a microcirculação do retalho.

Apesar de não haver consenso em relação à profilaxia contra trombose microvascular nas anastomoses⁹, todos pacientes deste estudo receberam enoxaparina sódica injetável (Clexane[®]) 20 mg, no subcutâneo, durante os três primeiros dias, assim como ácido acetilsalicílico (AAS) 200 mg, via oral, por 30 dias.

Os pacientes foram mantidos em unidade de terapia intensiva (UTI), com médico de plantão, a fim de monitorar os parâmetros hemodinâmicos no pós-operatório precoce. A avaliação dos retalhos foi realizada a cada 6 horas aproximadamente, por meio de parâmetros clínicos de coloração, retorno venoso à pressão digital e sangramento à punção com agulha 25 Gauge.

RESULTADOS

Foram analisados prontuários de 28 pacientes do departamento de cirurgia de cabeça e pescoço submetidos à reconstrução microcirúrgica no HMCP da PUC-Campinas, entre junho de 2014 e outubro de 2016, sendo que em duas pacientes houve necessidade de dois retalhos, uma por recidiva tumoral e outra por trombose arterial do primeiro retalho, totalizando 30 reconstruções microcirúrgicas (Tabela 1).

Dos 28 pacientes, 18 (67,9%) eram do sexo masculino e 10 (32,1%) do feminino. A idade média foi de 57,1 anos, variando de 18 a 85 anos. As principais comorbidades registradas foram: tabagismo (55,2%), etilismo (24,1%), hipertensão arterial (20,7%), diabetes melito (6,9%) e hipotireoidismo (6,9%). Apenas três pacientes (10%) foram submetidos a radioterapia prévia.

O diagnóstico de carcinoma espinocelular (CEC) foi o mais prevalente (58,6%), seguido por sequelas de cirurgias prévias (17,2%), carcinoma basocelular (3,4%), adenocarcinoma (3,4%), carcinoma adenoide cístico (3,4%), melanoma (3,4%), sarcoma (3,4%), ameloblastoma (3,4%), carcinoma neuroectodérmico primitivo (3,4%) e carcinoma adenoide cístico (3,4%). A maioria (80%) das reconstruções foram imediatas à ressecção oncológica, deixando apenas 20% dos casos para reconstrução tardia. Os defeitos cirúrgicos criados pelas cirurgias ablativas foram de partes moles (26,6%), mandíbula (23,3%), língua (20%), esôfago (10%), nariz (6,6%), maxila (6,6%), lábio (3,3%) e couro cabeludo (3,3%).

Foram dissecados 30 retalhos, sendo 15 anterolaterais da coxa (ALT), oito antebraquiais radiais (ABR) e sete fíbulas. O comprimento médio dos pedículos vasculares foi de 15,3 cm no ALT, 12,5 cm no ABR e 2,8 cm na fíbula. Neste último retalho, como a parte proximal excedente do osso era descartada, o

Tabela 1. Retalhos microcirúrgicos, vasos receptores e tempo de cirurgia e internação.

N	Retalho	Pedículo (cm)	Artéria Receptora	Veia Receptora	Anastomose	Cirurgia (horas)	Internação (dias)
1	ALT	15,5	F	F	2TT	13,5	9
2	ABR	15	F	F + JE	3TT	13,3	11
3	ALT	18	F	F	2TT	11	14
4	ABR	13,5	F	F + JE	3TT	10,9	7
5	ALT	18	F	F	2TT	10,1	14
6	ALT	15,5	TS	F	2TT	12,7	16
7	ALT	17,5	F	F	2TT	10	5
8	ALT	16	TS	JI	TT + TL	11	8
9	ALT	16,5	F	F	2TT	8	19
10	ABR	14	F	F + JE	3TT	7	7
11	ALT	17	TS	JI	TT + TL	10,2	9
12	ABR	14	F	F + VTS	3TT	9	6
13	ALT	20	F	F	2TT	8	27
14	ABR	13	F	F + JE	3TT	8,7	7
15	ALT	15	F	F	2TT	9	5
16	ALT	13,5	F	F	2TT	11	4
17	ABR	10	F	F	2TT	11	7
18	Fíbula	3	TS	F	2TT	13	7
19	ALT	12	TI	TI	2TT	12	8
20	Fíbula	2,5	F	JE	2TT	7	7
21	Fíbula	2	F	VTTL	2TT	10	8
22	Fíbula	3	F	JI	TT + TL	7	7
23	ALT	11	F	VTTL	2TT	10	44
24	ALT	14	F	F	2TT	12	44
25	ABR	10	F	F + JE	3TT	10,4	8
26	ABR	11	TS	JI	TT + TL	12,8	7
27	Fíbula	3	F	JE	2TT	8,25	9
28	ALT	10	TS	JI	TT + TL	5,75	2
29	Fíbula	3	F	F	2TT	8,75	21
30	Fíbula	3	FA	JE	2TT	12	7

ALT: Anterolateral da coxa; ABR: Antebraquial Radial; F: Facial; TS: Tireóidea Superior; TI: Torácica Interna; FA: Faringea Ascendente; JE: Jugular Externa; JI: Jugular Interna; VTS: Veia Temporal superficial; VTTL: Veia do Tronco Tireolingual; TT: Anastomose Término-Terminal; TL: Anastomose Término-Lateral.

pedículo vascular alongava-se. Portanto, o comprimento médio final do pedículo vascular do retalho fibular foi de 8,4 cm.

Em todos retalhos foi realizada uma anastomose arterial (n = 30), enquanto que em seis dos oito ABR foram realizadas duas anastomoses venosas, totalizando 36 veias anastomosadas. Com relação às artérias receptoras, a facial foi utilizada em 80% (n = 21) dos casos, seguida pelas artérias tireóidea superior 23,3% (n = 7), torácica interna 3,3% (n = 1) e faríngea ascendente 3,3% (n = 1).

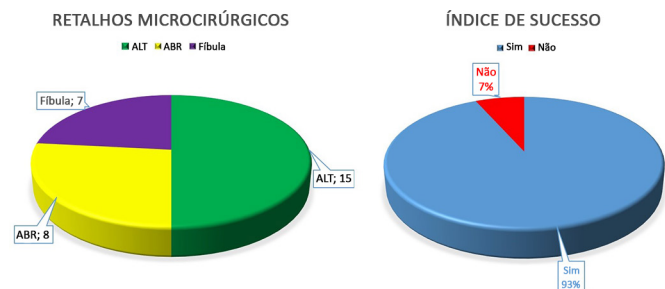
Com relação às veias receptoras, a facial foi utilizada em 50% dos casos (n = 18), seguida pelas

veias jugular externa 22,2% (n = 8), jugular interna 16,6% (n = 6), tronco tireolingual 5,5% (n = 2), temporal superficial 2,7% (n = 1) e torácica interna 2,7% (n = 1). Todas anastomoses arteriais foram do tipo término-terminal (TT), enquanto que das 36 anastomoses venosas 13,8% (n = 5) foram do tipo término-lateral (TL).

A duração mínima da cirurgia foi de 5 horas e 45 minutos e a máxima foi de 13 horas e 30 minutos, com média de 10 horas e 6 minutos. Os pacientes ficaram internados no hospital de 4 a 44 dias, com média de 10,7 dias de internação. Dos 28 pacientes operados, 27

passaram em média três dias na unidade de terapia intensiva (UTI). Foram registradas 12 complicações: hematoma (n = 3), pneumonia (n = 3), fístula salivar (n = 2), trombose arterial (n = 2), necrose parcial do retalho (n = 1) e deiscência da área doadora (n = 1). Dois pacientes que tiveram pneumonia foram a óbito.

Por fim, 28 retalhos permaneceram viáveis, representando índice de sucesso de 93,3% (Figura 1).



ALT: Anterolateral da Coxa; ABR: Antebraquial Radial.

Figura 1. Retalhos microcirúrgicos realizados e índice de sucesso.

As figuras 2 a 12 ilustram algumas das reconstruções microcirúrgicas desse levantamento de casos.

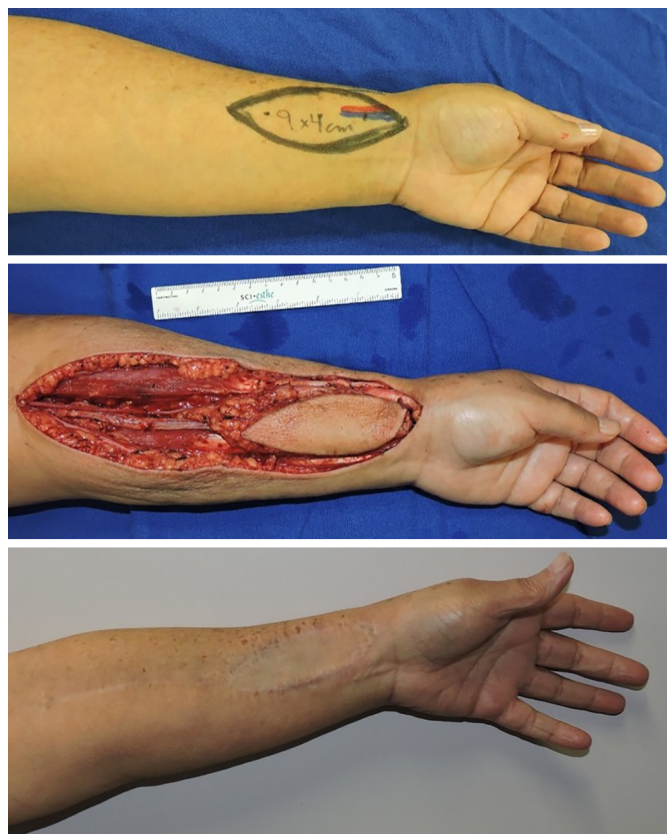

Figura 2. Área doadora do retalho antebraquial radial.

DISCUSSÃO

As sequelas, imediatas ou tardias, após cirurgia ablativa em cabeça e pescoço, sempre representaram

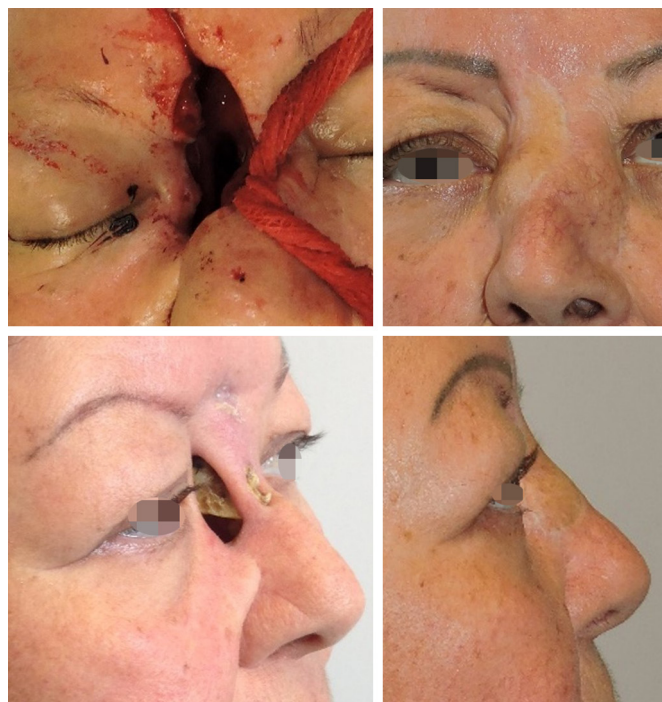

Figura 3. Retalho antebraquial radial para reconstrução nasal.

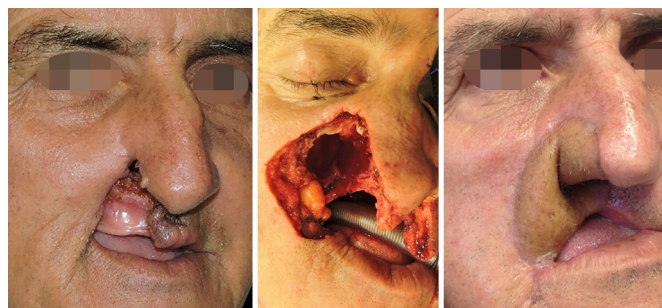

Figura 4. Retalho antebraquial radial para reconstrução de lábio e nariz.

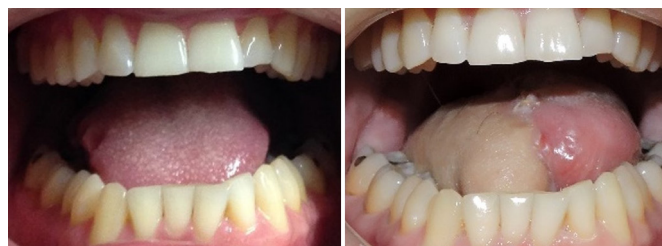

Figura 5. Retalho antebraquial radial para reconstrução de língua.

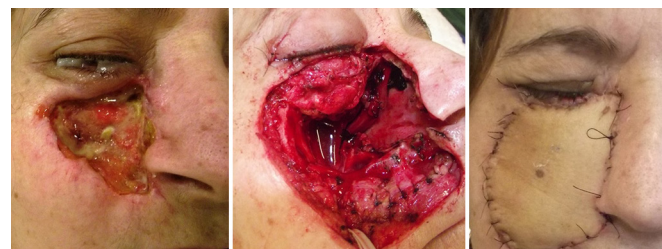


Figura 6. Retalho antebraquial radial para reconstrução de face.

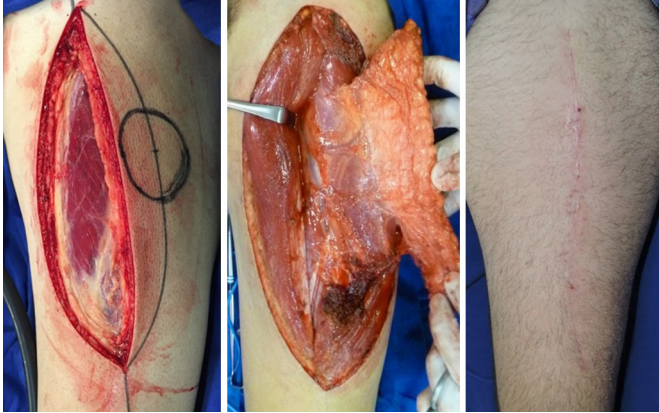

Figura 7. Área doadora do retalho anterolateral da coxa.

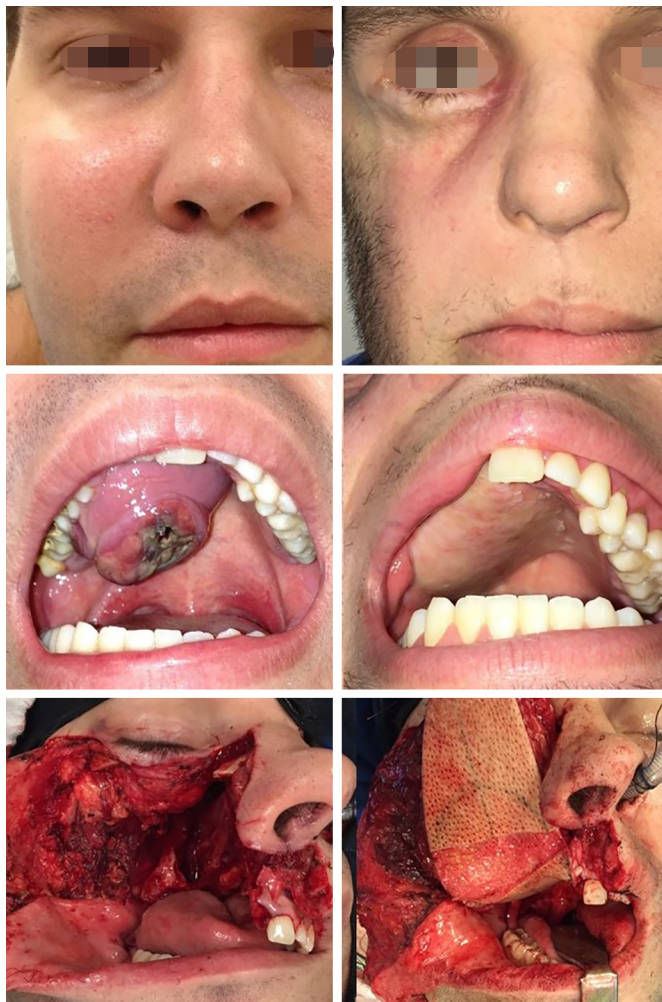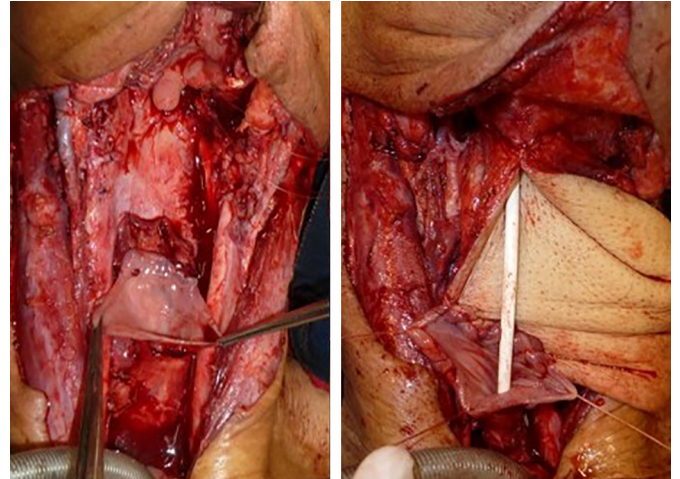


Figura 8. Retalho anterolateral da coxa para reconstrução de face.

desafio ao cirurgião plástico, principalmente em relação à reabilitação funcional. Neste contexto, é fundamental agregar ao arsenal terapêutico a transferência livre de tecidos. Nos últimos 50 anos, foram descritos vários avanços nas técnicas microcirúrgicas e uma variedade de potenciais retalhos^{7,10}.

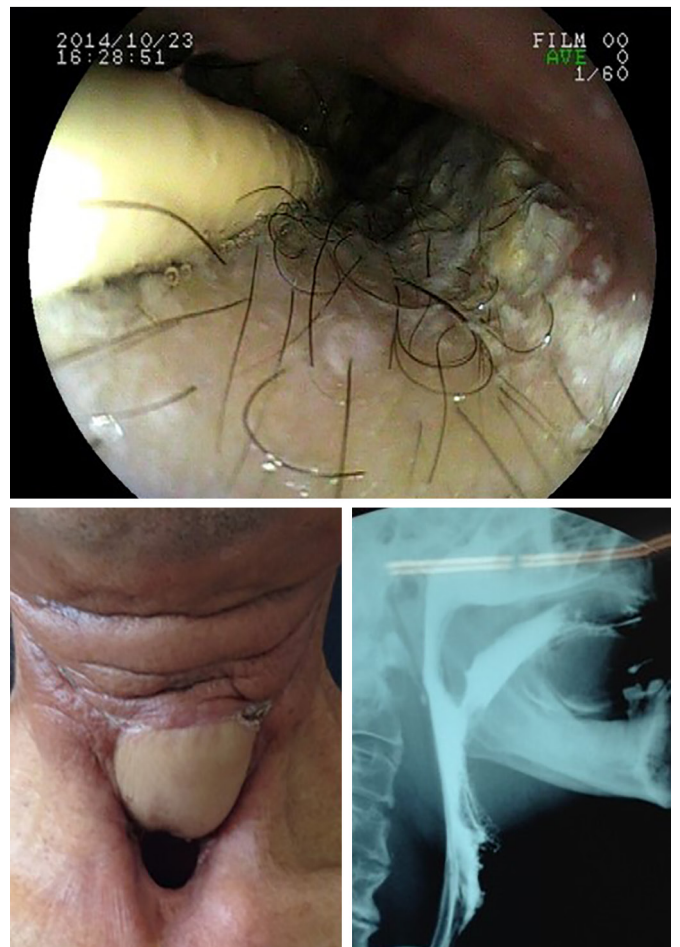


Figura 9. Retalho anterolateral da coxa para reconstrução de esôfago.

As áreas que mais frequentemente necessitam de reconstruções microcirúrgicas situam-se na região da cabeça e pescoço, sendo o CEC a neoplasia maligna mais frequente¹¹. Esse estudo revelou CEC em 58,6% dos casos, sendo o tabagismo e etilismo as comorbidades mais frequentes, assim como em outros estudos na área¹². Apesar da radioterapia pré-operatória estar associada

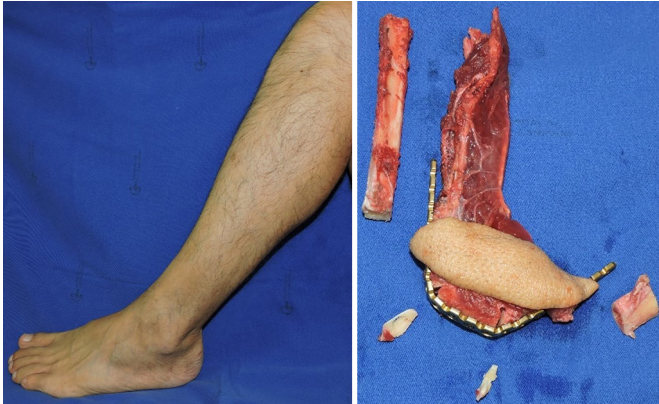


Figura 10. Área doadora de retalho de fíbula. Perna esquerda e retalho após osteotomias, descarte do osso em excesso e fixação na placa mandibular de titânio pré-moldada.

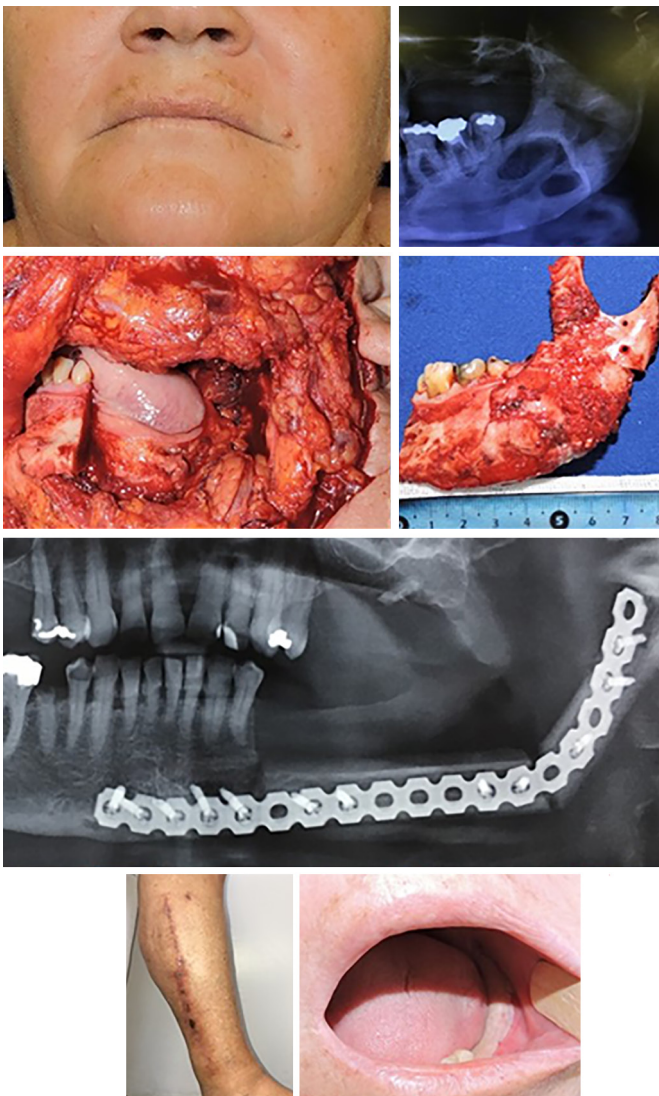


Figura 11. Retalho de fíbula para reconstrução de mandíbula esquerda pós exérese de ameloblastoma.

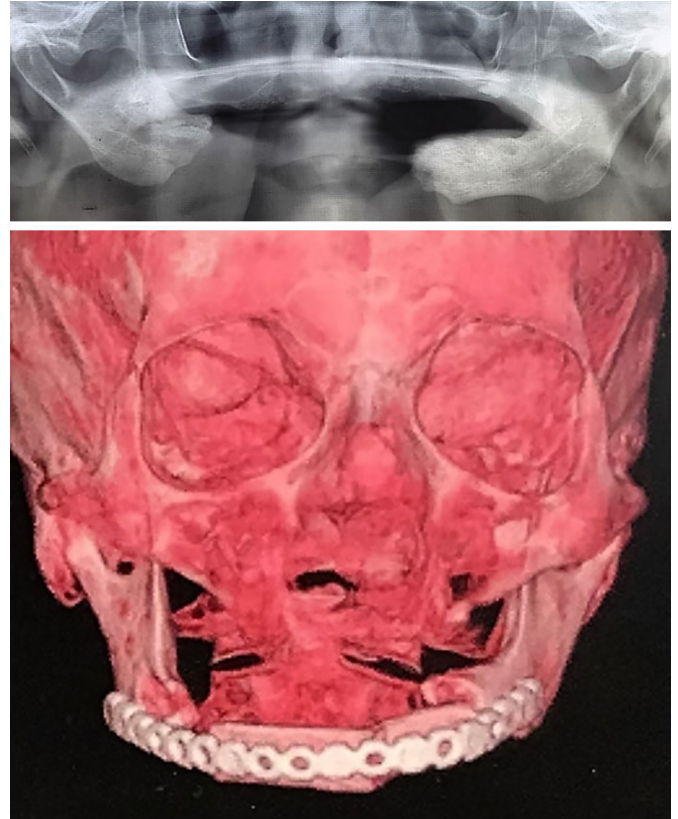


Figura 12. Retalho de fíbula para defeito de arco anterior da mandíbula.

com maior risco de complicações¹³, os dois pacientes deste estudo que foram irradiados previamente não apresentaram nenhuma.

Estudos envolvendo reconstruções microcirúrgicas apontam defeitos de partes moles e ósseas como sendo mais prevalentes. Os retalhos mais utilizados nestas abordagens são fasciocutâneos e osteocutâneos⁵.

Em 1974, foi descrito o primeiro caso de transferência de retalho livre com anastomose vascular microcirúrgica bem-sucedida¹⁴. Desde então, vários retalhos foram descritos. Dentre eles, os retalhos ALT, ABR e fibular são consagrados pela sua versatilidade e ampla aplicabilidade^{15,16}.

O retalho ALT foi descrito em 1984, baseado no sistema dos vasos circunflexos femorais laterais¹⁷. Seu primeiro uso em cabeça e pescoço é datado de 1993¹⁸. Trata-se de retalho fasciocutâneo versátil com pedículo longo, que não compromete vaso principal, e possui camada adiposa da coxa que pode servir para tratar falhas volumétricas importantes¹⁶. Porém, apresenta grande variação anatômica de suas perfurantes cutâneas, sendo que a maioria delas tem trajeto intramuscular, o que torna sua dissecação mais trabalhosa¹⁹.

O retalho ABR foi descrito em 1981 para reconstrução cervicofacial²⁰. Tem como vantagens a pequena espessura cutânea, maleabilidade, pedículo vascular longo e constante, baseado nos vasos radiais.

A drenagem venosa se dá tanto pelo sistema superficial, por meio da veia cefálica, como pelo sistema profundo, por meio das veias comitantes da radial, sendo este último o sistema de drenagem dominante²¹.

O duplo sistema de drenagem explica porque em alguns casos de retalho ABR, neste estudo, foram realizadas duas anastomoses venosas. A área doadora no antebraço deve ser testada com o teste de Allen²². Como desvantagens são citados o sacrifício da artéria radial, a frequente necessidade de enxertia de pele para cobrir a área doadora, evidente cicatriz inestética na face anterior do antebraço, além dos riscos de complicações nesta região²³.

O uso da fíbula como possível enxerto ósseo vascularizado foi descrito em 1975²⁴. Mas foi apenas em 1989 que Hidalgo publicou seu uso para reconstrução mandibular²⁵. Desde que preservados segmentos proximal e distal, sua retirada não compromete a marcha. A fíbula é osso reto que, após osteotomias, pode assumir formato de mandíbula e receber implantes dentários, depois da consolidação óssea no leito receptor.

Trata-se de retalho quimérico que, além do osso, pode conter músculo gastrocnêmio para preenchimento, e pele para mucosa oral e monitor da perfusão. As desvantagens desse retalho são pedículo curto, dissecação trabalhosa, morbidade elevada da área doadora e difícil moldagem no esqueleto inferior da face para manter boa oclusão oral²⁶.

Neste levantamento, na maior parte dos casos a falha era de partes moles, o que justifica o uso de 23 retalhos fasciocutâneos. Sempre que era preciso de pele espessa e maior volume para preenchimento optou-se pelo retalho ALT. Por outro lado, quando era necessária pele mais fina e maleável, sem volume, foi escolhido o retalho ABR, como nos casos de reconstrução de nariz, lábio e língua. Já para os sete casos nos quais a maior falha era mandibular, optou-se pela reconstrução microcirúrgica com retalho osteocutâneo da fíbula após osteotomias, associado a fixação com placa e parafusos de titânio.

Os pedículos vasculares descritos neste trabalho revelaram comprimento médio semelhante ao da literatura^{21,22,27}. Mas, sempre que necessário, foi possível alongar o pedículo do ALT pela dissecação e ligadura de outros ramos do sistema circunflexo femoral. A fíbula, que naturalmente possui pedículo curto, era passível de alongamento vascular pela ligadura de ramo distal da veia do músculo sóleo e descarte da porção desnecessária proximal do retalho da fíbula.

Desde que foi descrita a triangulação de Carrel²⁸, ficou clara a importância da técnica microcirúrgica adequada, no intuito de manter a luz dos vasos patentes, seja por meio de sutura simples ou contínua. Sabe-se que a má coaptação dos vasos de pequeno calibre pode levar

ao turbilhonamento do fluxo sanguíneo, propiciando trombose²⁹. A anastomose término-lateral oferece maior desafio técnico, porém é a opção de escolha frente à ausência de veias receptoras disponíveis, que não a jugular interna. Por isso, na grande maioria dos casos desse trabalho foi realizada anastomose microvascular término-terminal com pontos simples separados.

A adequada escolha dos vasos receptores e dissecação atraumática é fundamental para sucesso na patência das anastomoses e boa perfusão tecidual. Tem que se levar em consideração a proximidade em relação ao local do defeito, compatibilidade de calibre e diâmetro entre vasos receptores e do pedículo, assim como a integridade da camada íntima³⁰. Nos casos descritos aqui, foram respeitadas essas regras sempre que possível.

Na primeira fase da curva de aprendizado em microcirurgia o foco está em garantir a viabilidade vascular do retalho, dependente da técnica cirúrgica em desenvolvimento. O tempo cirúrgico prolongado é comum nesta fase inicial de treinamento, até que haja sincronia entre todos membros da equipe³¹. Neste levantamento de casos, observou-se longa duração das cirurgias, mas tendendo a diminuir com passar do tempo e acúmulo de experiência.

O suporte da UTI no controle hemodinâmico e monitorização do retalho é de grande auxílio no pós-operatório recente, quando a observação clínica da perfusão do retalho é imperativa para diagnosticar precocemente eventuais alterações³². Somando as diárias em UTI, com as diárias em enfermaria, a internação hospitalar longa é denominador comum às reconstruções microcirúrgicas. Sendo que a média de 10,7 dias de internação, descrita aqui, é menor que a relatada por Al-Dam et al.³³.

Radioterapia prévia e anestesia prolongada, aquela com duração maior que 10 horas, estão relacionadas ao risco aumentado de desenvolver complicações³⁴, sendo que idade acima de 70 anos está correlacionada ao aumento da gravidade das complicações³⁵. Neste levantamento, os dois pacientes que foram a óbito eram idosos (74 anos e 85 anos), que durante a internação prolongada apresentaram pneumonia, insuficiência renal e desequilíbrio cardiopulmonar, porém os retalhos estavam viáveis.

Houve necrose parcial de um retalho ALT, que necessitou de revisão cirúrgica posterior, com aproveitamento do mesmo. Uma área doadora de outro ALT sofreu deiscência, com fechamento da ferida por meio de curativos. Os três casos de hematoma foram tratados clinicamente, com resolução sem cirurgia.

Foi observada uma fistula de baixo débito em um retalho ALT tubulizado para reconstrução do trânsito faringo-esofágico, que melhorou espontaneamente com suporte clínico. Um retalho osteocutâneo de fíbula

perdeu a ilha de pele por trombose venosa da perfurante, evoluindo para fistula salivar e apresentou choque hemorrágico, necessitando de abordagem cirúrgica de emergência para hemostasia e rotação de retalho de músculo esternocleidomastoideo para o assoalho oral posterior e retalho fasciocutâneo supraclavicular desepidermizado para proteção da placa de titânio parcialmente exposta.

O retalho da fíbula estava viável neste caso. Houve perda de dois retalhos por trombose arterial: um ALT que foi trocado por retalho miocutâneo de músculo peitoral maior para assoalho oral; e um ABR para reconstrução nasal, que foi desbridado e ferida tratada com curativos e prótese externa. As reconstruções microcirúrgicas oferecem a possibilidade de resolver problemas complexos, mas sua falha cursa com altos índices de complicação como descrito por Costa et al.³⁶, que em série de 63 casos, relatou 34% de complicações (infecção, hematoma, fistula e necrose).

A reconstrução de resgate, pós-falha da reconstrução microcirúrgica, representa cenário dramático que demanda retalho pediculado, ou mesmo outro retalho microcirúrgico com seleção refinada da nova área doadora, no intuito de minimizar morbidade^{6,7,37}.

Neste levantamento de casos 93,3% dos retalhos microcirúrgicos permaneceram viáveis, dado compatível com de outros centros reconstitutivos, que relatam índices de sucesso entre 85% a 94%^{7,31,33,38}.

Faria, microcirurgião com experiência de mais de 1210 retalhos microcirúrgicos realizados, relatou em sua tese de livre-docência que, apesar da árdua curva de aprendizado, os índices de complicações diminuem com a aquisição de experiência ao longo do tempo³¹.

CONCLUSÃO

As reconstruções microcirúrgicas analisadas foram eficazes na reparação dos defeitos complexos, restaurando parcialmente forma e função dos tecidos acometidos. Foram observadas complicações em menos da metade dos casos, porém com morbidade elevada. O índice de sucesso foi semelhante ao de grandes centros de microcirurgia reconstitutiva. A curva de aprendizado é longa, mas tende a melhorar com o treinamento da equipe e aquisição de experiência ao longo do tempo.

COLABORAÇÕES

- ACN** Realização das operações; desenho do estudo; redação do manuscrito
- JFSC** Análise dos dados e revisão crítica do conteúdo do manuscrito.

- MBNP** Interpretação dos dados; revisão crítica do conteúdo do manuscrito.
- JLBA** Análise estatística, interpretação dos dados; revisão crítica do conteúdo do manuscrito.
- TRR** Redação e revisão do manuscrito.
- FGC** Redação e revisão do manuscrito.
- DARP** Revisão do manuscrito.
- JCMF** Revisão crítica do conteúdo; aprovação final do manuscrito.

REFERÊNCIAS

- Cheng MH, Huang JJ. Oral cavity, tongue, and mandibular reconstructions. In: Neligan PC, ed. Plastic surgery. 3rd ed. London: Elsevier Saunders; 2013. p. 307-35.
- Hurvitz KA, Kobayashi M, Evans GR. Current options in head and neck reconstruction. *Plast Reconstr Surg*. 2006;118(5):122e-33e.
- Hsing CY, Wong YK, Wang CP, Wang CC, Jiang RS, Chen FJ, et al. Comparison between free flap and pectoralis major pedicled flap for reconstruction in oral cavity cancer patients—a quality of life analysis. *Oral Oncol*. 2011;47(6):522-7.
- Steel BJ, Cope MR. A brief history of vascularized free flaps in the oral and maxillofacial region. *J Oral Maxillofac Surg*. 2015;73(4):786.e1-11.
- Kim K, Ibrahim AM, Koolen PG, Markarian MK, Lee BT, Lin SJ. Highest Impact Articles in Microsurgery: A Citation Analysis. *J Reconstr Microsurg*. 2015;31(7):527-40.
- Dedivitis RA, Pfuetszenreiter Júnior EG, Lehn CN, Andrade CRA, Silva RANB. Reconstrução de resgate com retalhos pediculados pós falha reconstitutiva em câncer de cabeça e pescoço. *Rev Bras Cir Cabeça Pescoço*. 2008;37(3):149-51.
- Wu CC, Lin PY, Chew KY, Kuo YR. Free tissue transfers in head and neck reconstruction: complications, outcomes and strategies for management of flap failure: analysis of 2019 flaps in single institute. *Microsurgery*. 2014;34(5):339-44.
- Sousa MSA, Franco MAG, Massud Filho J. A nova declaração de Helsinque e o uso de placebo em estudos clínicos no Brasil: a polêmica continua. *Rev Med (São Paulo)*. 2012;91(3):178-88.
- Jokuszies A, Herold C, Niederbichler AD, Vogt PM. Anticoagulative strategies in reconstructive surgery-clinical significance and applicability. *Ger Med Sci*. 2012;10:Doc01.
- Gerressen M, Pastaschek CI, Riediger D, Hilgers RD, Hölzle F, Noroozi N, et al. Microsurgical free flap reconstructions of head and neck region in 406 cases: a 13-year experience. *J Oral Maxillofac Surg*. 2013;71(3):628-35.
- Dedivitis RA, França CM, Mafrá ACB, Guimarães FT, Guimarães AV. Características clínico-epidemiológicas no carcinoma espinocelular de boca e orofaringe. *Rev Bras Otorrinolaringol*. 2004;70(1):35-40.
- Alvarenga LM, Ruiz MT, Pavarino-Bertelli EC, Ruback MJ, Maniglia JV, Goloni-Bertollo M. Epidemiologic evaluation of head and neck patients in a university hospital of Northwestern São Paulo State. *Braz J Otorhinolaryngol*. 2008;74(1):68-73.
- Herle P, Shukla L, Morrison WA, Shayan R. Preoperative radiation and free flap outcomes for head and neck reconstruction: a systematic review and meta-analysis. *ANZ J Surg*. 2015;85(3):121-7.
- Harii K, Omori K, Omori S. Successful clinical transfer of ten free flaps by microvascular anastomoses. *Plast Reconstr Surg*. 1974;53(3):259-70.
- Soutar DS, McGregor IA. The radial forearm flap in intraoral reconstruction: the experience of 60 consecutive cases. *Plast Reconstr Surg*. 1986;78(1):1-8.

16. Wei FC, Jain V, Celik N, Chen HC, Chuang DC, Lin CH. Have we found an ideal soft-tissue flap? An experience with 672 anterolateral thigh flaps. *Plast Reconstr Surg.* 2002;109(7):2219-26.
17. Song YG, Chen GZ, Song YL. The free thigh flap: a new free flap concept based on the septocutaneous artery. *Br J Plast Surg.* 1984;37(2):149-59.
18. Koshima I, Fukuda H, Yamamoto H, Moriguchi T, Soeda S, Ohta S. Free anterolateral thigh flaps for reconstruction of head and neck defects. *Plast Reconstr Surg.* 1993;92(3):421-8.
19. Kimata Y, Uchiyama K, Ebihara S, Nakatsuka T, Harii K. Anatomic variations and technical problems of the anterolateral thigh flap: a report of 74 cases. *Plast Reconstr Surg.* 1998;102(5):1517-23.
20. Yang G, Chen B, Gao Y. Forearm free skin flap transplantation. *Nat Med J China.* 1981;61:139-44.
21. Timmons MJ. The vascular basis of the radial forearm flap. *Plast Reconstr Surg.* 1986;77(1):80-92.
22. Evans GR, Schusterman MA, Kroll SS, Miller MJ, Reece GP, Robb GL, et al. The radial forearm free flap for head and neck reconstruction: a review. *Am J Surg.* 1994;168(5):446-50.
23. Swanson E, Boyd JB, Manktelow RT. The radial forearm flap: reconstructive applications and donor-site defects in 35 consecutive patients. *Plast Reconstr Surg.* 1990;85(2):258-66.
24. Taylor GI, Miller GD, Ham FJ. The free vascularized bone graft. A clinical extension of microvascular techniques. *Plast Reconstr Surg.* 1975;55(5):533-44.
25. Hidalgo DA. Fibula free flap: a new method of mandible reconstruction. *Plast Reconstr Surg.* 1989;84(1):71-9.
26. Hidalgo DA, Pusic AL. Free-flap mandibular reconstruction: a 10-year follow-up study. *Plast Reconstr Surg.* 2002;110(2):438-49.
27. Ishida LC. Estudo anatômico do retalho perfurante ântero-lateral da coxa [Tese de doutorado]. São Paulo: Faculdade de Medicina. Universidade de São Paulo; 2006.
28. Carrel A. La technique opératoire des anastomoses vasculaires et la transplantation des viscères. *Lyon Med.* 1902;98:859-64.
29. Morris DJ, Pribaz JJ. The interrupted-continuous microsurgical suture technique. *Microsurgery.* 1992;13(2):103-5.
30. Yazar S. Selection of recipient vessels in microsurgical free tissue reconstruction of head and neck defects. *Microsurgery.* 2007;27(7):588-94.
31. Faria JCM. Microcirurgia reconstrutiva: experiência pessoal de 15 anos - 1210 retalhos livres [Tese de doutorado]. São Paulo: Faculdade de Medicina. Universidade de São Paulo; 2009.
32. Disa JJ, Cordeiro PG, Hidalgo DA. Efficacy of conventional monitoring techniques in free tissue transfer: an 11-year experience in 750 consecutive cases. *Plast Reconstr Surg.* 1999;104(1):97-101.
33. Al-Dam A, Zrnc TA, Hanken H, Riecke B, Eichhorn W, Nourwali I, et al. Outcome of microvascular free flaps in a high-volume training centre. *J Craniomaxillofac Surg.* 2014;42(7):1178-83.
34. Singh B, Cordeiro PG, Santamaria E, Shaha AR, Pfister DG, Shah JP. Factors associated with complications in microvascular reconstruction of head and neck defects. *Plast Reconstr Surg.* 1999;103(2):403-11.
35. Pohlenz P, Blessmann M, Heiland M, Blake F, Schmelzle R, Li L. Postoperative complications in 202 cases of microvascular head and neck reconstruction. *J Craniomaxillofac Surg.* 2007;35(6-7):311-5.
36. Costa H, Guimarães I, Cunha C, Conde A, Luz M, Pinto A, et al. Reconstrução microcirúrgica da cabeça e pescoço. *Acta Med Portuguesa.* 1998;11(10):855-70.
37. Hidalgo DA, Disa JJ, Cordeiro PG, Hu QY. A review of 716 consecutive free flaps for oncologic surgical defects: refinement in donor-site selection and technique. *Plast Reconstr Surg.* 1998;102(3):722-32.
38. Eckardt A, Fokas K. Microsurgical reconstruction in the head and neck region: an 18-year experience with 500 consecutive cases. *J Craniomaxillofac Surg.* 2003;31(4):197-201.

***Autor correspondente:**

André Coelho Nepomuceno

Rua Saint Marie, 383, Quadra S, Lote 2 - Bairro Sousas - Campinas, SP, Brasil
CEP 13105-832

E-mail: andrecone@yahoo.com.br