

# Técnica intramuscular na gluteoplastia de aumento

## *Intramuscular technique in augmentation gluteoplasty*

FRANCISCO DE ASSIS

MONTENEGRO CIDO

CARVALHO<sup>1</sup>

FERNANDO SOARES DE

ALCÂNTARA<sup>2</sup>

ELMIRO HELI MARTINS<sup>3</sup>

RICARDO LAPA KRUSE<sup>2</sup>

RÉGIS PINHEIRO NOGUEIRA<sup>2</sup>

NIDALL DE SOUSA RAAD<sup>2</sup>

### RESUMO

**Introdução:** Região glútea harmoniosa é considerada elemento essencial na composição da beleza corporal e expressão maior de feminilidade, suscitando o crescente interesse de homens e mulheres na melhoria estética dessa região. O objetivo deste estudo é demonstrar uma alternativa às técnicas já publicadas acerca da gluteoplastia de aumento, baseada na colocação da prótese intramuscular, utilizando de forma simplificada os limites da dissecação, tendo como referência as estruturas anatômicas fixas (ósseas) da região glútea na confecção da loja do implante, assim como demonstrar sua viabilidade como técnica segura e reprodutível. **Método:** No período de 2001 a 2011, foram operados 18 pacientes, com idade variando de 25 anos a 50 anos, sendo usados implantes específicos para a área glútea, com o volume variando de 250 ml a 800 ml (média de 367 ml). **Resultados:** Foi obtido aumento significativo do volume glúteo dos pacientes, acompanhado de contornos naturais e harmoniosos, havendo satisfação imediata e a longo prazo com os resultados estéticos obtidos em 100% dos pacientes. **Conclusões:** O uso da prótese glútea intramuscular demonstrou ser uma alternativa segura e facilmente reprodutível na gluteoplastia de aumento, com bons resultados e baixo índice de complicações. A determinação dos limites do descolamento utilizando estruturas ósseas fixas proporcionou simplicidade na execução, permitindo o uso de implantes ainda maiores aos relatados na literatura.

**Descritores:** Nádegas. Próteses e implantes. Cirurgia plástica/métodos.

### ABSTRACT

**Background:** A harmonious gluteal region is considered an essential element in the composition of body beauty and expression of femininity. Therefore, there is growing interest, from both men and women, in the aesthetic improvement of this region. The aim of this study is to present an alternative to the published augmented gluteoplasty techniques, as well as to demonstrate the viability of this alternative as a safe and reproducible technique. Based on intramuscular placement of the prosthesis, the technique uses simplified limits of dissection with reference to the fixed anatomical structures (bones) of the gluteal region in order to construct the implant pocket. **Methods:** From 2001 to 2011, 18 patients with ages ranging from 25 years to 50 years underwent augmentation gluteoplasty. Specific implants were used for the gluteal area, with implant volume ranging from 250 mL to 800 mL (mean, 367 mL). **Results:** There was a significant increase in the gluteal volume of patients along with achievement of natural and harmonious contours. Immediate and long-term satisfaction with the cosmetic results was obtained in 100% of patients. **Conclusions:** The use of intramuscular gluteal prostheses is a safe and easily reproducible method of augmentation gluteoplasty with good results and a low complication rate. Determination of the limits of detachment using fixed bone structures simplifies the implementation of this technique, allowing the use of even larger implants than those reported in the literature.

**Keywords:** Buttocks. Prostheses and implants. Plastic surgery/methods.

Trabalho realizado no  
Serviço de Cirurgia Plástica do  
Instituto Dr. José Frota (IJF),  
Fortaleza, CE, Brasil.

Artigo submetido pelo SGP  
(Sistema de Gestão de  
Publicações) da RBCP.

Artigo recebido: 28/6/2012

Artigo aceito: 15/9/2012

1. Cirurgião plástico, membro titular da Sociedade Brasileira de Cirurgia Plástica (SBCP), regente do Serviço de Cirurgia Plástica do Instituto Dr. José Frota (IJF), Fortaleza, CE, Brasil.
2. Membro aspirante em treinamento da SBCP, médico residente do Serviço de Cirurgia Plástica do IJF, Fortaleza, CE, Brasil.
3. Cirurgião plástico, membro associado da SBCP, preceptor do Serviço de Cirurgia Plástica do IJF, Fortaleza, CE, Brasil.

## INTRODUÇÃO

A região glútea, ou nádegas, é, desde o passado remoto da história, considerada elemento essencial na composição da beleza corporal e permanece até os dias de hoje como expressão maior de feminilidade, suscitando crescente interesse de homens e mulheres na melhoria estética dessa região.

A gluteoplastia de aumento tem sido realizada desde 1969, a partir do relato de Bartels et al.<sup>1</sup>, que descreveram o uso de próteses mamárias na região glútea. Contudo, as técnicas descritas originalmente se utilizavam de próteses no plano subcutâneo e resultaram em grande número de complicações, como deslocamento, assimetria e contratura capsular<sup>2</sup>. Dessa forma, seu uso foi descontinuado.

Em 1984, Robles et al.<sup>3</sup> demonstraram uma técnica que envolvia a inserção do implante profundamente ao músculo glúteo máximo, no espaço subglúteo, através de uma incisão sacral mediana. Essa técnica resolveu grande parte das complicações que ocorriam com os implantes subcutâneos e deu novo impulso de interesse ao assunto.

Posteriormente, Vergara & Marcos<sup>4</sup> relataram a possibilidade do uso de implantes no interior do músculo glúteo máximo, sem, no entanto, estabelecer um método para sua realização com demonstração dos níveis e limites da dissecação em detalhes.

Gonzalez<sup>5</sup>, em 2004, descreveu a técnica XYZ de colocação de prótese glútea na posição intramuscular, a qual consistia na determinação de 3 pontos de referência (XYZ) e de uma linha (G) como guia para o descolamento no interior do músculo glúteo máximo.

O objetivo deste estudo é demonstrar uma alternativa às técnicas já publicadas acerca da gluteoplastia de aumento, baseada na colocação da prótese intramuscular, utilizando de forma simplificada os limites da dissecação, tendo como referência as estruturas anatômicas fixas (ósseas) da região glútea na confecção da loja do implante, assim como demonstrar sua viabilidade como técnica segura e reprodutível.

## MÉTODO

No período de 2001 a 2011, foram operados 18 pacientes usando o método descrito a seguir. A idade desses pacientes variou de 25 anos a 50 anos (média de 32 anos), sendo apenas 2 do sexo masculino.

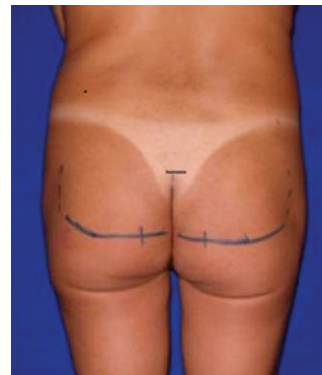Em todos os casos, a indicação cirúrgica foi exclusivamente correção estética para hipoplasia glútea. Foram usados implantes específicos para a área glútea. Em 3 casos, foram utilizadas próteses lisas redondas; em 6, texturizada oval; e próteses Quartzo® (modelos ovais de alta projeção) foram implantadas nos 9 últimos casos, com o volume dos implantes variando de 250 ml a 800 ml (média de 367 ml).

Inicialmente, o paciente foi marcado pré-operatoriamente em dois momentos: em posição ortostática, foi traçado o

limite superior do sulco interglúteo, com uma pequena linha transversa, indicando o início da incisão cutânea; em seguida, com o paciente sentado, foi traçada uma linha transversal em cada glúteo, na altura do tubérculo do ísquio, correspondendo ao local onde o paciente apoia seu peso, representando o limite inferior do descolamento intramuscular (Figura 1).

A seguir, o paciente foi posicionado na mesa cirúrgica em decúbito ventral, com coxins de proteção sob os quadris e tornozelos, e realizado preparo cutâneo e aposição de campos.

A cirurgia teve início com uma incisão cutânea em forma de fuso estreito (média de 6 cm de comprimento e 0,5 cm de largura), respeitando-se estritamente o sulco interglúteo do paciente e tomando como referência a marcação cutânea realizada pré-operatoriamente. Prosseguiu-se com a desepitelização desse fuso, para confecção da ilha dérmica central com preservação do ligamento sacrocutâneo, elemento de fundamental importância para reconstrução do sulco interglúteo, e a incisão foi aprofundada com discreta inclinação lateral, até alcançar a fáscia glútea. Continuou-se com o descolamento no plano subcutâneo, imaginando-se um semicírculo originado na linha média, com cerca de 8 cm de raio, para exposição adequada do glúteo máximo e de sua fáscia. Em seguida, partindo-se de um ponto 2 cm a 3 cm lateralmente à borda sacral, a fáscia glútea foi incisada em 6 cm de extensão, no sentido das fibras musculares, e o plano intramuscular foi divulsionado de forma romba com pinça Duval até cerca de 3 cm de profundidade (podendo-se utilizar o comprimento da falange distal do indicador como referência) para início da confecção da loja. Posteriormente, foi introduzido descolador rígido de ponta triangular em direção lateral até a proximidade do trocânter maior femoral, sendo este o limite lateral da loja do implante. Foi feito, então, descolamento no sentido médio-cranial, até a proximidade da crista ilíaca em um ponto cerca de 6 cm lateralmente à espinha ilíaca pósterio-superior, e caudalmente, até o nível da porção mais superior do tubérculo isquiático, representado pela marcação cutânea transversa realizada pré-operatoriamente,



**Figura 1** – Marcação dos limites superior da incisão cutânea e inferior do descolamento intramuscular.

para confecção de loja em tamanho estritamente necessário para alocação do implante (Figura 2).

É importante ressaltar o cuidado na manutenção de espessura uniforme da cobertura muscular durante todos os passos do descolamento, assim como respeitar os limites do próprio músculo, a fim de evitar rupturas musculares e posterior deslocamento de prótese.

Após revisão de hemostasia da loja confeccionada com auxílio de afastador Doyen, foram realizados testes com os provadores, seguidos da inclusão da prótese no tamanho escolhido. Os mesmos passos foram então reproduzidos no lado contralateral.

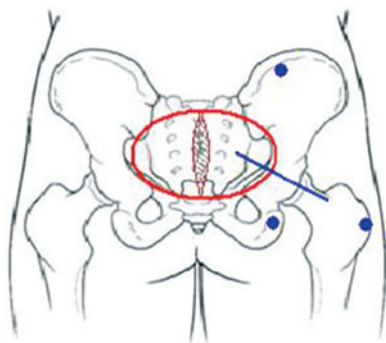
Fechamento por planos foi realizado com náilon 3-0 em pontos simples interrompidos, para a fáscia e músculo, vicryl 3-0, para confecção dos pontos de Baroudi<sup>6</sup>, e monocryl 4-0 em sutura invertida, para o plano dérmico.

Drenos fechados do tipo Portovac nº 4.8 foram utilizados em casos selecionados, de acordo com maior sangramento transoperatório, e o paciente foi orientado a alternar decúbito durante os 5 primeiros dias pós-operatórios.

## RESULTADOS

Foi obtido aumento significativo do volume glúteo dos pacientes, acompanhado de contornos naturais e harmoniosos, havendo satisfação imediata e a longo prazo com os resultados estéticos obtidos em 100% dos pacientes (Figuras 3 a 5).

Em nenhum paciente houve necessidade de procedimento complementar ao fim da cirurgia, como lipoenxertia da depressão cutânea isquiática ou *lifting* glúteo inferior dermotuberal.



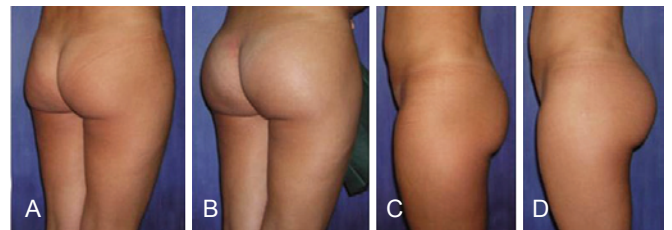
**Figura 2** – Diagrama evidenciando as estruturas ósseas fixas utilizadas para delimitação do descolamento intramuscular (pontos azuis), a saber: borda lateral do trocânter maior femoral, porção superior do tubérculo isquiático e borda inferior da crista ilíaca 6 cm lateral à espinha ilíaca pósterio-superior. O círculo vermelho indica a área de descolamento subcutâneo para exposição muscular. A linha azul representa a orientação da incisão na fáscia muscular para início da confecção da loja.

No período de recuperação pós-operatória não foram registradas intercorrências ou queixas por parte dos pacientes.

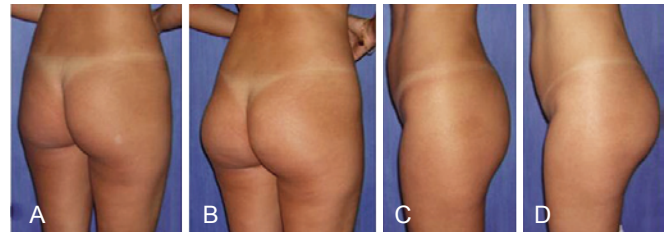
Como complicação pós-operatória, 1 paciente apresentou pequeno hematoma em ferida operatória e 3 apresentaram seroma de pequena monta, drenado espontaneamente, sob cuidados locais. Adicionalmente, ocorreu deiscência parcial da ferida em 8 casos, com cicatrização por segunda intenção, sem necessidade de intervenção.

## DISCUSSÃO

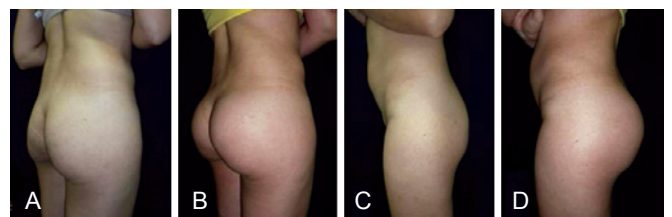
No passado, o uso de próteses no plano subcutâneo apresentou elevados índices de complicação, como contratura capsular, assimetria, fibroses, extrusões, migração inferior dos implantes e próteses bastante aparentes e palpáveis, o que relegou essa técnica ao posto de curiosidade histórica<sup>2,7,8</sup>.



**Figura 3** – Paciente de 32 anos, submetida a implante de prótese lisa redonda de 350 ml. Em A e C, aspecto pré-operatório. Em B e D, aspecto pós-operatório.



**Figura 4** – Paciente de 26 anos, submetida a implante de prótese Quartzo® oval de 350 ml. Em A e C, aspecto pré-operatório. Em B e D, aspecto pós-operatório.



**Figura 5** – Paciente de 34 anos, submetida a implante de prótese Quartzo® oval de 350 ml. Em A e C, aspecto pré-operatório. Em B e D, aspecto pós-operatório.

Adicionalmente, o espaço entre os músculos glúteos máximo e médio, originalmente descrito por Robles et al.<sup>3</sup>, pela técnica submuscular, é um tanto limitado. O músculo piramidal não poderia ser ultrapassado em direção caudal em decorrência do potencial efeito compressivo do implante sobre o nervo ciático exposto no espaço interglúteo abaixo desse músculo. Isso resultava em implante em posição excessivamente alta, polos inferiores com preenchimento insuficiente (sinal da dupla bolha) e evidente prejuízo ao resultado estético.

Por outro lado, a técnica intramuscular compensaria essa desvantagem, uma vez que o plano intramuscular para introdução de implantes glúteos oferece boa cobertura e proteção da prótese, flexibilidade no posicionamento do implante e excelente modelagem das nádegas, além da possibilidade de colocação das próteses em posição mais baixa, uma vez que o descolamento não é limitado pela borda superior do músculo piramidal<sup>9</sup>.

Na técnica empregada neste estudo, a utilização de estruturas fixas para delimitação do descolamento em plano intramuscular conferiu vantagens, como simplicidade da técnica, mais rápida curva de aprendizado pelo cirurgião em treinamento e possibilidade da utilização de implantes maiores que os utilizados em outras técnicas intramusculares reportadas na literatura (300 ml; 350 ml; 360 ml), com uso de próteses de até 800 ml, sem grande acréscimo de dificuldade técnica.

## CONCLUSÕES

O uso da prótese glútea intramuscular demonstrou ser uma alternativa segura e facilmente reprodutível na gluteoplastia de aumento, com bons resultados estéticos e baixo índice de complicações.

A determinação dos limites do descolamento utilizando estruturas ósseas fixas proporcionou simplicidade na execução, permitindo o uso de implantes ainda maiores aos previamente relatados.

## REFERÊNCIAS

1. Bartels RJ, O'Malley JE, Douglas WM, Wilson RG. An unusual use of the Cronin breast prosthesis. Case Report. *Plast Reconstr Surg.* 1969;44(5):500.
2. González-Ulloa M. Gluteoplasty: a ten-year report. *Aesthetic Plast Surg.* 1991;15(1):85-91.
3. Robles JM, Tagliapietra JL, Grandi MA. Gluteoplastia de aumento: implante submuscular. *Cir Plast Iberolatinoam.* 1984;X:4-9.
4. Vergara R, Marcos M. Intramuscular gluteal implants. *Aesthetic Plast Surg.* 1996;20(3):259-62.
5. Gonzalez R. Augmentation gluteoplasty: the XYZ method. *Aesthetic Plast Surg.* 2004;28(6):417-25.
6. Baroudi R, Ferreira CA. Seroma: how to avoid it and how to treat it. *Aesthet Surg J.* 1998;18(6):439-41.
7. Almeida Júnior GL, Castro WC, Almeida EG. Implante glúteo em posição intramuscular parcial: relato de caso. *Rev Bras Cir Plást.* 2009;24(2):242-5.
8. Dini GM, Ferreira LM. Capsular contracture in gluteal implant patients. *Plast Reconstr Surg.* 2006;117(3):1070-1.
9. Almeida Júnior GL, Almeida EG. Implante glúteo - técnica XYZ: estudo retrospectivo. *Rev Bras Cir Plást.* 2008;23(2):103-11.

### Correspondência para:

Francisco de Assis Montenegro Cido Carvalho  
Rua Ana Bilhar, 44/202 – Meireles – Fortaleza, CE, Brasil – CEP 60160-110  
E-mail: drcidocarvalho@yahoo.com.br