



Reconstrução de pálpebra inferior e junção malar/palpebral com retalho cutâneo em V-Y após ressecção de tumores de pele

Lower eyelid and malar/palpebral groove reconstructions with a V-Y skin flap after skin tumor removal

MARIANE CAMPAGNARI^{1*}

RESUMO

Introdução: Os retalhos mais comumente utilizados para reconstruções de pálpebra inferior e junção malar/palpebral são os cervicofaciais, pois a sua tração horizontal levaria a menor risco de ectrópio e distopias cantais. O retalho cutâneo em V-Y frequentemente não é utilizado pelo receio de que a tração vertical seja transferida à pálpebra inferior, gerando ectrópio e distopias. Nosso objetivo é demonstrar que, se bem executado, este retalho pode ser uma boa opção para reconstruções nesta região. **Métodos:** Foram realizadas 68 reconstruções palpebrais no ACCamargo Cancer Center, entre dezembro de 2012 e maio de 2015. Dentre estes pacientes, 29 foram submetidos à reconstrução de pálpebra inferior ou junção malar/palpebral, após ressecção de tumores cutâneos, com retalhos cutâneos em V-Y. **Resultados:** Dentre as reconstruções palpebrais, o retalho V-Y foi o mais utilizado (29 casos, 42,6%). Dois casos (6,9%) evoluíram com ectrópio. Não houve nenhum caso de seroma, hematoma, infecção ou perda parcial do retalho. **Conclusão:** O retalho V-Y é uma boa opção para reconstruções palpebrais quando bem indicado, desenhado e executado, pois apresenta baixos índices de complicações e também por poder ser realizado sob anestesia local, sendo uma boa escolha para pacientes sem condições clínicas de serem submetidos à anestesia geral.

Descritores: Pálpebras; Procedimentos cirúrgicos reconstrutivos; Neoplasias cutâneas; Ectrópio.

Instituição: ACCamargo Cancer Center,
São Paulo, SP, Brasil.

Artigo submetido: 17/7/2015.
Artigo aceito: 29/9/2015.

Conflitos de interesse: não há.

DOI: 10.5935/2177-1235.2016RBCP0078

¹ ACCamargo Cancer Center, São Paulo, SP, Brasil.

■ ABSTRACT

Introduction: The most commonly used flaps for the reconstruction of the lower eyelid and malar/palpebral groove are cervicofacial flaps owing to their horizontal traction, which results in a lower risk of ectropion and canthal dystopias. V-Y skin flap is not often used for the fear of the vertical traction being transferred to the lower eyelid, which would lead to the occurrence of ectropion and dystopias. Our aim is to demonstrate that, if well executed, this flap may be a good option for reconstructions of this region. **Methods:** Sixty-eight eyelid reconstructions have been performed at the ACCamargo Cancer Center between December 2012 and May 2015. Of these, 29 patients underwent reconstruction of the lower eyelid or malar/palpebral groove using a V-Y skin flap after skin tumor removal. **Results:** Among the palpebral reconstructions, the most commonly used was the V-Y flap (29 cases, 42.6%). Two cases (6.9%) developed ectropion. No case of seroma, hematoma, infection, or partial loss of the flap has been observed. **Conclusion:** The V-Y flap is a good option for eyelid reconstruction when well indicated, designed, and executed, since it presents low complication rates and the possibility to be performed under local anesthesia. Therefore, this flap is a good choice for patients without the clinical conditions necessary to undergo surgery under general anesthesia.

Keywords: Eyelids; Reconstructive surgical procedures; Skin neoplasms; Ectropion.

INTRODUÇÃO

A reconstrução com retalhos cutâneos em V-Y pode ser utilizada em diversas áreas da face. Quando esta técnica é empregada na reconstrução da pálpebra inferior e da junção malar/palpebral, o risco de ectrópio e distopias da região cantal a torna particularmente desafiadora¹.

Os retalhos cervicofaciais, de tração horizontal (Mustardé), são mais comumente utilizados para reconstrução da região palpebral inferior, pois a tração horizontal levaria a um menor risco de ectrópio². Com frequência, o retalho V-Y não é utilizado para a reconstrução destas regiões pelo receio de que a tração vertical possa ser transmitida à margem palpebral, gerando ectrópio e distopias².

OBJETIVO

O objetivo deste estudo é demonstrar que, quando bem indicado e executado, o retalho cutâneo em V-Y pode ser uma boa opção para as reconstruções palpebrais inferiores e junção malar/palpebral, por apresentar baixos índices de complicações no pós-operatório e por poder ser realizado sob anestesia local em pacientes com idade avançada e sem condições clínicas para serem submetidos a cirurgia sob anestesia geral.

MÉTODOS

Foi realizado um estudo retrospectivo entre os 68 pacientes submetidos à reconstrução palpebral imediata, após ressecção de tumores cutâneos, pela autora (M.C.), entre dezembro de 2012 a maio de 2015, no ACCamargo Cancer Center, em São Paulo, SP, com ênfase naqueles pacientes submetidos a reconstrução com retalhos cutâneos em V-Y.

Foram analisados todos os pacientes submetidos a reconstruções palpebrais com retalhos cutâneos em V-Y para pálpebra inferior e junção malar/palpebral no período, totalizando 29 casos (nenhum paciente foi excluído).

As reconstruções foram realizadas após ressecção completa dos tumores com margens livres (em todos os casos foi realizado exame anatomopatológico intraoperatório de congelação na peça cirúrgica, com exceção do caso de melanoma, no qual foi realizada a ampliação das margens cirúrgicas conforme a espessura de Breslow e as padronizações do *National Comprehensive Cancer Network - NCCN*)³.

Dados dos pacientes como tipo do tumor, localização, complicações, necessidade de correção cirúrgica e outros foram obtidos dos prontuários médicos.

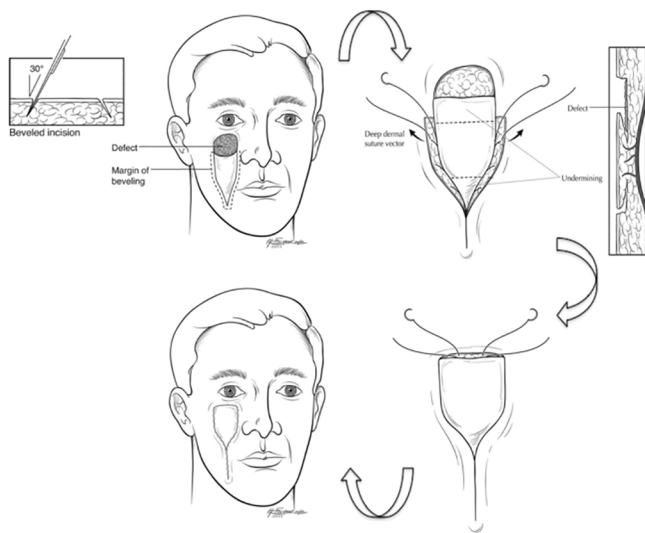
Foi definido como ectrópio o aparecimento de eversão da pálpebra, a perda de contato entre a conjuntiva

bulbar e a palpebral ou de diferença maior de 1 mm entre a pálpebra operada e a contralateral, que persistiu após 6 meses de cirurgia. Sintomas como xerofthalmia, epífora e sensação de corpo estranho no olho também foram levadas em consideração para o diagnóstico e conduta.

Técnica Cirúrgica

O desenho do “V” foi feito de maneira que a incisão medial ficasse paralela ou no sulco nasogeniano e a largura e o comprimento da parte superior do retalho deveriam ser iguais às dimensões do defeito cirúrgico. O retalho foi incisado até o tecido celular subcutâneo (TCSC) e as partes superior e inferior descoladas de maneira que a espessura do retalho fosse delgada nestas regiões.

No local do pedículo, realizou-se a divulsão com instrumental cirúrgico hemostático curvo em ângulo de inclinação de 30° entre o retalho e o plano cutâneo, alargando sua base no TCSC. Após se obter avanço satisfatório do retalho, a área doadora foi fechada, formando o “Y” e os pontos no padrão “em degrau” realizados, alternando-se os lados do retalho para que a margem superior fosse suturada sem tensão alguma. Estes pontos “em degrau” foram dados de uma região mais inferior do retalho com outra mais superior do tecido malar ou palpebral, distribuindo a tensão ao longo do retalho² (Figura 1).



Fonte: Retirado de Sugg et al.²

Figura 1. Desenho do retalho V-Y com linha medial no sulco nasogeniano direito. Divulsão na região do pedículo a 30°. Descolamento do retalho em sua porção cranial e caudal e pontos no padrão “em degrau”.

Quando a incisão medial ultrapassava a transição entre a asa nasal e a região malar, foram realizados pontos transfixantes com fio de Nylon 4-0 em espessura total (pontos transfixantes na mucosa nasal) para reconstrução adequada da curvatura da asa nasal.

Em alguns casos foram realizados um ou mais pontos de fixação na porção superior do retalho ancorados ao periósteo com fio de PDS 4-0 ou Mononylon 4-0 e para as reconstruções de canto interno dos olhos foram feitos pontos ancorados no periósteo ou no ligamento cantal, com Monocryl 3-0.

RESULTADOS

Foram realizadas 68 reconstruções palpebrais e de junção malar/palpebral entre dezembro de 2012 e maio de 2015, no ACCamargo Cancer Center. O retalho V-Y foi o mais utilizado (29 casos, correspondendo a 42,6%), seguido pelo fechamento primário, com ou sem cantotomia (17 casos, 25%) e pelo Tripiet (8 casos, 11,8%) (Tabela 1).

Tabela 1. Frequência dos tipos de reconstruções palpebrais e junção malar/palpebral nos pacientes operados no ACCamargo Cancer Center, entre dezembro de 2012 a maio de 2015.

| Tipo reconstrução palpebral | N | % |
|---|----|------|
| V - Y | 29 | 42,6 |
| Fechamento primário com ou sem cantotomia | 17 | 25,0 |
| Tripiet | 8 | 11,8 |
| Mustardé | 5 | 7,3 |
| Fricke | 3 | 4,4 |
| Incisão subciliar + avanço lateral | 3 | 4,4% |
| Frontal | 1 | 1,5 |
| Glabelar | 1 | 1,5 |
| Tenzel | 1 | 1,5 |

N: número de casos.

Dentre as reconstruções com retalho V-Y, 15 pacientes eram mulheres e 14 eram homens e a média de idade foi de 69,6 anos (31 a 95 anos). Em relação à lesão primária, 24 casos eram carcinomas basocelulares (82,8%), quatro eram carcinomas espinocelulares (13,8%) e um melanoma (3,4%). Já em relação à topografia da lesão, 22 casos eram em canto interno do olho (75,8%), quatro casos em região de junção malar/palpebral (13,8%) e três casos com lesões extensas, abrangendo canto interno, pálpebra inferior e região malar (10,4%).

Nos 29 casos reconstruídos com retalho V-Y não houve necrose da porção distal, hematomas, seromas ou infecção.

Dois casos evoluíram com ectrópio (6,9%) (Figuras 2 e 3), que não regrediu após seis meses de cirurgia (um ectrópio medial e outro lateral). Em quatro casos (13,8%), após seis meses de pós-operatório, optamos por correção cirúrgica do retalho para melhora estética, sob anestesia local (Figuras 2 a 7).

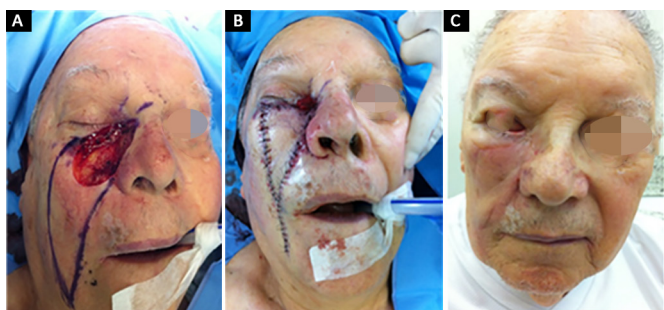

Figura 2. Paciente de 81 anos, submetido à reconstrução com retalho V-Y após ressecção de carcinoma basocelular extenso. **A:** Defeito gerado e desenho do retalho apresentando erros na largura e no comprimento; **B:** POI reconstrução; **C:** PO 6 meses com ectrópio medial (optou-se por seguimento). PO: Pós-operatório; POI: Pós-operatório imediato.

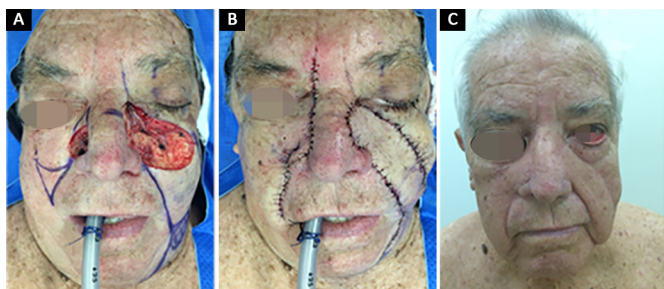


Figura 3. Paciente de 75 anos, submetido à reconstrução com retalho V-Y após ressecção de carcinoma basocelular extenso. **A:** Defeito gerado e desenho do retalho; **B:** POI reconstrução com pontos transfixantes na mucosa nasal e pontos de ancoragem do retalho ao periósteo; **C:** PO 6 meses com ectrópio lateral (optou-se por correção com “tarsal strip”). PO: Pós-operatório; POI: Pós-operatório imediato.

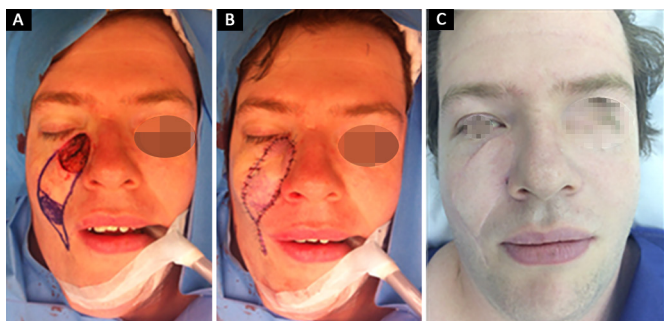


Figura 4. Paciente de 31 anos, submetido à reconstrução com retalho V-Y após ressecção de carcinoma basocelular. **A:** Defeito gerado e desenho do retalho; **B:** POI reconstrução; **C:** PO 11 meses. Sem necessidade de correção cirúrgica. PO: Pós-operatório; POI: Pós-operatório imediato.

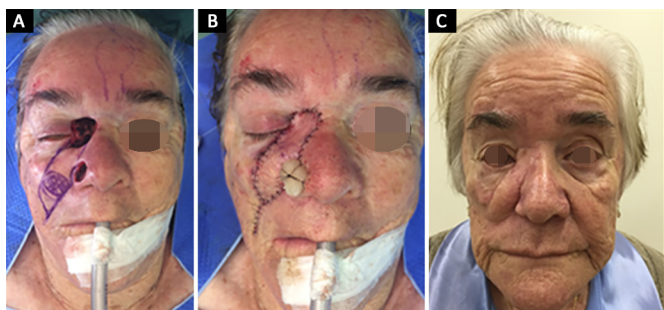

Figura 5. Paciente de 86 anos, submetida à reconstrução com retalho V-Y após ressecção de carcinoma basocelular. **A:** Defeito gerado e desenho do retalho; **B:** POI reconstrução com pontos transfixantes na mucosa nasal; **C:** PO 4 meses com discreta esclera aparente e edema residual do retalho. PO: Pós-operatório; POI: Pós-operatório imediato.

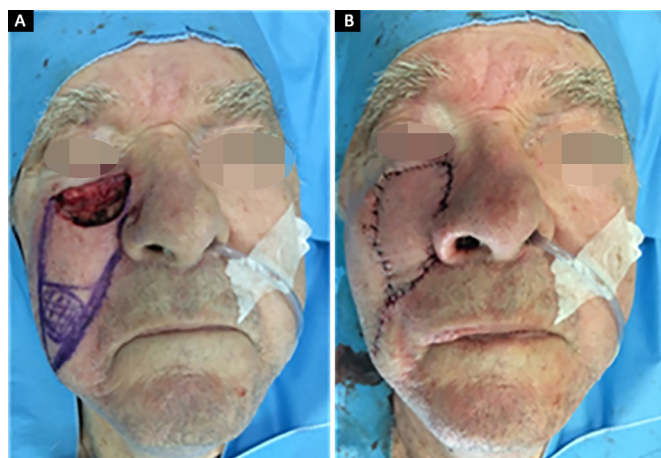

Figura 6. Paciente de 87 anos, submetido à reconstrução com retalho V-Y após ressecção de carcinoma basocelular, sob anestesia local e sedação. **A:** Defeito gerado e desenho do retalho; **B:** POI reconstrução com pontos transfixantes na mucosa nasal. PO: Pós-operatório; POI: Pós-operatório imediato.

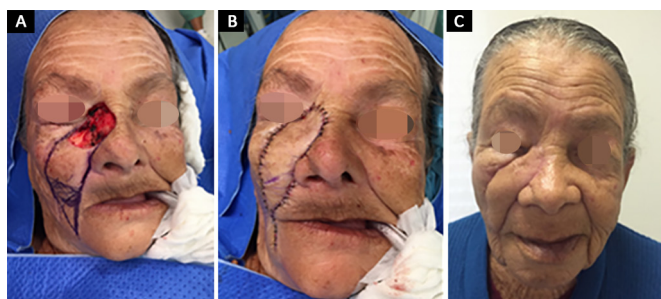

Figura 7. Paciente de 77 anos, submetida à reconstrução com retalho V-Y após ressecção de carcinoma basocelular extenso. **A:** Defeito gerado e desenho do retalho; **B:** POI reconstrução com ponto de ancoragem do retalho ao periósteo e pontos transfixantes na mucosa nasal; **C:** PO 1 mês e 15 dias mostrando edema, porém ausência de esclera aparente. PO: Pós-operatório; POI: Pós-operatório imediato.

DISCUSSÃO

Nas reconstruções de pálpebra inferior e de junção malar/palpebral os retalhos cervicofaciais (Mustardé) são a primeira escolha devido à tração horizontal, o que diminuiria as chances de ectrópio e distopias cantais no pós-operatório¹. O retalho cervicofacial foi introduzido por Esser, em 1918⁴, e popularizado por Mustardé, em 1970⁵. Este retalho minimiza a tensão da pálpebra inferior recrutando tecido lateralmente ao defeito e não abaixo deste². Porém, este tipo de retalho exige descolamento extenso, levando a um maior risco de seroma e necrose da porção distal do retalho^{2,6}.

O risco de ectrópio no pós-operatório está relacionado à flacidez preexistente na pálpebra, ao tipo de pele do paciente, à posição da maxila em relação à órbita, ao tamanho e localização do defeito, ao tipo de reconstrução realizada e à utilização ou não de medidas adjuvantes como pontos ancorados no periósteo e/ou cantopexias².

As reconstruções palpebrais com enxertos devem ser evitadas, devido às contrações primárias e secundárias, que podem levar ao ectrópio. Um estudo

realizado por Rubin et al.⁷ demonstrou 14,2% de ectrópio em reconstruções palpebrais realizadas com enxertos.

O retalho V-Y seria uma alternativa aos retalhos cervicofaciais nas reconstruções palpebrais e de junção malar/palpebral. Este retalho exige menor descolamento, gerando menor espaço morto, diminuindo o risco de necrose ou seroma, além de fornecer tecido similar em relação à cor, espessura e textura palpebral e poder ser realizado sob anestesia local (com ou sem sedação)^{2,6,8}.

Porém, a tração vertical deste retalho permanece como o ponto de maior preocupação, tanto que alguns autores como Lize et al.⁹ sugerem avanço horizontal do retalho V-Y para pálpebra inferior, evitando a tensão vertical na borda livre palpebral e outros, como Kesiktaş et al.¹⁰ e Matsuda et al.¹¹, sugerem a combinação de dois retalhos para reconstrução do canto interno dos olhos (retalhos V-Y nasolabial e glabellar), pois um único retalho nasolabial (V-Y) poderia gerar tração vertical excessiva e até “tenda” na concavidade da região cantal medial. Porém, quando executado adequadamente, o retalho cutâneo em V-Y não aumenta o risco de ectrópio no pós-operatório e faz uma reconstrução adequada da região de canto interno dos olhos².

Sugg et al.² realizaram um estudo com 34 pacientes, sendo que, em 11 deles foi realizada reconstrução palpebral com retalhos cervicofaciais e em 23 foi realizado V-Y. Dentre os pacientes reconstruídos com retalhos cervicofaciais, 82% tiveram algum tipo de complicação e, dentre os pacientes reconstruídos com retalho V-Y, 13% apresentaram complicações ($p = 0,0002$).

Não houve diferença estatisticamente significativa em relação ao desenvolvimento de ectrópio nos grupos (dois casos no grupo de retalho cervicofacial, 18% e um caso no grupo do retalho V-Y, 4%; $p = 0,24$), porém no grupo de retalhos cervicofaciais foi necessário reoperar três pacientes devido a hematoma, não ocorrendo nenhum caso no grupo do retalho V-Y ($p = 0,03$).

Outro estudo, realizado por Austen et al.¹², apresentou 16% de ectrópio em um grupo de 32 pacientes reconstruídos com retalhos cervicofaciais e outros autores, como Doermann et al.¹³ e Li et al.¹⁴, tiveram 9% e 3%, respectivamente, de ectrópio após reconstrução palpebral com retalho V-Y.

Yildirim et al.¹⁵ realizaram um estudo em 22 pacientes submetidos à reconstrução de terço médio da face (regiões infraorbital, lateral do nariz e canto internos dos olhos) e tiveram um caso de ectrópio discreto e um de pequena necrose em extremidade distal do retalho. Os autores sugerem a desepitelização das extremidades do retalho para ancorá-las aos ligamentos cantais medial e lateral, com Nylon 4-0, para evitar ectrópio.

Segundo Harris & Perez¹, pontos ancorados no periósteo em retalhos de pálpebras e região

malar refazem as conexões osteocutâneas naturais e minimizam as distopias palpebrais e cantais. Ainda segundo os autores, em pacientes com risco moderado de distorções, fios absorvíveis podem ser utilizados, pois protegerão a pálpebra até a tensão do retalho desaparecer, porém em pacientes de alto risco, deve-se usar fios inabsorvíveis.

Em nossa casuística, dos 29 casos de reconstrução palpebral ou de junção malar/palpebral, dois desenvolveram ectrópio no pós-operatório (6,9%), que não apresentou melhora após seis meses. Os casos de ectrópio ocorreram naqueles pacientes cujos defeitos apresentavam grande extensão (abrangendo canto interno do olho, região palpebral e malar), ambos os pacientes possuíam idade avançada (75 e 81 anos) e apresentavam flacidez palpebral prévia.

No primeiro caso (Figura 2), o desenho do retalho foi inadequado, sendo mais largo que o necessário e curto, o que não permitiu um bom avanço cranial e medialmente e acabou gerando ectrópio medial. Este paciente mantinha ectrópio após seis meses de cirurgia, mas, como estava assintomático, apresentava boa oclusão palpebral e devido à idade avançada (81 anos) optamos por seguimento.

Já o segundo caso (Figura 3), o defeito gerado foi o maior do grupo, abrangendo região nasal, canto interno do olho, pálpebra inferior e região malar, sendo necessário para a cobertura do defeito um retalho comprido e largo, que gerou uma grande tração vertical na pálpebra inferior, levando ao ectrópio lateral. Após seis meses de pós-operatório, o paciente mantinha má oclusão palpebral e estava sintomático. Optou-se, então, por correção do ectrópio com *tarsal strip*, sob anestesia local.

Acreditamos que, para pacientes que apresentam alto risco para o desenvolvimento de ectrópio (defeitos extensos e flacidez tarsoligamentar prévia), pode-se optar por cantopexia ou cantoplastia no momento da reconstrução.

Alguns pacientes desenvolveram discreta esclera aparente no pós-operatório, que regrediu com medidas conservadoras. Alguns pacientes ainda não completaram seis meses de pós-operatório, portanto ainda estão em acompanhamento.

Quatro casos exigiram correção cirúrgica para a porção distal ou área do pedículo, que ainda se apresentava elevada após seis meses de pós-operatório, para melhora estética da reconstrução (13,8%). Estes procedimentos foram realizados sob anestesia local, em nível ambulatorial.

Os pontos transfixantes na mucosa nasal mostraram ser de grande valia para melhor definição da curvatura da asa nasal no pós-operatório, tendo sido realizado em todos os pacientes cuja incisão tenha ultrapassado esta região. Nestes pacientes não

foi necessária correção estética da transição entre asa nasal e região malar e nenhum apresentou infecção no pós-operatório.

Já os pontos no padrão “em degrau”, realizados em todos os pacientes, mostraram ser importantes para auxiliar o avanço do retalho cranialmente e diminuir a tensão na margem superior do retalho, reduzindo a tração vertical.

Em nossa casuística, 75,8% dos casos reconstruídos com retalho cutâneo em V-Y apresentavam o tumor em canto interno dos olhos. Acreditamos que, nesta região, o retalho parece fazer menor tração vertical, podendo ser ancorado no periósteo e/ou no ligamento cantal medial, minimizando a tração e refazendo a concavidade natural da região, sem a necessidade de um segundo retalho.

Não tivemos nenhum caso de hematoma, seroma, necrose da porção distal do retalho ou infecção.

O seguimento dos pacientes mostrou ser o maior desafio para este estudo. Alguns pacientes após os primeiros meses de pós-operatório não continuaram o seguimento ambulatorial e outros foram a óbito (por motivos não relacionados à cirurgia), o que é esperado devido à faixa etária dos pacientes operados. Deste grupo, seis pacientes têm seguimento menor do que seis meses, o que cria um viés nesta amostra, pois estes pacientes podem apresentar posteriormente ectrópio ou necessidade de correção cirúrgica do retalho.

CONCLUSÃO

Quando bem indicado, desenhado e executado o retalho cutâneo em V-Y apresenta resultados satisfatórios para reconstruções em pálpebra inferior e junção malar/palpebral e aparece como uma boa opção para aqueles pacientes que não apresentam condições clínicas para serem submetidos à cirurgia sob anestesia geral, pois é um retalho de rápida execução, com pequeno descolamento, baixos índices de complicações e que pode ser realizado sob anestesia local, com ou sem sedação.

AGRADECIMENTOS

Dr João Duprat; Dr Eduard Rene Brechtbul; Dr Eduardo Bertolli; Dr Fernando Henrique Sgarbi Parro; Dr Luis Philipe Molina Vana.

COLABORAÇÕES

MC Análise e interpretação dos dados; concepção e desenho do estudo; realização das operações; redação do manuscrito.

REFERÊNCIAS

- Harris GJ, Perez N. Anchored flaps in post-Mohs reconstruction of the lower eyelid, cheek, and lateral canthus: avoiding eyelid distortion. *Ophthalmol Plast Reconstr Surg.* 2003;19(1):5-13.
- Sugg KB, Cederna PS, Brown DL. The V-Y advancement flap is equivalent to the Mustardé flap for ectropion prevention in the reconstruction of moderate-size lid-cheek junction defects. *Plast Reconstr Surg.* 2013;131(1):28e-36e.
- National Comprehensive Cancer Network (NCCN). [citado 2015 Jun 6]. Disponível em: <https://www.nccn.org/patients/guidelines/melanoma/files/assets/common/downloads/files/melanoma.pdf>
- Esser JFS. Die Rotation der Wange und allgemeine Bemerkungen der chirurgischen Gesichtsplastik. Paris: Vogel; 1918.
- Mustardé JC. The use of flaps in the orbital region. *Plast Reconstr Surg.* 1970;45(2):146-50.
- El Kollali R. Lower eyelid and cheek reconstruction by a temporally extended V-Y cheek flap. *J Craniofac Surg.* 2013;24(1):e57-9.
- Rubin P, Mykula R, Griffiths RW. Ectropion following excision of lower eyelid tumours and full thickness skin graft repair. *Br J Plast Surg.* 2005;58(3):353-60.
- Kwon KH, Lee DG, Koo SH, Jo MS, Shin H, Seul JH. Usefulness of v-y advancement flap for defects after skin tumor excision. *Arch Plast Surg.* 2012;39(6):619-25.
- Lize F, Leyder P, Quilichini J. Le Lambeau d'avancement horizontal en V-Y dans les reconstructions des pertes de substances non transfixiantes de la paupière inférieure chez le sujet jeune. *J Fr Ophtalmol.* 2015;38(1):7-12.
- Kesiktas E, Eser C, Gencel E, Aslaner EE. A useful flap combination in wide and complex defect reconstruction of the medial canthal region: Glabellar rotation and nasolabial V-Y advancement flaps. *Plast Surg (Oakv).* 2015;23(2):113-5.
- Matsuda H, Takahashi Y, Ichinose A, Miyazaki H, Kakizaki H. Combination of nasolabial v-y advancement flap and glabellar subcutaneous pedicled flap for reconstruction of medial canthal defect. *Case Rep Ophthalmol.* 2014;5(1):50-3.
- Austen WG Jr, Parrett BM, Taghinia A, Wolfort SF, Upton J. The subcutaneous cervicofacial flap revisited. *Ann Plast Surg.* 2009;62(2):149-53.
- Doermann A, Hauter D, Zook EG, Russell RC. V-Y advancement flaps for tumor excision defects of the eyelids. *Ann Plast Surg.* 1989;22(5):429-35.
- Li JH, Xing X, Liu HY, Li P, Xu J. Subcutaneous island pedicle flap: variations and versatility for facial reconstruction. *Ann Plast Surg.* 2006;57(3):255-9.
- Yildirim S, Aköz T, Akan Md, Avci G. Nasolabial V-Y advancement for closure of the midface defects. *Dermatol Surg.* 2001;27(7):656-8.

*Autor correspondente:

Mariane Campagnari

Rua Deputado Laercio Corte, 951, Ap. 61 Bloco Copaiabas - Panamby - São Paulo, SP, Brasil
CEP 05706-290

E-mail: maricampa@hotmail.com / marianecampa@gmail.com