



Artigo Original ●●●

Ritidoplastia mini-invasiva, um procedimento efetivo através de pequenas incisões

Mini-invasive facelift, an effective procedure through small incisions

ANTONIO FUENTE DEL CAMPO¹

RESUMO

Introdução: Os procedimentos aplicados nos problemas de envelhecimento facial devem ficar restritos aos tecidos brandos e às relações com o volume prévio do esqueleto. Eles podem ser realizados mediante diversas técnicas: dissecação ampla e aberta, endoscópica e mini-invasiva. O objetivo é apresentar nossa concepção de ritidoplastias mini-invasivas e ritidoplastias completas através de mini-incisões, após 18 anos de experiência. **Métodos:** A ritidoplastia mini-invasiva é realizada através de mini-incisões localizadas na linha do cabelo da região frontal, região temporal, na fossa triangular da orelha, no sulco submentoniano e nas pálpebras. Ampla dissecação é realizada para liberar a fâscia parietal do arco zigomático para elevar em continuidade com o SMAS e o platísmo num único plano. Essas estruturas são seletivamente fixadas em posições mais elevadas, restaurando a posição dos tecidos brandos e o contorno da face. **Resultados:** Nossa experiência se apoia em 672 pacientes, operados durante 19 anos, com mínimo de complicações a serem registradas, tendo sido evitadas as incisões pré-auriculares em 89% dos pacientes. Estão registrados os detalhes e táticas de como realizar cirurgias com segurança e a qualidade dos resultados. **Conclusões:** Diferentes procedimentos são descritos para mostrar como realizamos as ritidoplastias com minivias de acesso, de acordo com as regiões tratadas e sem cicatrizes pré-auriculares em 89% dos casos operados.

Descritores: ritidoplastia; cirurgia facial; incisões; técnicas minimamente invasivas

ABSTRACT

Introduction: A restoring procedure of the ageing process of the face should consider the conditions of the soft tissues and the relationship between them and the existing skeletal volume. This could be done through different approaches: open, endoscopic or mini-invasive. To present our concept of mini-invasive facelift, a full facelift through minimal incisions, product of eighteen years of experience. **Methods:** The mini-invasive facelift is done through minimal incisions located on the frontal hairline, temporal area, triangular fossae of the auricle, submental sulcus and eyelids. A wide dissection is performed to liberate the parieto-temporal fascia from the zygomatic arch, to pull it up in continuity with the SMAS and the platysma as one continuous layer or composite flap. These structures are selectively fixed to a higher position restoring the location of the soft tissues and the contour of

Instituição: Universidad Nacional Autónoma de México.

Artigo submetido em: 05/11/2013.

Artigo aceito: 05/01/2014.

DOI: 10.5935/2177-1235.2014RBCP0005

¹- Membro da Sociedade Americana de Cirurgia Plástica Estética - Professor de Plástica, Cirurgia Estética e Reparadora, Universidade Nacional Autónoma do México.

the face. **Results:** We have done this procedure to 672 patients, along 19 years, with minimal complications (described also), and avoiding the pre-auricular incisions in 89% of our patients. In this paper details and tips to perform this procedure in a safer way and to get the most natural results are presented. **Conclusions:** Different approaches are described to perform a face lift with specific mini access views according to the regions to be treated, without periauricular scar round 89% of the operated cases.

Keywords: Rhytidoplasty; Facial Surgery; Incisions; Surgical Procedures; Minimally Invasive

INTRODUÇÃO

Em razão do processo de envelhecimento todos os tecidos da face são afetados de diferentes maneiras. A pele perde elasticidade, reabsorção de gordura, os músculos perdem tônus e volume. Além disso, os ossos perdem volume o que leva sua diminuição e aumento da flacidez dos tecidos moles sobrejacentes que dependem desses para sustentação.

A pele não é uma estrutura de suporte e essa é deslocada por meio da redução do tecido mole subcutâneo. Com o envelhecimento tal tecido perde sua elasticidade, portanto aplica tração direta na pele causando maior deterioração, transformando-a em uma camada inerte, hipotônica e inatural. Para alcançar resultados naturais, a pele deve ser redistribuída indiretamente para reposicionamento dos tecidos moles profundos.

Com base nesse princípio, um método eficiente de rejuvenescimento facial deve também incluir a restauração do volume ósseo. Enquanto ainda não há um método satisfatório de atingir tal resultado, uma boa alternativa é a restauração das condições dos tecidos moles, da relação entre eles e do volume ósseo existente. Para alcançar tal resultado com eficácia é necessária abordagem do plano profundo.

A dissecação subperiosteal tem vantagens de uma dissecação relativa do plano avascular distante de outros nervos e permite o deslocamento em blocos dos tecidos moles faciais, como uma camada contínua ou retalho composto, sem afetar a relação original entre a pele e os tecidos moles profundos. A preservação da relação entre o periosteio, músculos e pele causa efeito atenuador e permite que a tração aplicada aos tecidos moles profundos tensione a pele indiretamente, todavia de modo natural e suave¹⁻⁵.

A ritidoplastia por plano profundo, sub ou supraperiosteal pode ser realizada de forma ampla e aberta, por abordagem endoscópica ou mini-incisão utilizando método endoscópico⁶⁻⁸. Devido a nossa experiência com a abordagem endoscópica, a realização da maioria das manobras da ritidoplastia endoscópica tornou-se possível através de pequenas incisões, porém sem suporte endoscópico⁹⁻¹².

Este trabalho apresenta experiência de quase 20 anos na realização de "ritidoplastia minimamente invasiva". Descreve-se o procedimento e pormenores úteis que ajudaram o autor deste estudo a atingir melhores resultados.

MÉTODOS

Avaliação clínica pré-operatória

O paciente é avaliado em repouso sem contração dos músculos frontais e olhar em direção ao horizonte. Na maior parte dos casos as linhas horizontais da testa são produzidas pela contração crônica dos músculos frontais ativada por hábito pelo paciente durante expressão ou elevação das sobrancelhas na tentativa de eliminar o peso e sombra causados pela pele aglomerada na pálpebra superior (blefarocalásia). Limitar a ação dos músculos frontais durante a avaliação confirma a posição atual das sobrancelhas e o excesso de pele da pálpebra superior, também ajuda a planejar com maior precisão a elevação da sobrancelha. O deslocamento e redundância dos tecidos moles do terço médio da face também são avaliados. A região cervical é avaliada considerando a quantidade de gordura, flacidez muscular, elasticidade e redundância da pele.

Classificamos a gravidade das mudanças pelo envelhecimento em 4 grupos:

Grau I: Flacidez e envelhecimento incipiente do terço médio da face e elasticidade da pele da região cervical.

Grau II: Flacidez e envelhecimento evidente do terço médio da face e flacidez incipiente da região cervical.

Grau III: Flacidez incipiente do terço médio da face e flacidez evidente da região cervical.

Grau IV: Flacidez evidente do terço médio da face e da região cervical.

O procedimento de "ritidoplastia minimamente invasiva" descrito neste artigo tem sido desenvolvido para restaurar o envelhecimento facial, antagonizando a gravidade que afeta os músculos moles por meio do deslocamento vertical e elevações seletivas. As variações do procedimento são adotadas em cada paciente dependendo do grau de envelhecimento da pele.

Técnica cirúrgica

O procedimento pode ser realizado com anestesia geral ou local com sedação. Na anestesia local é feito bloqueio bilateral dos nervos supra-orbital, infra-orbital, maxilar e mental, além do plexo cervical superficial. A área é infiltrada com solução vasoconstritora (1ml de 1:1000 epinefrina, 25ml de lidocaína 2% e 8ml de Bupivacaína e 175ml soro fisiológico). Para os

casos de anestesia geral, a mesma solução é utilizada, porém sem uso de lidocaína.

Região frontal e pálpebras

Na região frontal e pálpebras os objetivos são eliminar as linhas horizontais, elevar as sobrancelhas a uma aparência estética de elevação no contorno desejado, e equilibrar a função dos músculos da expressão facial. São utilizados dois acessos: um acesso bilateral de 2cm e outro logo acima do contorno capilar lateral da sobrancelha. No local dessas incisões são desenhadas duas linhas. Ambas, iniciando na margem lateral da asa nasal, uma continua até a margem orbitária lateral enquanto a outra passa pela pupila e ambas se encontram na linha capilar. A incisão é feita na linha capilar entre essas duas linhas, paralelas a sobrancelha (Figura 1). Nos casos de ritidose grau I onde geralmente há redundância mínima da pele da pálpebra superior, é preciso somente uma elevação tradicional da sobrancelha sem necessidade de blefaroplastia superior. Pacientes com evidência de redundância da pálpebra superior (ritidose graus II-IV), hipertrofia orbicular superior ou herniação das bolsas de gordura, também necessitam de abordagem transpalpebral por meio de blefaroplastia tradicional. Através da incisão da linha capilar é realizada dissecação subperiosteal e em direção a borda orbital superior, contornando a emergência do nervo troclear e nervos supraorbitais, protegidos por marcação (Figura 1).

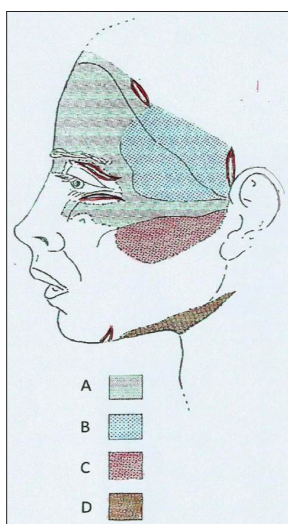


Figura 1. Áreas de dissecação. (A) Subperiosteal. (B) Abaixo da fáscia temporoparietal. (C) sistema musculoponeurótico sub-superficial (SMAS). (D) Subcutâneo. Incisões para abordar as regiões.

Dissecação subperiosteal acima das incisões da linha capilar (área fronto-parietal) é realizada apenas nos casos onde elevação da linha capilar é indicada. A junção da fáscia temporoparietal onde combina-se com a músculos frontais deve estar livre na linha temporal superior em ambos os lados.

A dissecação no plano subperiosteal apresenta menor sangramento e possibilita o movimento e reposicionamento de tecidos moles em bloco. Para realizar o procedimento e

tratar os músculos depressores, é necessária abertura de 2cm no periosteo acima dos nervos, portanto a incisão é realizada horizontalmente. Deste modo, as sobrancelhas são liberadas a partir dos tecidos moles profundos e a tração vertical atua diretamente neles. A excisão parcial ou disfunção músculos prócero e depressor do supercílio é indicada para pacientes que necessitam de elevação do terço médio da sobrancelha, ou correção das linhas verticais na área glabellar.

A incisão na blefaroplastia tradicional é realizada, dissecando a pele redundante e o músculo orbicular presente. Em geral há mais excisão de músculo do que pele para diminuição da redundância da pele, porém deve-se tomar cuidado para deixar pele suficiente para reordenar a concavidade supratarsal da pálpebra superior. A dissecação é feita diretamente com tesoura, entre a área orbicular e o septo orbital, com cuidado para que a gordura retroseptal não seja pressionada por abertura acidental do septo. A borda supra-orbital é alcançada e é realizada incisão horizontal no periosteo. Através dessa incisão, a dissecação subperiosteal da borda orbital superior é feita ascendente para conexão as dissecações anteriores. A área orbicular é fragilizada e separada do músculo frontal pela ressecção de faixa no arco marginal, 4 a 5mm de largura (Figura 2).

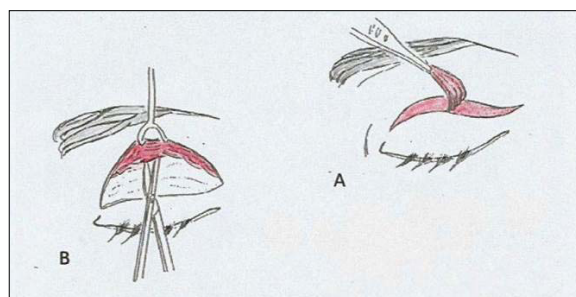


Figura 2. Frontoplastia transpalpebral. (A) Ressecção da pele do músculo. (B) Dissecação na área posterior do músculo orbicularis oculi. (C) Ressecção de faixa do arco marginal. (D) Dissecação subperiosteal da borda orbital superior, e exposição das bandas neurovasculares. (E) Dissecação subperiosteal da região frontal.

A dissecação direta na área posterior do músculo orbicularis oculi no ângulo supero-medial da órbita leva a depressão do músculo do supercílio, caracterizado por suas fibras verticais e coloração vermelha profunda. Continuando medialmente até a área glabellar, a dissecação é realizada em dois planos, um subcutâneo e o outro subperiosteal. O músculo prócero encontra-se entre esses dois planos e é seccionado em níveis diferentes a disfunção. O sangramento em razão dessa manobra pode ser controlado com pressão no local. Se indicado, é conduzida a ressecção parcial ou total do supercílio depressor. O músculo corrugador pode também ser tratado por meio de abordagem entre sua inserção medial e nervo supra-orbital com cuidado para não causar disfunção total com objetivo de evitar separação excessiva da sobrancelha medial^{13,14}. Nos pacientes que a blefaroplastia não é indicada o tratamento dos músculos pode ser feito por via endoscópica a partir da região superior.

Geralmente, a elevação da sobrancelha causada pela

melhora do músculo frontal atua de modo significativo para reduzir a presença de bolsas de gordura na pálpebra superior, porém se as bolsas continuam aparentes, essas são presas cautelosamente com fórceps finos e cauterizadas, causando contração do septo orbital e intrusão de bolsas de gordura. Nos casos onde as bolsas na pálpebra superior são extremamente aparentes, o septo orbital também pode ser plicado com sutura absorvível 6-0 para reduzir a herniação da gordura. A incisão da pálpebra superior é fechada com sutura contínua intradérmica com Nylon 5/0. A sutura é realizada a partir da borda superior da pele até a borda inferior incluindo a placa tarsal para atingir boa definição a dobra supratarsal.

Em razão dos músculos frontais serem ativados apenas na sobrancelha medial, sua ação eleva os dois terços mediais das sobrancelhas. Qualquer procedimento que melhore sua função resultará na elevação da parte medial, porém a parte lateral continuará "caída", causando uma expressão facial de surpresa ou tristeza. A parte lateral se elevará também pela tração seletiva e em razão da fixação para obter contorno adequado da sobrancelha. Quando atingida a homeostase nessa região, a elevação lateral do terço da sobrancelha é feita por meio de sutura com fio poliglactina 4-0. Utiliza-se fio retrator na incisão da linha capilar frontal para auxiliar a passagem da agulha de sutura. Para posicionar "suturas diretas e inversas" a agulha é introduzida abaixo através do túnel no plano superiosteal até a borda superior da incisão horizontal previamente realizada no periósteo frontal e parcialmente através da pele (Figura 3).




Figura 3. Elevação das pálpebras, ancorada com uma "sutura direta e inversa" ao túnel monocortical.

Uma vez que a ponta posterior da agulha é visualizada no nível subcutâneo, a mesma é recuada 1cm ao longo desse plano, readequando no local um pouco do espessamento do tecido subcutâneo, e então retornando ao plano subperiosteal onde dois extremos de sutura são compartilhados. O retorno dos tecidos através da incisão da linha capilar permite tração moderada na sobrancelha sem afundar ou marcar a pele. A elevação pode ser fixada ao periósteo e aos tecidos subcutâneos localizados acima dessa incisão ou no túnel monocortical se, por qualquer motivo, os tecidos locais não forem forte o suficiente. O túnel monocortical é um procedimento fácil que possibilita elevação excelente sem necessidade de fixação com parafusos ou qualquer outro corpo estranho que pode ser palpado ou que precisará de remoção no futuro.

Quando há assimetria nas pálpebras superiores, uma tensão diferente é aplicada para corrigi-las. Algumas vezes a

elevação da sobrancelha com esse método causa protuberância na pele circundando a incisão na linha capilar. Nesses casos uma pequena incisão é feita perpendicular ao centro abaixo da borda da linha capilar aumentando a extensão original da incisão. As aberturas são fechadas por via subcutânea com suturas absorvíveis de longa duração. Para fixação estável dos tecidos moles frontais, em sua nova posição, a ação de remendo dos músculos na região é controlada com toxina botulínica aplicada no músculo depressor, uma semana antes da cirurgia.

Terço médio da face

Por questões práticas dividimos o terço médio da face em duas áreas, face medial ou central e lateral (pré-auricular).

Área centro-facial

Esta área estende-se a partir da dobra nasolabial ao limite lateral do malar / proeminência maxilar. A atenção nessa área é focada na correção da dobra nasolabial, bolsas molares e flacidez dos tecidos moles. Pode-se abordar a região como um procedimento isolado ou combinado com a blefaroplastia, sendo o caso de pacientes com ritidose grau I e II, ou combinada com face-lifting total em graus III e IV^{15,16}. A abordagem para este procedimento é via incisão por blefaroplastia tradicional inferior. Realiza-se dissecação subcutânea de 1cm de largura pela pálpebra inferior e próxima a sua borda lateral, e abertura horizontal do músculo orbicular, um centímetro de extensão, e um centímetro abaixo da margem palpebral.

Através dessa abordagem direta, a dissecação continua na área posterior a orbicular até atingir a borda orbital inferior e a partir deste ponto em direção inferior no plano supraperiosteal por toda superfície do maxilar. Nessa pequena área, portanto, a dissecação sub-periosteal não é necessária. Utilizando a mesma sutura "direta e inversa" (Figura 4), descrita para elevação da sobrancelha, duas suturas (poliglactina 4/0) são posicionadas para elevar os tecidos moles profundos.

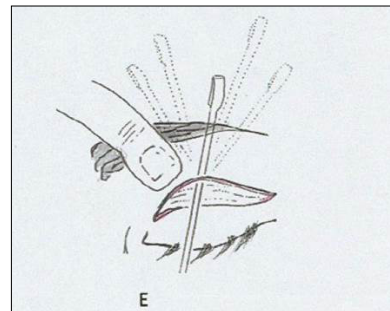


Figura 4. Sutura direta e inversa para abordar os tecidos subcutâneos profundos da crista nasolabial como retalho composto e suspendê-los ao arco marginal ou periósteo da borda infraorbital.

A área medial é fixada ao periósteo da borda infraorbital ou arco marginal, e à lateral ao periósteo da borda orbital lateral da fásia temporal. Nos casos onde essa estrutura não é forte o bastante, prepare-se orifício com uso de broca na borda orbital inferior. Se a elevação das suturas causar afundamentos na pele, ela deve ser reposicionada em nível mais profundo.

Essa elevação vertical dos tecidos moles do terço médio da face corrige a crista nasolabial, deformidade dos sulcos palpebromalar, e herniação das bolsas de gordura da pálpebra inferior. Esse procedimento produz elevação e redundância significativa da pele e músculo orbicular da pálpebra inferior, que pode incentivar ressecções generosas desses tecidos, porém devido a nossa observação de retratação significativa da pele, é importante abordagem tradicional e ressecção de não mais da metade do excesso aparente para evitar o ectrópio. O excesso de músculo orbicular pode também ser dissecado e utilizado como enxerto para fixá-lo lateralmente como uma cantopexia ou sobreposto para atuar como um preenchimento da área da borda infra-orbital. Trata-se de manobra que é útil em paciente com envelhecimento evidente da área orbital ou para corrigir ressecção de gordura excessiva de blefaroplastia realizada anteriormente.

Para melhorar os "pés de galinha" a área lateral a incisão da pálpebra inferior e seus contornos é descolada no sub-periosteio, e realiza-se incisão no periosteio com bisturi de maneira radial o que permite o alongamento e reinserção do músculo orbicular.

Para correção das bolsas malares, o músculo orbicular é liberado por meio do descolamento de sua superfície posterior e inserção inferior, sendo direcionado ao canto lateral. Uma elipse horizontal da pele é dissecada a partir da margem fora do terço da incisão da pálpebra inferior. O defeito do músculo é suturado e ancorado por duas suturas (poligactina 4/0) ao periosteio no nível do ligamento cantal lateral até nível acima, dependendo do efeito desejado. Essa técnica tem mostrado resultados úteis para correção dessa deformidade que é devido à redundância do músculo orbicular inferior resultante de perda de projeção do osso malar. O procedimento também ajuda o componente tarsal do músculo orbicular e impede ectrópio pós-operatório que pode resultar de pausa temporária do músculo orbicular devido a edema e manejo cirúrgico¹⁷⁻²⁰ (Figura 5).

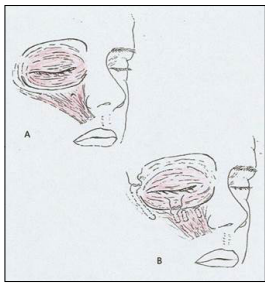


Figura 5. Tração vertical e lateral do músculo orbicular orbis para corrigir bolsa de gordura no malar

Essas suturas laterais podem ser posicionadas abaixo da visão direta caso uma blefaroplastia superior está sendo feito no mesmo momento ou, do contrário, posicionada as cégas utilizando a técnica direta e inversa.

Área látero-facial

Utilizou-se duas abordagens para corrigir essa área, temporal e trans-auricular. A área temporal é geralmente abordada por incisão vertical, 3 a 4cm de largura acima da orelha. A área temporal é dissecada entre a fásia temporal até linha su-

perior temporal, onde se comunicam com disseção subperiosteal anteriormente feita na região frontal. A disseção continua descendente até atingir a margem acima do arco zigomático.

A fásia temporoparietal, SMAS e platisma são estruturas diferentes, porém conectados entre si como uma camada anatômica contínua. O melhor modo de descolá-las e movê-las como uma estrutura única, é somente pela liberação de sua inserção ao arco zigomático. Essa liberação pode ser feita através de incisão supra-auricular, incisão de blefaroplastia inferior, abordagem vestibular ou abordagem trans-auricular, dependendo da preferência do cirurgião. A disseção é direta para atingir o arco zigomático onde o periosteio é aberto utilizando um elevador curvo com ponta. A disseção do arco zigomático é contínua, primeiramente sobre sua superfície anterior o mais distante possível do malar, que é parcialmente dissecado e tomado o devido cuidado para não causar danos ao nervo infra-orbital protegido por marcação no percutâneo. Nesse ponto a disseção pode ser comunicada com disseção supra-periosteal realizada na área centro-facial. Seguindo pela borda inferior do arco para atingir superfície posterior do SMAS e continua abaixo da disseção entre o SMAS e o músculo masseter, utilizando dissector anoval direto (Figura 6). O SMAS é liberado pelos tecidos profundos do terço medial da face apesar do grau da disseção e é adaptado de acordo com o que cada paciente necessita.

A disseção subperiosteal do arco é completada pelo direcionamento da camada superior do arco onde essa disseção comunica-se com disseção realizada anteriormente a região temporal.

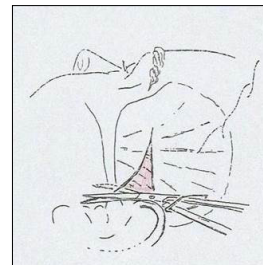


Figura 6. Disseção direta entre o SMAS e músculo masseter, realizado com dissector direto, ponta oval.

Dada à proximidade do ramo frontal temporal do nervo facial, essa disseção deve ser realizada ascendente controlado cuidadosamente por palpação percutânea ou com marcação através de incisão temporal.

Uma vez que o periosteio foi liberado do arco zigomático é fácil deslocar o SMAS ascendente através do terço medial da face por meio da elevação da fásia temporoparietal.

Para alcançar a mobilização máxima do SMAS e, indiretamente, da pele subjacente da bochecha, necessário para paciente com mudanças graves devido ao envelhecimento (ritidose grau III e IV), o SMAS pré-auricular deve ser dissecado a partir da área superior por meio de da incisão temporal em dois planos diferentes, realizando túnel subcutâneo e sub-SMAS tomando cuidado para não danificar as veias temporais. Segurando a tesoura com uma lâmina abaixo e outra acima o SMAS, realiza-se corte vertical, cerca de um centímetro a frente

da orelha até o nível do trago para evitar lesão no nervo facial (Figura 7). Tal abordagem libera as fixações laterais do SMAS e permite maior deslocamento desta estrutura. A dissecação e tração a esta camada deve ser simétrica em ambos os lados da face.

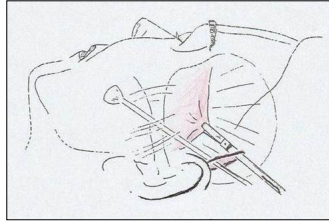


Figura 7. Incisão do SMAS vertical pré-auricular por meio de abordagem temporal estendida.

Em alguns casos de ritidose extrema realizamos dissecação subperioteal no terço médio da face e área molar através de incisão adicional intraoral realizada no sulco vestibular superior. Em alguns casos, com necessidade de aplicar alguma tensão à área cantal lateral para corrigir os "pés de galinha", a incisão temporal é estendida de frente para trás a partir do ponto superior com uma incisão direta, diagonalmente de cima para baixo em direção a cauda da sobrancelha, porém mantendo-se na área do tempo do couro cabeludo.

A elevação é iniciada com duas ou três suturas para o SMAS, posicionada na área pré-auricular na direção oblíqua direta e inversa, para ancorar a fásia temporal profunda, permitindo redistribuição da área pré-auricular sem aglomeração nessa área necessária para incisão pré-auricular.

A fásia temporoparietal é distendida e elevada de modo gradual com 2 ou 3 suturas em 3 níveis diferentes para dispersar a tensão e evitar isquemia causando deiscência de tecidos de suporte (Figura 8). É necessário tomar cuidado para posicionar essas suturas em ambos os lados do caminho do

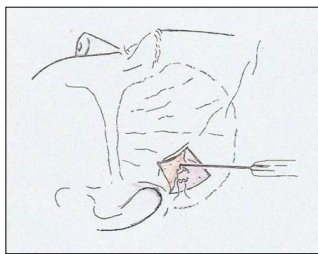


Figura 8. Fásia temporoparietal anexado ao retalho da pele temporal, distensão e fixação de aponeurose temporal.

ramo frontal do nervo facial para evitar atingir o nervo com a sutura. Alguns pontos são aplicados para distender e fixar o retalho de pele temporal ao aponeurose temporal, incluindo os segmentos da fásia temporoparietal.

Geralmente não há excesso de pele na região temporal e a incisão é simplesmente suturada diretamente sem tensão.

Procedimentos adjuvantes

Em muitos de nossos pacientes, realizamos muitos

procedimentos ao mesmo tempo como a platismioplastia, injeção de gordura autóloga, cantopexia lateral, correção de ptose senil, redução lóbulo da orelha, peeling químico e a laser, dermoabrasão, rinoplastia, genioplastia, preenchimento labial e em pacientes com ritidectomia anterior, a revisão das cicatrizes ou menos transplante capilar à áreas alopecias.

Tratamento pós-operatório

A ponta das suturas é fixada com fita micropore e todas as incisões cobertas com a mesma. A área frontal, o terço médio da face e área cervical são cobertas também com fita micropore.

As faixas são posicionadas horizontalmente na região frontal, terço médio da face, e na cervical transversalmente na região sub-mandibular, de um lado para o outro, passando ao longo da área sub-mental. A intenção é limitar com a fita possível distensão dos tecidos moles devido ao edema ou hematoma, também como o possível descolamento das suturas. Observamos que, nas áreas onde o micropore foi utilizado, houve redução significativa de hematoma.

Em alguns casos onde consideramos a possibilidade de sangramento pós-operatório, a drenagem por sucção é posicionada no terço médio da face para prevenir hematoma, e a área é protegida com gazes, algodão e bandagem envolvendo o crânio. Ao contrário, daqueles pacientes onde os drenos não são necessários as áreas são deixadas sem bandagem, sendo prescrito o uso frequente de compressa gelada para incentivar a vasoconstrição no local, o controle do inchaço, e redução de possível sangramento.

Para sutura, utilizamos material reabsorvível posicionado de maneira subcuticular, e na maioria dos casos não é

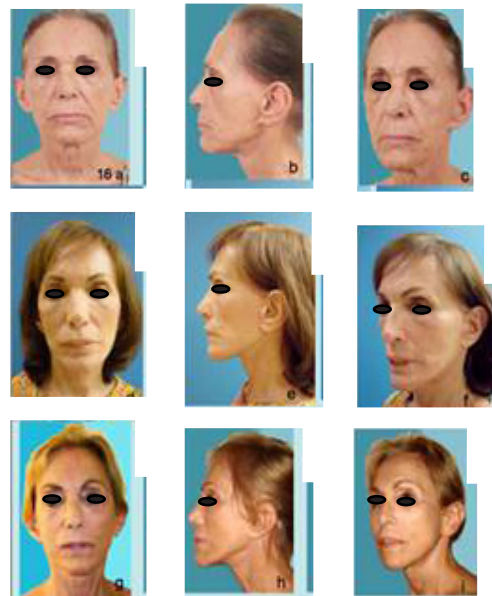

Figure 9 (A – B) Paciente do sexo feminino, 48 anos, com ritidose grau I – II. (C-D) 14 meses após abordagem mini-invasiva endoscópica da região frontal, ritidoplastia mini-invasiva, ritidoplastia central por meio de abordagem de blefaroplastia inferior, abordagem temporal na de região facial lateral. (Sem incisão peri-auricular)

necessário remover os pontos. Os pontos são removidos de 4–5 dias e a ferida coberta com pequenas faixas de micropore por 8 dias. Cerca de 15 a 20 dias depois, quando a maioria dos edemas se foram, é removida qualquer prominência ou ponta da sutura não absorvida.

O uso de suturas absorvíveis reduz a possível dor causada pela remoção dos pontos e é particularmente benéfico para pacientes estrangeiros ou muito ocupados que podem ter dificuldade de comparecer em consultas frequentes (Figura 9).

RESULTADOS

Temos realizado procedimentos de ritidoplastia mini-invasiva com alguma variação desde 1993; com experiência de quase 15 anos. Durante os últimos 9 anos realizamos os procedimentos descritos neste artigo ou os combinamos, dependendo da necessidade do paciente. O total de procedimentos realizados durante esse período foi 539, sendo 426 mulheres e 103 homens.

Em todos os pacientes com ritidose grau I e II foi possível evitar incisão pré-auricular, virtualmente na maioria dos pacientes com grau III, porém tal incisão foi necessária em pacientes grau IV, portanto 83% dos nossos casos não apresentaram cicatriz pré-auricular.

Quase não houve equimose. O inchaço foi de discreta a médio e desapareceu por volta de 15 a 30 dias. Dois meses após o procedimento os pacientes apresentavam resultados muito naturais. As complicações foram relativamente mínimas, tais como hipoestesia temporária da região frontal (15%), do terço médio da face (5%), também como pausa temporária ocasional do ramo frontal temporal do nervo facial com duração de 3 a 4 semanas. Todas as manifestações foram resolvidas espontaneamente.

Dez dias antes da cirurgia aplicou-se toxina botulínica no músculo occipitofrontal, e nos músculos depressores, deste modo não notou-se manifestações de pausa facial no pós-operatório. Se durante a cirurgia o nervo é distendido por acidente, afetando sua função, após o efeito da toxina botulínica desaparecer a função é recuperada.

Esse é um recurso útil para manter um bom relacionamento com nossos pacientes, evitando assim qualquer conflito devido a pausa temporária no intervalo devido ao efeito da toxina botulínica.

Devido às áreas onde a pele é comprometida serem mínimas, e exceto em alguns casos específicos, pouco problema ocorreu em relação a hematoma (3%). Somente em um caso foi necessário retorno do paciente a sala de cirurgia para verificar homeostase, porém os outros pacientes não necessitaram intervenção cirúrgica, somente drenagem simples em consultório.

Na ritidoplastia mini-invasiva, os tecidos moles profundos são distendidos e reposicionados, porém a pele não é dissecada via subcutânea, sem distensão, respeitando sua consistência e elasticidade remanescente, fatores que ajudam a alcançar um resultado mais natural (figura 10). Devido a perda de capacidade da pele de refazer os tecidos moles profundos de modo espontâneo e progressivo, ela se retrai, portanto,

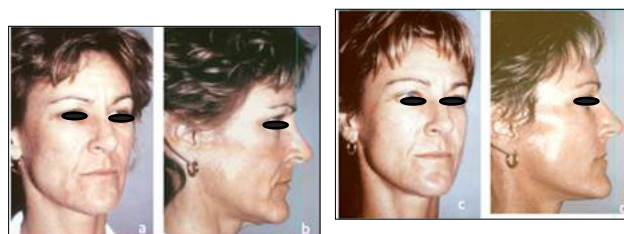

Figura 10 (A – B) Paciente do sexo feminino, 57 anos, com ritidose grau IV. (C – D) 17 meses após ritidoplastia mini-invasiva (trans-palpebral por via endoscopia na região frontal, blefaroplastia inferior e superior, face-lifting central por via endoscópica por meio de blefaroplastia inferior, correção ântero-facial por meio de abordagem temporal e platiomoplastia). (E) detalhamento da cicatriz peri-auricular.

melhorando diariamente a qualidade e o resultado geral. O paciente expressa satisfação já que o resultado de melhor aparência é percebido "dia a dia", mesmo dois ou três anos após a cirurgia.

DISCUSSÃO

A elevação vertical dos tecidos moles profundos é um fator importante na ritidoplastia tradicional. Na área centro-facial a elevação vertical corrige a crista nasolabial e sulcos palpebromalar, promovendo excelente definição do contorno palpebral inferior e eliminando o efeito "caído" exercido pelos tecidos moles do septo orbital. A elevação desses tecidos permite que as bolsas de gordura retornem a sua posição original na órbita, restaurando o volume do conteúdo orbital, e movendo o globo ocular à frente que, por sua, eleva discretamente a pálpebra superior, providenciando maior abertura da físsura palpebral onde a luz dá aos olhos uma aparência jovem.²¹⁻²⁴

A dissecação da área centro-facial pode ser feita no plano sub-periosteal ou supra-periosteal dependendo das preferências do cirurgião, porém ambas as abordagens produziram o mesmo efeito na maioria dos casos.

Somente em alguns casos de ritidose extrema a dissecação sub-periosteal do terço médio da face e área malar é realizada através de incisão adicional dos sulcos vestibulares superiores, que permitem acesso rápido, direto e seguro, porém acrescenta edema pós-operatório considerável.

O processo de envelhecimento afeta o volume, estrutura e consistência dos tecidos, sendo a platísmia cervical e pele deslocada inferiormente, dando ao pescoço perfil convexo. O deslocamento vertical da fásia temporoparietal em continuidade com o SMAS e músculo platísmia, melhora em boa proporção as alterações do envelhecimento na área cervical, devido a isso, tratamos o pescoço no fim da ritidoplastia e raramente realizamos correções isoladas. As pálpebras também são raramente abordadas isoladamente devido a pálpebra superior ser intimamente relacionada às sobancelhas e área frontal, sendo que toda essa área deve ser tratada como uma unidade. A pálpebra inferior é normalmente tratada como parte da região média facial, porém deve-se tentar aumentar a foco para oferecer aos pacientes o máximo possível de benefícios. O conceito possibilita originalidade ao

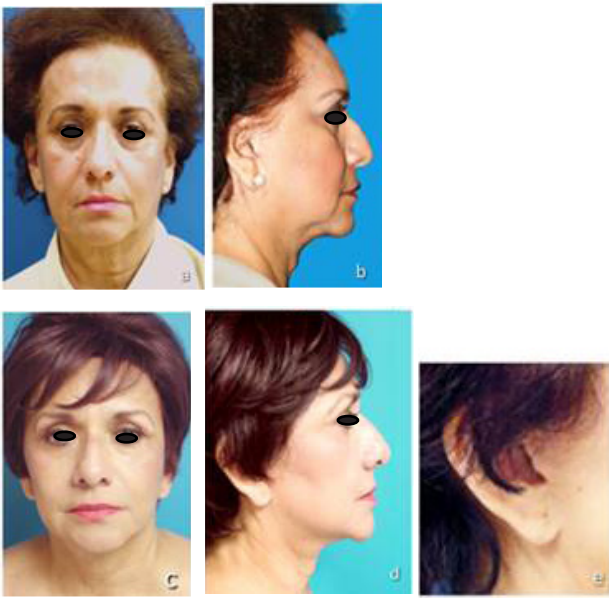

Figura 11 (A) Paciente masculino, 49 anos, ritidose grau III. (B) 12 meses após procedimento endoscópico facial mini-invasivo, ritidoplastia mini-invasiva (blefaroplastia superior, centro-facial, correção latero-facial por meio de abordagem temporal e platismoplastia), lipoinjeção profunda e superficial (Sem incisão peri-auricular).

termo ritidoplastia centro-facial¹³, que consiste da correção posição da sobrancelha, melhorando o terço médio da face, crista nasolabial e blefaroplastia por meio de abordagem blefaroplastia tradicional. Não utilizamos suturas permanentes, somente as suturas reabsorvíveis, já que em nossa experiência, mecanicamente, não julgamos necessário suturas por mais de 3 semanas, além do que as suturas permanentes tornam-se palpáveis no futuro.

Até os dias de hoje as técnicas minimamente invasivas utilizadas tem alcançado resultados muito naturais. Nos casos com deformidade grau IV e em alguns de grau III com redundância aparente da pele, é necessário combinar esses procedimentos com o ritidoplastia tradicional subcutânea na região lateral do terço médio da face através de incisão pré-auricular. Nesses casos, a incisão é feita na borda do trago e a dissecação por via subcutânea de não mais de 3 a 5cm de largura para permitir a remoção de redundâncias da pele, que são reduzidas consecutivamente para possibilitar suas redistribuições ao longo da área pré-auricular sem tensão. Com o envelhecimento, a pele perde sua elasticidade e a elasticidade restante deve ser preservada, evitando assim dissecação subcutânea e tensão na pele. Nesses casos, temos observado que a tentativa de dissecação restringe o SMAS inversamente, tendo restringido anteriormente a fásia temporoparietal verticalmente a partir da área superior, obtendo mudanças mínimas que nem mesmo justificam sua dissecação.

A elevação dos tecidos moles profundos da face promove aumento de volume nas principais proeminências faciais, promovendo efeito natural e jovial.

Esses procedimentos são simples e fáceis de realizar, além de promoverem mudanças perceptíveis. A realização,

porém, requer uma pequena curva de aprendizado para alcançar os melhores resultados.

Um dos grandes benefícios deste método é restaurar a estrutura da face, aumentar a prominência do osso malar, redistribuir a flacidez da pele e restringir a pele indiretamente de modo mais natural do que ocorre com o uso de métodos tradicionais (Figura 12).

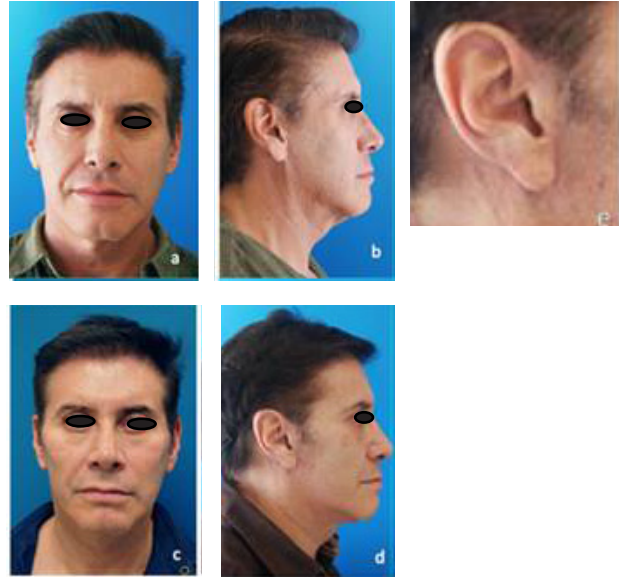


Figura 12 (A, B, C, D) paciente do sexo feminino, 54 anos, ritidose graus III-IV. (E, F, G, H) 2 anos após abordagem endoscópica mini-invasiva da região frontal e ritidoplastia mini-invasiva (blefaroplastia inferior e superior, centro-facial, correção latero-facial por meio de abordagem temporal e platismoplastia), lipoinjeção profunda e superficial, ressecção limitada da pele pré-auricular.

Temos observado que os resultados são mais duráveis já que essa técnica remove todo o peso que os tecidos profundos exercem na parte posterior em relação à pele, permitindo recuperação de parte da elasticidade perdida. Tais procedimentos são muito seguros, e até mais seguros do que os procedimentos de facelifting em planos profundos.

A toxina botulínica aplicada antes da cirurgia no músculo frontal, corrugador e orbicular, permite trabalhar com os músculos relaxados e não associados ao deslocamento dos tecidos moles exigidos. Caso ocorra pausa transitória do nervo frontal, também tal aplicação possibilita 6 meses de pausa que neste intervalo, permite a recuperação do nervo sem pressão da possível ansiedade do paciente.

A ritidoplastia mini-invasiva permite evitar longas incisões e a alopecia associada às cicatrizes coronais tradicionais. Além disso, implica em mínima perda sanguínea, causa menor sensação de alteração na pele do couro cabeludo, permite a não elevação da linha capilar se não for necessário, causa menos edema devido à preservação das veias e caminhos linfáticos o que acelera o período de recuperação. O ritidoplastia minimamente invasivo que descrevemos neste trabalho é uma técnica aplicada virtualmente a todos os casos e tem mudado

radicalmente nossa abordagem tradicional para restauração dos contornos dos tecidos moles da face. Essa técnica tem reduzido a morbidade dos procedimentos de rejuvenescimento facial, promovendo resultados mais duradouros e maior satisfação dos pacientes.

REFERÊNCIAS

1. Tessie, P Lifting facial sus periosté, *Ann Chir Plast Esthéc.* 1989 ; 34:193-197.
2. Psillakis, JM ; Rumley, TO, Camargo A. Subperiosteal approach as an improved concept for correction of aging face. *Plast Reconstr Surg.* 1988; 82:383-392
3. Ramirez OM, Maillard GF, Musolas A. The extended sub-periosteal facelift: a definitive soft-tissue remodeling for facial rejuvenation. *Plast Reconstr Surg* 1991; 88:227-232.
4. Fuente del Campo A. Face lift without pre-auricular scars. *Plast Reconstr Surg* 1993; 92: 642-653.
5. Fuente del Campo A. Subperiosteal face-lift with staged suspension: a facial restoration method without pre-auricular scars. IN: Psillakis JM , ed. *Deep-lifting techniques.* New York: Thieme Medical, 1994: 76-89.
6. Fuente del Campo A. Technique and auxiliary maneuvers for a face-lift without pre-auricular scars. *Oper Tech Plast Reconstr Surg* 1995; 2: 116-126.
7. Isse N. Endoscopic facial rejuvenation: endo-forehead, the functional lift. *Aesthetic Plast Surg* 1994; 18: 21-29.
8. Ramirez OM. Endoscopic subperiosteal browlift and facelift. *Clin Plast Surg* 1995, 22: 639-660.
9. Fuente del Campo A. Facial rejuvenation (endoscopic): technique and rationale. In: Fodor PB, Isse NG, eds. *Endoscopically assisted aesthetic plastic surgery.* St Louis: Mosby, 1996: 63-77.
10. Fuente del Campo A. The endo-facelift, basic and options. *Rev Clin Plast Surg* 1997; 24: 309-327.
11. Fuente del Campo A. Mini-invasive facial rejuvenation without endoscopy. *Aesthetic Surg Q* 1996; 16(2): 129-137.
12. Fuente del Campo AB, Gordon C, Kiesler Bergman O. Evolution from endoscopic to mini-invasive facelift: a logical progression. *Aesthetic Plast Surg* 1998; 22: 267-275.
13. Knize DM : Limited incision forehead lift for eyebrow elevation to enhance upper blepharoplasty. *Plast Reconstr Surg* 1990; 86: 682-694.
14. Knize DM. Transpalpebral approach to the corrugator supercilii and procerus muscles. *Plast Reconstr Surg* 1995; 95: 52-60.
15. Fuente del Campo A. Centro facial lifting. *Perspect Plast Surg* 1993; 7: 87-99.
16. Hagerty RC. Central suspension technique of the midface. *Plast Reconstr Surg* 1995; 96: 728-730.
17. Fuente del Campo A. The subperiosteal Rhytidectomy and the lower lid incision approach to the nasolabial fold. In: Bernard BW, ed. *Surgical restoration of the face.* Butterworth-Heinemann, 1996: 169-194.
18. McCord CD. Redraping the inferior orbicularis arc. *Plast Reconstr Surg* 1998; 102: 2471-2479.
19. Hobar PC, Flood J. Subperiosteal rejuvenation of the midface and periorbital area: a simplified approach. *Plast Reconstr Surg* 1999; 104: 842-851.
20. Moelleken B. the superficial subciliary cheek lift, a technique for rejuvenating the infraorbital region and nasojugal groove: a clinical series of 71 patients. *Plast Reconstr Surg* 1999; 104: 1863-1874.
21. Hester RT, Vodner MA, McCord CD. The centrofacial approach for correction of facial aging using the transblepharoplasty subperiosteal cheek lift. *Aesthetic Surg Q* 1999; 16: 51-58.
22. Gunter JR. A simplified transblepharoplasty subperiosteal cheek lift. *Plast Reconstr Surg* 2000; 103: 2029-2036.
23. Fuente del Campo, A. "Ritidectomia Mini-invasiva". Coiffman, *Cirurgia Plástica, Reconstructiva y Estética.* 3ª Edic. , Amolca, Caracas, Ven., 2007, 1131-1146.
24. Fuente del Campo A. Update on Minimally Invasive facelift technique. *Aesth Surg Jour*, 2008, 28: 51-61.

Autor correspondente:

Antônio Fuente Del Campo

CAP Interlomas, 26 – Ciudad del México – México – Zip Code: 52786