

# Efeitos agudos da ventilação mecânica com hiperoxia na morfometria do diafragma de ratos

Acute effects of mechanical ventilation with hyperoxia on the morphometry of the rat diaphragm

Célia R. Lopes<sup>1</sup>, André L. M. Sales<sup>2</sup>, Manuel De J. Simões<sup>3</sup>, Marco A. Angelis<sup>4</sup>, Nuno M. L. Oliveira<sup>5</sup>

## Resumo

**Contextualização:** A assistência ventilatória mecânica (AVM) prolongada associada a altas frações de oxigênio produz impacto negativo na função diafragmática. No entanto, não são claros os efeitos agudos da AVM associada a altas frações de oxigênio em pulmões aparentemente saudáveis. **Objetivo:** Analisar os efeitos agudos da ventilação mecânica com hiperóxia na morfometria do diafragma de ratos. **Métodos:** Estudo experimental prospectivo, com nove ratos Wistar, com peso de  $400 \pm 20$  g, randomizados em dois grupos: controle ( $n=4$ ), anestesiados, traqueostomizados e mantidos em respiração espontânea em ar ambiente por 90 minutos e experimental ( $n=5$ ), também anestesiados, curarizados, traqueostomizados e mantidos em ventilação mecânica controlada pelo mesmo tempo. Foram submetidos à toracotomia mediana para coleta da amostra das fibras costais do diafragma que foram seccionadas a cada  $5 \mu\text{m}$  e coradas pela hematoxilina e eosina para o estudo morfométrico. Para a análise estatística, foi utilizado o teste *t* de Student não pareado, com nível de significância de  $p < 0,05$ . **Resultados:** Não foram encontrados sinais indicativos de lesão muscular aguda, porém observou-se dilatação dos capilares sanguíneos no grupo experimental. Os dados morfométricos do diâmetro transversal máximo da fibra muscular costal foram em média de  $61,78 \pm 17,79 \mu\text{m}$  e de  $70,75 \pm 9,93 \mu\text{m}$  ( $p=0,045$ ) nos grupos controle e experimental respectivamente. **Conclusão:** A ventilação mecânica de curta duração com elevada concentração de  $\text{O}_2$  produziu marcantes alterações microvasculares e musculares, podendo refletir o início do processo inflamatório.

**Palavras-chave:** ventilação mecânica; hiperóxia; análise morfométrica; diafragma; ratos.

## Abstract

**Background:** Prolonged mechanical ventilatory support (MVS) combined with high oxygen concentrations has a negative impact on diaphragm function. However, the acute effects of MVS with hyperoxia have not been elucidated. **Objective:** To analyze the acute effects of mechanical ventilation with hyperoxia on the morphometry of the rat diaphragm. **Methods:** An experimental, prospective study was conducted with Wistar rats (weight:  $400 \pm 20$  g), which were randomly allocated to two groups. The control group ( $n=4$ ) was anesthetized, tracheostomized and kept spontaneously breathing room air for 90 minutes. The experimental group ( $n=5$ ) was also anesthetized, curarized, tracheostomized and kept in controlled mechanical ventilation for the same amount of time. Both groups were submitted to median thoracotomy for sample collection of costal fibers from the diaphragm muscle, which were sectioned every  $5 \mu\text{m}$  and stained with hematoxylin and eosin for the morphometric study. Independent Student's *t* tests were employed to investigate differences between groups, with a significance level of  $p < 0.05$ . **Results:** There were no signs of acute muscle lesions, however the blood capillaries became dilated in the experimental group. The mean morphometric data related to the maximum cross-sectional diameter of the diaphragm costal fibers were  $61.78 \pm 17.79 \mu\text{m}$  and  $70.75 \pm 9.93 \mu\text{m}$  ( $p=0.045$ ) for the control and experimental groups, respectively. **Conclusions:** Short-term mechanical ventilation with hyperoxia led to significant microvascular and muscle changes, which may reflect the onset of an inflammatory process.

**Key words:** mechanical ventilation; hyperoxia; morphometric analysis; diaphragm; rats.

Recebido: 17/06/2008 – Revisado: 10/12/2008 – Aceito: 19/05/2009

<sup>1</sup> Curso de Fisioterapia, Universidade Federal de Uberlândia (UFU), Uberlândia (MG), Brasil

<sup>2</sup> Fisioterapeuta

<sup>3</sup> Departamento de Histologia, Universidade Federal de São Paulo (UNIFESP), São Paulo (SP), Brasil

<sup>4</sup> Departamento de Anatomia, UNIFESP

<sup>5</sup> Curso de Fisioterapia, Universidade Federal do Triângulo Mineiro (UFTM), Uberaba (MG), Brasil

Correspondência para: Célia Regina Lopes, Rua Xavantes, 1.056, Apto: 1.503, Bairro Lídice, CEP 38400-082, Uberlândia (MG), Brasil, e-mail: tsila@uol.com.br

## Introdução

A ventilação mecânica (VM) é utilizada clinicamente para o tratamento dos pacientes com incapacidade de manter adequada ventilação alveolar, além de otimizar as trocas gasosas e evitar a fadiga de músculos respiratórios<sup>1</sup>. Entretanto, a VM invasiva associada a altas concentrações de O<sub>2</sub> pode gerar muitas complicações, entre elas: infecção, barotrauma, lesões cardiovasculares, ferimentos traqueais, toxicidade do oxigênio e lesão pulmonar induzida pelo ventilador<sup>2</sup>. Está associada à atrofia diafragmática e ao decréscimo na produção de força específica máxima<sup>3,4</sup>. A maior concentração de oxigênio implica também maior substrato oxidante disponível para as reações deste tipo, com maior formação de radicais livres ativados do oxigênio; também ocorre uma vasoconstrição generalizada, sendo exceção a circulação pulmonar<sup>1</sup>.

Yang et al.<sup>5</sup> e Shanely et al.<sup>6</sup> analisaram os efeitos da modalidade ventilação mandatória controlada (CMV) na massa muscular e na função contrátil do diafragma em ratos ventilados por quatro dias e concluíram que a VM produz remodelação e alterações funcionais no diafragma, o que pode dificultar a descontinuidade do suporte ventilatório. Outro estudo realizado em ratos anestesiados, sob VM em CMV durante dois dias, demonstrou redução na capacidade de geração de força do diafragma em 42%, quando comparados a animais em respiração espontânea<sup>7</sup>. Zergeroglu et al.<sup>8</sup>, em seu estudo experimental, por meio de análise bioquímica, concluíram que ratos intubados e submetidos à VM por 6 e 18 horas apresentaram estresse oxidativo no diafragma. Em contraste, não foram observadas alterações no diafragma de ratos ventilados por três horas. Van Gammeren et al.<sup>3</sup> sugerem que 12 horas de VM têm demonstrado redução de aproximadamente 18% da força de contração diafragmática enquanto que, após 48 horas, há redução de 60% da força. Períodos de aproximadamente 18 horas de VM têm demonstrado promover proteólise, atrofia e injúria oxidativa na fibra muscular diafragmática, semelhante ao que ocorre no sistema locomotor quando permanece imobilizado por muito tempo<sup>9</sup>.

Alguns estudos experimentais têm utilizado a análise morfométrica para avaliar os tecidos biológicos de forma quantitativa após uma intervenção médica e/ou fisioterapêutica<sup>10,11</sup>. Um exemplo é o procedimento de curta duração como a hiper-ventilação e hiperoxigenação, realizado pelos fisioterapeutas, durante a aspiração traqueal de pacientes sob VM. Portanto, existe viabilidade de se estudarem os efeitos da VM de curta duração na morfometria diafragmática de ratos como método de avaliação de um tipo de intervenção frequentemente utilizada em pacientes críticos<sup>12</sup>. Os efeitos da VM na função muscular, avaliada em modelos animais, têm sido descritos na literatura, porém estudos relacionados à curta duração da VM

e sua influência nas alterações morfométricas e microvasculares no músculo diafragma são pouco difundidos.

Baseando-se nos achados descritos acima, este estudo experimental propõe-se a analisar os efeitos agudos da VM com hiperóxia na morfometria do diafragma de ratos com o intuito de fornecer subsídios para melhor interpretação de diferentes condições observadas nos pacientes internados nas Unidades de Terapia Intensiva e, assim, favorecer o estudo de estratégias preventivas e/ou curativas na atuação fisioterapêutica, aplicada aos indivíduos criticamente enfermos.

## Materiais e métodos

### Animais de experimentação

Nove ratos Wistar (400±20 g) foram divididos em duas gaiolas plásticas. Todos os animais possuíam livre acesso à água e ração padrão peletizada e foram submetidos a condições ambientais de luminosidade controlada (alternando ciclo claro e escuro de 12 horas) e temperatura ambiente. O estudo foi conduzido de acordo com o Guia Internacional de Cuidados e Uso de Animais de Laboratório (National Research Council)<sup>13</sup> e teve o protocolo de estudo nº 002/2000, aprovado pelo Comitê de Ética em Pesquisa Animal da Faculdades Metropolitanas Unidas (UniFMU).

Os animais foram divididos randomicamente em dois grupos, sendo eles: o grupo controle (n=4), sendo os ratos anestesiados, traqueostomizados e mantidos em ventilação espontânea, em ar ambiente por 90 minutos e o grupo experimental (n=5), sendo os ratos também anestesiados, traqueostomizados, curarizados e mantidos em VM controlada no ventilador pediátrico modelo Atlanta<sup>®</sup> da marca K. Takakoka<sup>®</sup> por 90 minutos, com os seguintes parâmetros: pico de pressão inspiratória de 15 cmH<sub>2</sub>O, pressão positiva expiratória final de 1 cmH<sub>2</sub>O, frequência respiratória de 60 rpm, fluxo inspiratório de 1 L/min, volume corrente de 1mL/100g e com fração inspirada de O<sub>2</sub> igual a 1,0, por uma hora e meia. Com o objetivo de prevenir hipotermia, todos os animais do estudo foram cobertos e mantidos próximos ao aquecedor durante todo o protocolo. Não ocorreram perdas amostrais.

### Procedimento cirúrgico e experimental

A pesagem do animal foi realizada para calcular a dosagem de anestésico apropriada. Cada animal foi posicionado sobre uma placa de madeira com 90 cm<sup>2</sup> e mantido imobilizado, fixado pelas patas e pelos dentes e anestesiado com aplicação intraperitoneal de 60 mg/kg de thiopental sódico.

Utilizou-se um bisturi com lâmina cirúrgica nº 23 para efetuar a incisão de 3 cm a partir do manúbrio do esterno, a pele foi seccionada e aberto o músculo esterno-hioideo, e posteriormente foi dissecada a traqueia do animal. O dispositivo utilizado como traqueostomia foi fixado com fio de sutura por de baixo da traqueia. Uma incisão parcial foi realizada na traqueia, permitindo a inserção do dispositivo de acesso intravenoso BD Asepto® nº 27 G de 4 cm pela traqueostomia até o nível da Carina, sendo o acesso preso pelo fio supracitado.

O grupo controle permaneceu em ventilação espontânea por 90 minutos, enquanto o grupo experimental era conectado ao ventilador mecânico nos parâmetros anteriormente citados e aplicado intraperitonealmente 0,4 mg/kg de brometo de pancurônio como bloqueador neuromuscular.

Após o período estabelecido, ambos os grupos foram submetidos à toracotomia, inicialmente com um corte entre o manúbrio e processo xifóide, rebatendo a pele do tórax e realizando uma incisão no penúltimo espaço intercostal direito para a retirada de um fragmento diafragmático da região costal direita. Esse fragmento era então posicionado sobre cortiça e imergido em formaldeído a 10%, evitando-se assim a proteólise do diafragma. A eutanásia foi realizada com dose letal via injeção intraperitoneal de pentobarbital sódico (65 mg/Kg) (Cristália - Produtos Químicos e Farmacêuticos Ltda- Campinas-SP).

## Preparação histológica

O processamento histológico e a morfométrica do diafragma foram realizados no Laboratório de Histologia e Morfologia da Universidade Federal de São Paulo (UNIFESP). Os fragmentos foram encaminhados ao serviço, sendo desidratados em concentrações crescentes de álcool etílico, diafanizados pelo xilol e impregnados pela parafina. A inclusão foi realizada de maneira que se pudessem observar, nas lâminas histológicas, os cortes transversais das fibras musculares costais do diafragma. Em seguida, os blocos foram cortados em micrótomo do tipo Minot, ajustado para 5 µm. Os cortes eram colocados em lâminas previamente untadas com albumina e mantidos em estufa regulada à temperatura de 37 °C, durante 24 horas, para secagem e colagem. Uma lâmina de cada animal foi então submetida ao método de coloração pela hematoxilina e eosina (HE) para posterior análise morfométrica.

Para quantificação do diâmetro transversal máximo da célula muscular costal do diafragma, foram utilizadas lâminas coradas pelo HE. Em cada lâmina, foram obtidas 10 imagens por cada corte histológico, sob objetiva de 40 vezes.

Para a obtenção das imagens, foi utilizado um sistema computadorizado, constituído por microscópio de luz modelo Axioskop da Carl Zeiss, com objetiva de 100X, adaptado a

uma câmera de alta resolução (AxioCam MRC da Carl Zeiss) e computador Pentium® 4, com programa AxionVision Rel 4.2 (Carl Zeiss) e monitor de vídeo colorido (Samsung). Para processamento da imagem, foi utilizado o programa IMAGELAB® (SOFTIUM Informática LTDA).

## Análise estatística

Foi utilizado o programa Prizma® (Califórnia, EUA), aplicado o teste *t* de Student não pareado, e considerado o nível de significância igual a 5%, ( $p \leq 0,05$ ) para rejeição da hipótese de nulidade.

## Resultados

Por meio do procedimento morfométrico, foi possível analisar de forma qualitativa as alterações vasculares e o diâmetro transversal das fibras do músculo diafragma tanto sob condições normais como sob a influência da VM. As análises demonstraram que durante 90 minutos de VM não ocorreram sinais indicativos de presença de lesão muscular aguda.

No grupo controle, o músculo diafragmático demonstrou características peculiares de tecido muscular esquelético saudável, apresentando fibras musculares com formato poligonal, citoplasma heterogêneo, núcleos periféricos e organização fascicular (Figura 1A).

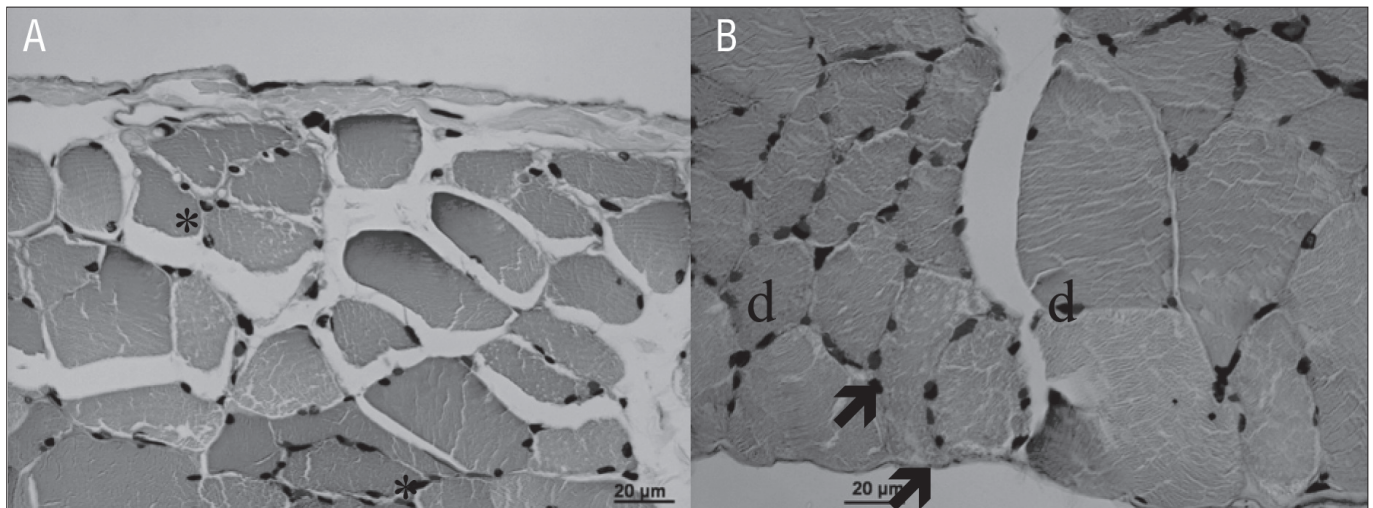
No grupo experimental, o músculo diafragmático demonstrou características similares às do grupo controle, no entanto com fibras musculares de diversos diâmetros e formatos e presença de dilatação dos capilares sanguíneos (Figura 1B).

No grupo controle, o diâmetro transversal máximo das fibras musculares do diafragma foi de  $61,78 \pm 17,79$  µm, enquanto, no grupo experimental, foi de  $70,75 \pm 9,93$  µm. Observou-se uma diferença estatisticamente significante ( $p=0,045$ ) no diâmetro transversal das fibras musculares do grupo experimental quando comparado ao do controle (Figura 2).

## Discussão

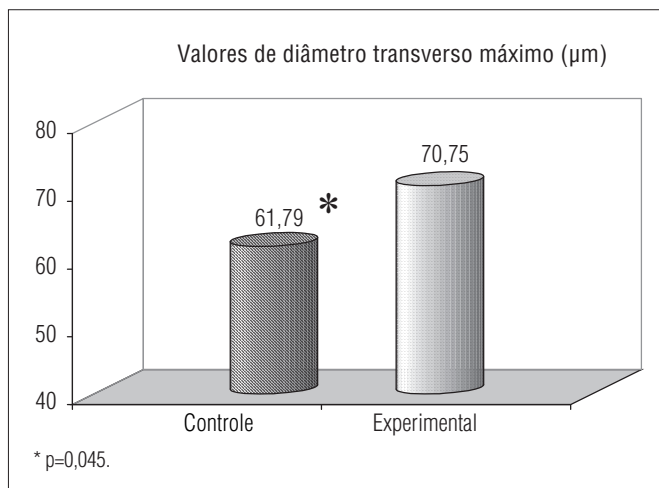
A principal alteração morfológica encontrada quando comparados os grupos controle e experimental foi a presença de dilatação nos capilares que perfundem as células musculares costais do diafragma no grupo submetido à VM de curta duração com hiperóxia associada.

A vasodilatação encontrada no presente estudo pode ser decorrente do acréscimo na produção de radicais livres produzidos durante a VM invasiva e durante a hiperóxia. No estudo de Brancatisano et al.<sup>14</sup>, realizado em cães anestesiados, pôde-se



Grupo controle (A), apresentando fibras musculares com aspecto poligonal e núcleos periféricos (\*); grupo experimental (B) com fibras musculares de aspecto normal, com diferentes diâmetros (d) e dilatação dos capilares sanguíneos (↗). Coloração: HE. Aumento: 40x.

**Figura 1.** Secção transversal do músculo diafragma de ratos.



**Figura 2.** Valores médios do diâmetro transverso máximo (µm) das fibras musculares do diafragma no grupo controle e experimental.

demonstrar que o fluxo sanguíneo do diafragma durante a VM na modalidade CMV foi significativamente reduzido quando comparado com o da ventilação espontânea e que, na região costal do músculo, a topografia do fluxo foi independente da gravidade, sendo essas regiões bem perfundidas independente da posição adotada. Para Gayan-Ramirez e Decramer<sup>15</sup>, duas horas de VM não é suficiente para iniciar uma disfunção contrátil do diafragma ou causar danos à fibra muscular, mas apenas aumentar o infiltrado por neutrófilos e macrófagos, com atividade da mieloperoxidase e edema muscular.

Na morfometria, realizada no presente estudo, foi possível observar aumento significativo no diâmetro transverso da

célula muscular diafragmática no grupo experimental, quando comparado com o grupo controle. Yang et al.<sup>5</sup> observaram, em um estudo com ratos ventilados na modalidade CMV por quatro dias, um decréscimo na massa relativa do diafragma quando comparada com a massa total, com uma redução não seletiva na área transversa da fibra muscular para todos os tipos de fibras musculares.

A VM prolongada pode causar atrofia muscular e diminuição da força muscular máxima do diafragma, com decréscimo da proteína miofibrilar e diminuição da seção transversa de todos os tipos de fibras musculares. A presença de oxidação das proteínas e peroxidação lipídica aumenta a atividade de proteases e o estresse oxidativo do diafragma. Assim, a redução da função diafragmática é tempo-dependente do uso da ventilação controlada<sup>6</sup>. Sassoon et al.<sup>7</sup> também realizaram um estudo *in vivo* e *in vitro* em que analisaram as propriedades morfológicas e características contráteis do diafragma de coelhos, sendo os mesmos ventilados na modalidade CMV por um e três dias, e observaram que a inatividade do diafragma na modalidade CMV compromete a força do diafragma, produzindo a destruição das miofibrilas.

Neste estudo, não foi observado qualquer sinal referente à lesão do músculo diafragma, apesar de outros estudos que utilizaram curtos períodos de VM (até 18 horas) terem demonstrado a ocorrência de proteólise<sup>15</sup>, atrofia<sup>16</sup> e lesão oxidativa das fibras musculares do diafragma<sup>8</sup>. Esses estudos indicam que a VM controlada resulta em rápida atrofia diafragmática e disfunção contrátil em experimentações com animais<sup>17</sup>. Em contrapartida, Decramer e Gayan-Ramirez<sup>12</sup> demonstraram



que 24 horas de VM não é suficiente para produzir lesão das membranas das fibras musculares ou induzir resposta inflamatória. Powers et al.<sup>1</sup> relatam que a ventilação a curto prazo altera a função contrátil diafragmática, sendo diretamente proporcional ao tempo de permanência na VM. A VM induz à disfunção contrátil diafragmática, porém não há dano à membrana ou processo inflamatório, mas pode apresentar significativo infiltrado de neutrófilos e edema<sup>3</sup>.

O aumento do diâmetro transversal, encontrado neste estudo, não representa uma hipertrofia da célula muscular do diafragma. O músculo estava inativo e sem ação da acetilcolina pelo uso de bloqueador neuromuscular, podendo representar apenas um retardo no retorno do potencial de membrana à linha base, como visto no estudo de Lawler, Hu e Barnes<sup>18</sup>, em que foi possível observar uma alteração na fase de relaxamento em um grupo de fibras diafragmáticas, e as mesmas encontraram-se contratadas por uma alta concentração de potássio (K<sup>+</sup>) e expostas a concentrações de espécies reativas de oxigênio.

Foi possível observar no grupo estudado que, durante a VM invasiva de curta duração, com elevadas frações inspiradas de oxigênio, ocorrem alterações morfoestruturais da célula muscular do diafragma; essas alterações podem contribuir para a disfunção diafragmática induzida pelo ventilador<sup>19</sup>, provavelmente sendo responsável pela dificuldade de desmame em pacientes que permanecem em CMV e com maiores frações inspiradas de oxigênio.

Gayan-Ramirez e Decramer<sup>15</sup> demonstraram alterações intrínsecas na miofibrila diafragmática, as quais estão relacionadas a mudanças no tamanho da fibra muscular, comprimento do sarcômero, massa e metabolismo muscular, que envolvem os efeitos da VM no diafragma. Esses efeitos produzidos são multifatoriais, primeiro porque, durante a VM controlada, a atividade elétrica do diafragma está ausente. Segundo, o ritmo passivo de encurtamento pode ter um efeito negativo no músculo e ser causa de injúria da fibra ou de adaptação do fenótipo do músculo. Terceiro, como a VM é utilizada para reduzir o

trabalho do diafragma, essa é uma causa de descondição muscular por si só.

Segundo Oliveira et al.<sup>20</sup>, houve aumento dos mediadores inflamatórios analisados após 60, 120 e 180 minutos do momento da injúria pulmonar produzida com ácido hidroclorídrico em ratos submetidos à VM, o que demonstra uma resposta precoce pró-inflamatória que tem sido demonstrada na patogênese de muitos modelos que são neutrófilos mediados.

Na avaliação experimental dos efeitos agudos da VM com hiperóxia no diafragma de ratos, observou-se aumento da vascularização tecidual e variação do diâmetro transversal muscular. No entanto, neste estudo, a duração da VM pode não ter sido suficiente para induzir uma resposta inflamatória; maiores períodos de ventilação poderiam demonstrar maior extensão de atrofia diafragmática e incrementar o risco de injúria diafragmática induzida pelo ventilador ou pela alta concentração de oxigênio.

## Conclusões

A VM de curta duração com elevada concentração de O<sub>2</sub> produziu marcantes alterações microvasculares e musculares, podendo refletir o início do processo inflamatório. Essas alterações podem apresentar relevância clínica na abordagem dos pacientes críticos.

## Agradecimentos

Agradecemos à equipe técnica do Laboratório Experimental e à coordenação do curso de Fisioterapia do UniFMU; à equipe técnica do Laboratório de Histologia e Morfologia da UNIFESP; ao Marcelo Costa, representante da K. Takakoka®, pela parceria nos equipamentos de assistência ventilatória para a pesquisa; ao companheirismo de todos em prol deste estudo.

## Referências bibliográficas

1. Powers SK, Shanely RA, Coombes JS, Koesterer TJ, Mackenzie M, Gammeren D, et al. Mechanical ventilation results in progressive contractile dysfunction in the diaphragm. *J Appl Physiol*. 2002;92(5):1851-8.
2. Vassilakopoulos T, Petrof JB. Ventilator-induced diaphragmatic dysfunction. *Am J Respir Crit Care Med*. 2004;169(3):336-41.
3. Van Gammeren D, Falk DJ, DeRuisseau KC, Sellman JE, Decramer M, Powers SK. Reloading the diaphragm following mechanical ventilation does not promote injury. *Chest*. 2005;127(6):2204-10.
4. Rácz GZ, Gayan-Ramirez G, Testelmans D, Cadot P, DePaepe K, Zador E, et al. Early changes in rat diaphragm biology with mechanical ventilation. *Am J Respir Crit Care Med*. 2003;168(3):297-304.
5. Yang L, Luo J, Bourdon J, Lin MC, Gottfried SB, Petrof BJ. Controlled mechanical ventilation leads to remodeling of the rat diaphragm. *Am J Respir Crit Care Med*. 2002;166(8):1135-40.
6. Shanely RA, Van Gammeren D, Deruisseau KC, Zergeroglu AM, McKenzie ML, Yarasheski KF, et al. Mechanical ventilation depresses protein synthesis in the rat diaphragm. *Am J Respir Crit Care Med*. 2004;170(9):994-9.

7. Sassoon CS, Caiozzo VJ, Manka A, Sieck GC. Altered diaphragm contractile properties with controlled mechanical ventilation. *J Appl Physiol.* 2002;92(6):2585-95.
8. Zergeroglu M, McKenzie MJ, Shanely RA, Gammeren D, DeRuisseau KC, Powers S. Mechanical ventilation-induced oxidative stress in the diaphragm. *J Appl Physiol.* 2003;95(3):1116-24.
9. Supinski G. Free radical induced respiratory muscle dysfunction. *Mol Cell Biochem.* 1998;179(1-2):99-110.
10. Fernandes KCBG, Polacow MLO, Guirro RRJ, Campos GER, Somazz MC, Pinto VF, et al. Análise morfométrica dos tecidos musculares e conjuntivo após desnervação e estimulação elétrica de baixa frequência. *Rev Bras Fisioter.* 2005;9(2):235-41.
11. Oliveira NML, Rainero EP, Salvini TF. Three intermittent sessions of cryotherapy reduce the secondary muscle injury in skeletal muscle of rat. *J Sports Sci Med.* 2006;5:228-34.
12. Decramer M, Gayan-Ramirez G. Ventilator-induced diaphragmatic dysfunction: toward a better treatment? *Am J Respir Crit Care Med.* 2004;170(11):1141-2.
13. Institute of Laboratory Animal Research, Commission on Life Sciences, National Research Council. Guide for the care and use of laboratory animals. Washington: National Academy Press; 1996.
14. Brancatisano A, Amis TC, Tully A, Kelly WT, Engel LA. Regional distribution of blood flow within the diaphragm. *J Appl Physiol.* 1991;71(2):583-9.
15. Gayan-Ramirez G, Decramer M. Effects of mechanical ventilation on diaphragm function and biology. *Eur Respir J.* 2002;20(6):1579-86.
16. Shanely RA, Coombes JS, Zergeroglu AM, Webb AI, Powers SK. Short-duration mechanical ventilation enhances diaphragmatic fatigue resistance but impairs force production. *Chest.* 2003;123(1):195-201.
17. Bernard N, Matecki S, Py G, Lopez S, Mercier J, Capdevila X. Effects of prolonged mechanical ventilation on respiratory muscle ultrastructure and mitochondrial respiration in rabbits. *Intensive Care Med.* 2003;29(1):111-8.
18. Lawler JM, Hu Z, Barnes WS. Effect of reactive oxygen species on K<sup>+</sup> contractures in the rat diaphragm. *J Appl Physiol.* 1998;84(3):948-53.
19. Jubran A. Critical illness and mechanical ventilation: effects on the diaphragm. *Respir Care.* 2006;51(9):1054-64.
20. Oliveira WR, Silva I, Simões RS, Fuchs LF, Oliveira-Filho RM, Oliveira-Junior IS. Effects of prone and supine position on oxygenation and inflammatory mediator in a hydrochloric acid-induced lung dysfunction in rats. *Acta Cir Bras.* 2008;23(5):451-5.