

# AÇÃO DO LICOPENO NOS MÚSCULOS ESQUELÉTICO E CARDÍACO SOB ESTRESSE OXIDATIVO POR EXERCÍCIOS



ARTIGO ORIGINAL

ACTION OF LYCOPENE ON THE CARDIAC AND SKELETAL MUSCLES UNDER OXIDATIVE STRESS BY EXERCISES

ACCIÓN DEL LICOPENO EN LOS MÚSCULOS CARDÍACO Y ESQUELÉTICO BAJO ESTRÉS OXIDATIVO POR EJERCICIOS

Karina Simões<sup>1</sup> (Bióloga)  
Rodrigo Ferro Magosso<sup>2</sup>  
(Educador Físico)  
Cristiani Gomes Lagoeiro<sup>2</sup>  
(Educadora Física)  
Vanessa Teixeira Castellan<sup>2</sup>  
(Educadora Física)  
Natália Santanielo Silva<sup>2</sup>  
(Educadora Física)  
Bruno Ferraresi Scrivante<sup>2</sup>  
(Educador Físico)  
Gabriel Qualhato<sup>1</sup> (Biólogo)  
Augusto César Ribeiro Figueiredo<sup>1</sup>  
(Cirurgião Dentista)  
Edson José Benetti<sup>1</sup> (Biólogo)  
Ana Cristina Silva Rebelo<sup>1</sup>  
(Fisioterapeuta)

1. Instituto de Ciências Biológicas,  
Departamento de Morfologia da  
Universidade Federal de Goiás,  
Goiânia, GO, Brasil.  
2. Centro Universitário de Rio  
Preto da Universidade (UNIRP),  
São José do Rio Preto, SP, Brasil.

## Correspondência:

Universidade Federal de Goiás,  
Instituto de Ciências Biológicas 3,  
Campus Samambaia (Campus II),  
Bairro Itatiaia, Goiânia, GO, Brasil,  
74001-970, Caixa Postal: 131.  
simoesk@ufg.br

## RESUMO

**Introdução:** Os radicais livres produzidos durante os exercícios podem exceder o sistema de defesa antioxidante, provocando danos oxidativos de biomoléculas específicas. As lesões causadas pelos radicais livres nas células podem ser prevenidas ou reduzidas por meio da atividade de antioxidantes naturais, sendo estes encontrados em muitos alimentos. O licopeno é um dos mais potentes carotenoides com ação antioxidante, sendo utilizado na prevenção da carcinogênese e aterogênese por proteger moléculas como lipídios, lipoproteínas de baixa densidade (LDL), proteínas e DNA. **Objetivo:** Investigar a atuação do licopeno a uma possível ação protetora das fibras musculares cardíacas e esqueléticas contra o estresse oxidativo, durante a atividade física exaustiva, a qual provocaria alterações morfológicas nesses tecidos. **Método:** Na realização dos experimentos foram utilizados 32 ratos machos adultos divididos em quatro grupos, sendo dois grupos controles e dois grupos treinados sem e com suplementação de licopeno (6 mg por animal). Os animais dos grupos treinados foram submetidos a 42 sessões de natação por nove semanas, com sessões diárias de natação, cinco dias por semana, com sobrecarga produzida pelo aumento do tempo de treinamento. A avaliação morfológica foi realizada por meio de lâminas histológicas dos tecidos cardíaco e muscular esquelético. **Resultados:** Modificações teciduais cardíacas e musculares esqueléticas no grupo treinado sem suplementação com licopeno foram observadas, sendo que o grupo treinado suplementado apresentou aspecto morfológico normal. Nos grupos sedentários controle suplementado e não suplementado não houve alteração em relação às características histológicas dos tecidos. **Conclusão:** Podemos afirmar que o licopeno exerceu um efeito protetor nos músculos cardíaco e esquelético contra o estresse oxidativo, induzido por exercícios exaustivos, além de promover uma neovascularização do tecido cardíaco, podendo ser utilizado com eficiência por atletas e praticantes de atividade física.

**Palavras-chave:** antioxidantes, natação exaustiva, radicais livres.

## ABSTRACT

**Introduction:** Free radicals produced during exercise may exceed the antioxidant defense system, causing oxidative damage to specific biomolecules. The lesions caused by free radicals in cells can be prevented or reduced by natural antioxidants, which are found in many foods. Lycopene is one of the most potent carotenoids with antioxidant properties, and it is used to prevent carcinogenesis and atherogenesis, as it protects molecules such as lipids, low-density lipoproteins (LDL), proteins and DNA. **Objective:** To investigate the role of lycopene as a potential protector of cardiac and skeletal muscle fibers against oxidative stress during strenuous exercise, which would cause morphological changes in these tissues. **Methods:** The experiments consisted of 32 adult male rats divided into four groups: two control groups and two trained groups with and without lycopene supplementation (6 mg per animal). The animals of the trained groups were subjected to 42 swimming sessions over a nine-week period, involving daily swimming sessions, five days a week, with overload produced by increasing the training time. The morphological analysis was performed using histological slides of cardiac and skeletal muscle tissues. **Results:** Modifications were observed in cardiac and skeletal muscle tissue in the trained group that did not receive lycopene supplementation, while the trained group supplemented with lycopene showed muscle tissue with a normal morphological appearance. The tissues of both supplemented and non supplemented sedentary control groups showed no change in their histological characteristics. **Conclusion:** It can be stated that lycopene exerted a protective effect on cardiac and skeletal muscles against oxidative stress induced by strenuous exercise, besides promoting cardiac neovascularization, and can be used efficiently by athletes and physically active individuals.

**Keywords:** antioxidants, exhaustive swimming, free radicals.

## RESUMEN

**Introducción:** Los radicales libres producidos durante los ejercicios pueden exceder el sistema de defensa antioxidante, provocando daños oxidativos de biomoléculas específicas. Las lesiones causadas por los radicales libres en las células pueden ser prevenidas o reducidas por medio de la actividad de antioxidantes naturales, siendo éstos encon-

*trados en muchos alimentos. El licopeno es uno de los más potentes carotenoides con acción antioxidante, siendo utilizado en la prevención de la carcinogénesis y aterogénesis por proteger moléculas como lípidos, lipoproteínas de baja densidad (LDL), proteínas y DNA. Objetivo: Investigar la actuación del licopeno a una posible acción protectora de las fibras musculares cardíacas y esqueléticas contra el estrés oxidativo, durante la actividad física exhaustiva, la cual provocaría alteraciones morfológicas en esos tejidos. Métodos: En la realización de los experimentos fueron utilizados 32 ratones machos adultos divididos en cuatro grupos, siendo dos grupos controles y dos grupos entrenados sin y con suplementación de licopeno (6 mg por animal). Los animales de los grupos entrenados fueron sometidos a 42 sesiones de natación por nueve semanas, con sesiones diarias de natación, cinco días por semana, con sobrecarga producida por el aumento del tiempo de entrenamiento. La evaluación morfológica fue realizada por medio de láminas histológicas de los tejidos cardíaco y muscular esquelético. Resultados: Fueron observadas modificaciones tisulares cardíacas y musculares esqueléticas en el grupo entrenado sin suplementación con licopeno, siendo que el grupo entrenado suplementado presentó aspecto morfológico normal. En los grupos sedentarios control suplementado y no suplementado no hubo alteración en relación a las características histológicas de los tejidos. Conclusión: Podemos afirmar que el licopeno ejerció un efecto protector en los músculos cardíaco y esquelético contra el estrés oxidativo, inducido por ejercicios exhaustivos, además de promover una neovascularización del tejido cardíaco, pudiendo ser utilizado con eficiencia por atletas y practicantes de actividad física.*

**Palabras clave:** antioxidantes, ejercicio, radicales libres.

DOI: <http://dx.doi.org/10.1590/1517-86922014200201518>

Artigo recebido em 06/11/2012, aprovado em 26/11/2013.

## INTRODUÇÃO

Atividade física exhaustiva induz à injúria e perda de proteínas musculares e dor muscular. O mecanismo que provoca os danos musculares, após essa intensa atividade, sugere que estes sejam devidos a uma reação inflamatória induzida pela infiltração de fagócitos, estimulada pelo estresse mecânico; um aumento da concentração intracelular de cálcio e estresse oxidativo. Sabe-se que durante a execução dos exercícios físicos há intensa produção de radicais livres, mas este mecanismo ainda está pouco elucidado<sup>1</sup>.

O estresse oxidativo é uma condição de desbalanço existente entre a produção de radicais livres e o sistema de defesa antioxidante, o que estimula a expressão destes radicais<sup>1</sup>. As principais fontes de radicais livres são as organelas citoplasmáticas que metabolizam o oxigênio, o nitrogênio e o cloro, gerando grande quantidade de metabólitos. A produção excessiva de radicais livres pode conduzir a diversas formas de dano celular e sua cronicidade pode estar envolvida com a etiogênese ou com o desenvolvimento de numerosas doenças<sup>2</sup>.

Atualmente sabe-se que tanto os exercícios aeróbios quanto os anaeróbios aumentam a produção de radicais livres, os quais resultam ou não em estresse oxidativo agudo. Os radicais livres produzidos durante os exercícios podem exceder o sistema de defesa antioxidante, provocando danos oxidativos de biomoléculas específicas. Diferentes protocolos de exercícios induzem a vários níveis de produção de radicais livres, dependentes da intensidade e duração dos treinos. Em exercícios de baixa intensidade e duração o sistema de defesa antioxidante age impedindo o estresse oxidativo celular. Já em treinamentos de grande intensidade e duração este mecanismo não é suficiente<sup>1</sup>, sendo necessária a suplementação com antioxidantes exógenos<sup>3</sup>.

O tecido muscular cardíaco encontra-se sujeito a um vasto conjunto de situações perturbadoras da sua homeostasia, entre as quais o exercício físico. Se, por um lado, o exercício parece apresentar-se como uma atividade recomendada do ponto de vista da saúde, constitui-se, por outro lado, como uma agressão orgânica favorável à produção acrescida de espécies reativas de oxigênio (ERO). Associadas a mecanismos fundamentais no metabolismo celular, estas ERO têm sido, igualmente, relacionadas com a etiologia e fisiopatologia de algumas patologias cardíacas. O tecido muscular cardíaco possui taxa metabólica oxidativa elevada e atividade das principais enzimas antioxidante relativamente baixa, o que parece torná-lo susceptível a fenômenos de lesão tecidual por estresse oxidativo após um período de exercício agudo<sup>4</sup>.

A produção de radicais livres é necessária para a atividade contrátil normal do músculo esquelético<sup>5</sup> e o treinamento físico é conhecido como indutor da ação de enzimas antioxidativas<sup>6</sup>. A geração desses pelos miócitos é potencialmente importante, pois parece ter um papel significativo na sinalização de moléculas, modulando alguns sistemas regulatórios envolvidos no desempenho do musculoesquelético<sup>5</sup>. Há também efeitos do sistema imunológico que são considerados positivos<sup>7</sup>. Entretanto, em exercícios intensivos ou prolongados, a elevada quantidade de radicais livres ultrapassa a capacidade do sistema antioxidante endógeno<sup>8</sup>.

As lesões causadas pelos radicais livres nas células podem ser prevenidas ou reduzidas por meio da atividade de antioxidantes, sendo estes encontrados em muitos alimentos<sup>9</sup>. Antioxidantes são definidos como substâncias que presentes em baixas concentrações comparadas a um substrato oxidável, atrasam ou previnem a oxidação deste substrato<sup>10</sup>.

Os antioxidantes podem agir diretamente na neutralização da ação dos radicais livres ou participar indiretamente de sistemas enzimáticos com essa função. Dentre os antioxidantes estão a vitamina C, a glutatona, o ácido úrico, a vitamina E e os carotenóides<sup>2</sup>.

O licopeno é um dos mais potentes carotenóides com ação antioxidante, sendo utilizado na prevenção da carcinogênese e aterogênese por proteger moléculas como lipídios, lipoproteínas de baixa densidade (LDL), proteínas e DNA<sup>11</sup>. É o carotenóide predominante no plasma e nos tecidos humanos, sendo encontrado em um número limitado de alimentos de cor vermelha, como tomates e seus produtos, goiaba, melancia, mamão e pitanga<sup>2</sup>.

Baseado na importância do licopeno como agente antioxidante, o objetivo deste trabalho foi investigar a atuação do licopeno a uma possível ação protetora das fibras musculares cardíacas e esqueléticas contra o estresse oxidativo, durante a atividade física exhaustiva, a qual provocaria alterações morfológicas nesses tecidos. Estudos já provaram que outras substâncias antioxidantes, como as vitaminas C e E, previnem danos celulares pela atuação de radicais livres nos tecidos musculares, durante e após exercícios físicos. Entretanto, foi comprovada a sua atuação do licopeno na redução de alguns tipos de câncer e doenças cardiovasculares, mas nenhum dado consistente foi encontrado sobre uma possível atuação protetora desse antioxidante na integridade morfológica dos tecidos cardíaco e esquelético, durante exercícios exaustivos.

## MATERIAIS E MÉTODO

Na realização dos experimentos foram utilizados 32 ratos machos adultos da linhagem Wistar (*Rattus norvegicus*), com peso entre 250 a 280g, mantidos em gaiolas plásticas coletivas com quatro animais cada. Os animais permaneceram no Biotério, com temperatura média de 22°C, fotoperíodo de 12 horas claro/12 horas escuro, sendo alimentados com ração Purina® para roedores e água *ad libitum*.

No experimento os ratos foram divididos em quatro grupos, com oito animais cada denominados: grupo sedentário controle; grupo treinado controle; grupo sedentário suplementado com licopeno; grupo treinado suplementado com licopeno.

Para a suplementação foi utilizado extrato puro de licopeno em pó na dosagem de seis miligramas por animal<sup>12</sup>, diluído em óleo mineral, ministrado por gavagem diariamente através de cânula gástrica, cinco vezes por semana às 14 horas.

Os procedimentos experimentais foram realizados em conformidade com o Comitê de Ética em Experimentação Animal, do Centro Universitário de Araraquara (UNIARA, Processo nº 924/09).

### Protocolo de Treinamento

Os animais dos grupos treinados foram submetidos a 42 sessões de natação por nove semanas, de segunda à sexta-feira, entre 14h30min e 17h30min, em um tanque medindo 100 cm x 50 cm x 60 cm e profundidade de 40 cm, com água a 30°C.

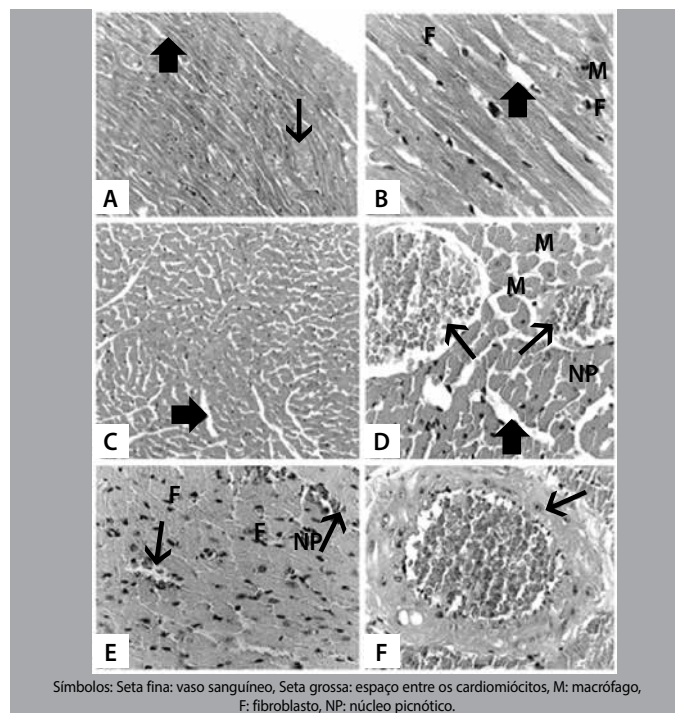
O programa de treinamento consistiu de sessões diárias de natação, cinco dias por semana, com sobrecarga produzida pelo aumento do tempo de treinamento<sup>13</sup>. Na primeira semana para adaptação ao treino, os animais nadaram 10, 20, 30, 40, 50 minutos por dia. Na segunda semana 50 minutos (segunda e terça) e 60 minutos (quarta a sexta-feira). Na terceira semana o tempo foi de 60 minutos (segunda e terça) e 70 minutos (quarta a sexta). Esse tempo foi mantido até a sexta semana. Na sétima semana de treinamento os animais nadaram 90 minutos/dia (quarta a sexta) e 70 minutos/dia nos outros. Na oitava e nona semanas os animais se exercitaram 120 minutos (quinta e sexta) e 90 minutos (segunda a quarta).

Os animais foram eutanasiados após a última sessão de treinamento por saturação anestésica com injeção intraperitoneal de Tiopental (20 mg/100 g peso corporal). Fragmentos longitudinais e transversais de dois centímetros foram retirados para a análise morfológica do ventrículo esquerdo cardíaco, do terço médio do músculo sóleo e do músculo tibial anterior do membro pélvico fixados em formol tamponado a 10%. Após 24 horas de fixação os tecidos lavados em água corrente por 12 horas foram submetidos à inclusão em parafina. Cortes histológicos de cinco micrômetros de espessura corados com Hematoxilina-eosina e Tricrômio de Masson foram fotografados no Fotomicroscópio Olympus BX-51 (Olympus, Japão).

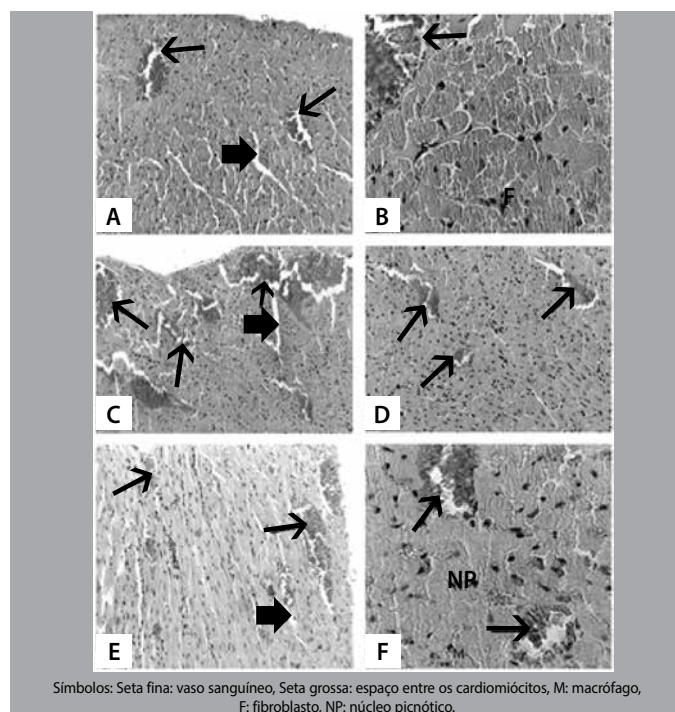
## RESULTADOS

Modificações teciduais cardíacas no grupo treinado sem suplementação com licopeno foram observadas como: núcleos picnóticos e centrais (figura 1 D e E), desenvolvido interstício com presença notória de macrófagos (figura 1 B e D), acentuado espaçamento entre os cardiomiócitos (figura 1 A, B, C, D) e reduzida vascularização entre as fibras cardíacas (figura 1 A, D, E, F). O grupo treinado suplementado apresentou aspecto morfológico normal, com cardiomiócitos agrupados (figura 2 C, D, E, F), pouco interstício, raros núcleos picnóticos (Figura 2 F). Pode-se notar um significativo aumento na vascularização do miocárdio (figura 2 A, B, C, D, E, F) no grupo treinado e suplementado com licopeno, comparado ao grupo sedentário suplementado com licopeno. Nos grupos sedentários controle suplementado (figura 2 A, B) e não suplementado (figura 1 A, B) não houve alteração em relação às características histológicas dos tecidos.

Em relação aos músculos esqueléticos sóleo e tibial anterior foram constatadas alterações teciduais no grupo treinado sem suplementação de licopeno como: hipertrofia de fibras musculares, aumento de macrófagos, arredondamento de fibras musculares e aumento do tecido endomysial (Figura 3 A, B). Já o grupo treinado com suplementação de licopeno (Figura 3 C, D) apresentou aspecto morfológico normal com as fibras em formato poligonal, núcleos periféricos e padrão fascicular, com discreto aumento do endomísio e redução celular intersticial. Nos grupos sedentários controle suplementado e não suplementado não houve alteração em relação às características histológicas dos tecidos.

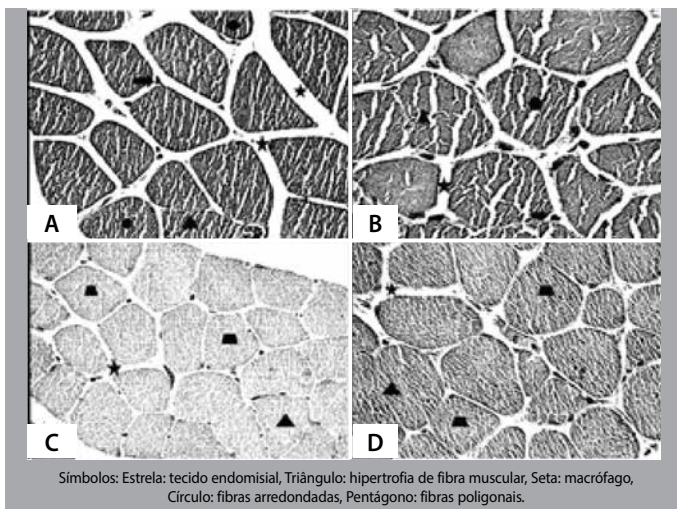


**Figura 1.** A) (200X) e B) (400X) grupo controle sedentário; C) (200X); D, E, F) (400X) grupo treinado sem suplementação.



**Figura 2.** A) (100X) e B) (400X) grupo controle sedentário com suplementação; C) (100X); D, E, F) (D, E = 200X; F = 400X): grupo treinado suplementado.





**Figura 3.** A) (200X) músculo gastrocnêmio e B) (400X) músculo tibial anterior exercitado sem suplementação de licopeno; C) (200X) músculo gastrocnêmio e D) (200X) músculo tibial anterior exercitado com suplementação de licopeno.

## DISCUSSÃO

Organismos aeróbios produzem radicais livres como consequência do metabolismo de oxigênio, e, obviamente, exercícios físicos provocam um aumento na utilização de oxigênio pela mitocôndria, resultando em elevação na produção desses radicais. Aproximadamente 2 a 5% do oxigênio consumido ( $VO_2$ ) durante o metabolismo mitocondrial normal em organismos aeróbios pode ser convertido em radicais livres e seus produtos<sup>14</sup>.

Estudos recentes sugerem que agentes estressores do metabolismo, como exercícios físicos aumentam a geração de radicais livres, ocorrendo a elevação da produção de enzimas antioxidantes como a GPx, CAT e a SOD, que previnem os efeitos tóxicos celulares induzidos pelo estresse oxidativo. O balanço entre antioxidantes e produção de radicais livres produz um efeito protetor no ambiente celular<sup>15</sup>.

Vários trabalhos mostram a relação entre o aumento no consumo de alimentos ricos em carotenoides, principalmente o tomate, e a diminuição no risco de várias doenças. Os carotenoides sequestram o oxigênio singlete, removem os radicais peroxila, modulam o metabolismo carcinogênico, inibem a proliferação celular, estimulam a comunicação entre células (junções *gap*), e elevam a resposta imune. Testes *in vitro* e *in vivo* sugerem que os carotenóides são excelentes antioxidantes, sequestrando e inativando os radicais livres<sup>16</sup>.

Os carotenoides, juntamente com as vitaminas, são as substâncias mais investigadas como agentes quimiopreventivos, funcionando como antioxidantes em sistemas biológicos. O licopeno aparece atualmente como um dos mais potentes antioxidantes, sendo sugerido na prevenção da carcinogênese e aterogênese por proteger moléculas como lipídios, lipoproteínas de baixa densidade (LDL), proteínas e DNA<sup>11</sup>, mas nenhum resultado foi encontrado relacionando um possível efeito do licopeno na proteção de tecidos sob estresse oxidativo.

O licopeno é um carotenóide sem a atividade pró-vitamina A, lipossolúvel, composto por onze ligações conjugadas e duas ligações duplas não conjugadas. Este é tido como o carotenóide que possui a maior capacidade sequestrante do oxigênio singlete, possivelmente devido à presença das duas ligações duplas não conjugadas, o que lhe confere maior reatividade<sup>17</sup>.

A quantidade sugerida de ingestão de licopeno varia de 4 a 35mg/dia. Estudos mostram que existem vários fatores que podem interferir na biodisponibilidade do licopeno, tais como absorção intestinal, quantidade de licopeno no alimento fonte, formas de apresentação

(isômeros e sintéticos), presença da matriz alimentar, presença de outros nutrientes na refeição (como gordura, fibra, outros carotenóides, entre outros), ingestão de drogas, processamento do alimento, além da individualidade biológica e do estado nutricional do indivíduo<sup>12</sup>.

A gordura dietética parece influenciar na absorção do licopeno. Para que o carotenóide seja absorvido, é necessário que ele seja incorporado às micelas, e a formação delas é dependente da presença de gordura no intestino. Assim sendo, a ingestão de gordura juntamente com o carotenóide, é considerada crucial para que haja estímulo da produção de bile<sup>12</sup>. Além disso, todas as formas de licopeno são regularmente solúveis em água, mas devido à sua estrutura química, é um componente não polar, que dissolve muito melhor em óleo<sup>18</sup>, como utilizado em nossa metodologia.

Experimento bioquímico realizado com ratos suplementados com licopeno<sup>19</sup> mostrou que após exercícios exaustivos houve aumento significativo das enzimas xantina oxidase muscular e plasmática e mieloperoxidase muscular que agem provocando o estresse oxidativo. Os autores concluíram que o licopeno protegeu o tecido muscular contra o estresse oxidativo, diminuindo as atividades destas enzimas, porém não foram realizadas observações morfológicas da integridade desse tecido.

Experimento foi realizado para investigar o efeito da associação de diferentes frequências de programas de natação nas características do músculo tibial anterior de ratos<sup>20</sup>. Os autores concluíram que exercícios de natação exaustivos provocaram diferentes tipos de lesões morfológicas nas fibras deste músculo como: *splitting* com alguns mionúcleos internos, atrofias de algumas fibras devido à desnervação, modulação e hipertrofia de fibras musculares, variações em seus diâmetros, citoplasmas com hipercontração e acentuado polimorfismo; algumas dessas alterações também foram observadas nos músculos sóleo e tibial anterior em nosso treinamento.

Alterações histológicas, histoquímicas e morfométricas foram produzidas nas fibras musculares no m. sóleo de ratos, exercitados com natação exaustiva<sup>13</sup>. Estes observaram um acentuado processo de fagocitose, arredondamento e hialinização das fibras musculares, sinais de degeneração muscular, aumento no diâmetro das fibras e do endomísio e aumento da atividade enzimática oxidativa.

Em nossas observações, o padrão histológico dos musculosesqueléticos observado nos animais treinados que receberam suplementação com licopeno foi notadamente diferente. Nos animais treinados e suplementados, ao contrário do observado no grupo treinado sem suplementação, as fibras musculares apresentaram aspectos morfológicos normais, com núcleos periféricos, fibras poligonais com padrão fascicular e um discreto aumento endomysial, no qual podemos inferir o efeito protetor das fibras esqueléticas produzido pela atuação do licopeno.

Existem evidências diretas de que o exercício agudo pode induzir aumentos na formação de radicais livres no miocárdio, o que pode ser confirmado por estudo<sup>15</sup>, o qual verificou um aumento dos níveis cardíacos do radical hidroxila (OH). O incremento da taxa metabólica tecidual constitui-se, naturalmente, como uma forte agressão para o tecido muscular cardíaco.

Estudos<sup>21</sup> verificaram em ratos uma elevação nos níveis dos marcadores cardíacos de peroxidação lipídica após a realização de um período de natação até exaustão, com uma carga correspondente a 2% do peso dos animais. De fato, o referido exercício induziu um aumento dos produtos da peroxidação lipídica do miocárdio, malondialdeído e hidroperóxidos, suportando a hipótese de que ele aumenta o estresse oxidativo e este, por sua vez, induz lesões estruturais nos cardiomiócitos. Neste estudo, ficou evidente uma diminuição da integridade das membranas plasmática e do retículo sarcoplasmático após o exercício.

Vários experimentos comprovaram a eficiência do licopeno: na redução significativa de tumores da próstata<sup>22</sup>, no risco de câncer pancreático<sup>23</sup>, prevenção de tumores de mama<sup>24</sup>, redução do tamanho da próstata em hiperplasias benignas<sup>25</sup>, redução no risco de desenvolvimento de doenças coronarianas<sup>26</sup>, no controle significativo de dislipidemias<sup>27</sup> e na redução da indução de crises asmáticas<sup>28</sup>.

Experimentos mostraram a eficiência do antioxidante ácido ascórbico como um potente suplemento que aumenta a sobrevivência dos cardiomiócitos e promove a neovascularização cardíaca<sup>29</sup>. Estudos<sup>30</sup> comprovaram o efeito protetor do licopeno no tecido cardíaco em situação de isquemia e reperfusão, reduzindo a injúria miocárdial.

## CONCLUSÃO

Em relação aos nossos resultados, podemos afirmar que o licopeno exerceu um efeito protetor nos músculos cardíaco e esquelético contra o estresse oxidativo induzido por exercícios exaustivos, além de promover uma neovascularização do tecido cardíaco observada no grupo treinado com suplementação do antioxidante, podendo ser utilizado com eficiência por atletas e praticantes de atividade física.

---

Todos os autores declararam não haver qualquer potencial conflito de interesses referente a este artigo.

---

## REFERÊNCIAS

- Wellman KF, Bloomer RJ. Acute exercise and oxidative stress: a 30 year history. *Dyn Med*. 2009;8:1-25.
- Shami NJE, Moreira EAM. Licopeno como agente antioxidante. *Rev Nutr*. 2004; 17:227-36.
- Watson TA, Callister R, Taylor RD, Sibbritt DW, MacDonald-Wicks LK, Garq ML. Antioxidant restriction and oxidative stress in short duration exhaustive exercise. *Med Sci Sports Exerc*. 2005;37:63-71.
- Ascensão A, Magalhães J, Soares J, Oliveira J, Duarte JA. Exercício e Stress Oxidativo Cardíaco. *Rev Port Cardiol*. 2003;22:651-78.
- Lecarpentier Y. Physiological role of free radicals in skeletal muscles. *J Appl Physiol* 2007; 103: 1917-18.
- Ferreira F, Ferreira R, Duarte JA. Stress oxidativo e dano oxidativo muscular esquelético: influência do exercício agudo inabitual e do treino físico. *Rev Port Cien Desp* 2007; 7: 257-275.
- Cruzat VF, Rogero MM, Borges MC, Tirapegui J. Aspectos atuais sobre estresse oxidativo, exercícios físicos e suplementação. *Rev. Bras. Med. Esporte* 2007; 13: 336-42.
- Sureda A, Tauler P, Aguiló A, Cases N, Fuentespina E, Córdova A. Relation between oxidative stress markers and antioxidant endogenous defences during exhaustive exercise. *Free Rad Res* 2005; 39: 1317-24.
- Papas AM. Diet and antioxidant status. *Food Chem Toxicol* 1999, 37: 999-1007.
- Halliwel B, Aeschbach R, Olinger JL, Aruoma OI. The characterization of antioxidants. *Food and Chemical Toxicology* 1995; 33: 601-617.
- Agarwal S, Rao AV. Tomato lycopene and its role in human health and chronic diseases. *Canad Med Assoc J* 2000; 163: 739-744.
- Moritz B, Tramonte VLC. Biodisponibilidade do licopeno. *Rev. Nutr* 2006; 19: 265-273.
- Filho JCSC, Vanderlei LCM, Camargo RCT, Francischetti FA, Belangero WD, Pai VD. Efeitos do esteróide anabólico nandrolona sobre o músculo sóleo de ratos submetidos a treinamento físico através de natação: estudo histológico, histoquímico e morfométrico. *Rev. Bras. Med. Esporte* 2006; 12: 243-247.
- Berzosa C, Cebrían I, Fuentes-Broto L, Gómez-Trullén E, Piedrafita E, Martínez-Ballarín E et al. Acute Exercise Increases Plasma Total Antioxidant Status and Antioxidant Enzyme Activities in Untrained Men. *J Biomed Biotechnol* 2011; 1: 1-7.
- Hamid NAA, Hasrul MA, Ruzanna RJ, Ibrahim IA, Baruah PS, Mazlan M et al. Effect of vitamin E (Tri E®) on antioxidant enzymes and DNA damage in rats following eight weeks exercise. *Nutr J* 2011; 10: 37-42.
- Erdman JWJR. Variable bioavailability of carotenoids from vegetables. *Am J Clin Nutr* 1999; 70: 179-180.
- Di Mascio P, Kaiser S, Sies S. Lycopene as the most efficient biological carotenoid singlet oxygen quencher. *Arch Biochem Biophys* 1999; 274: 532-538.
- Weisburger JH. Lycopene and tomato products in health promotion. *Exp Biol Med* 2002; 227: 924-927.
- Liu CC, Huang CC, Lin WT, Hsieh CC, Huang SY, Lin SJ et al. Lycopene supplementation attenuated xanthine oxidase and myeloperoxidase activities in skeletal muscle tissues of rats after exhaustive exercise. *Brit J Nutr* 2005; 94: 595-601.
- Ciabattari O, Dal Pai A, Dal Pai V. Efeito da natação associado a diferentes dietas sobre o músculo tibial anterior do rato: estudo morfológico e histoquímico. *Rev Bras Med Esporte* 2005; 11: 121-125.
- Venditti P, Di Meo S. Antioxidants, Tissue Damage, and Endurance in Trained and Untrained Young Male Rats. *Arch Biochem Biophys* 1996; 331: 63-68.
- Matos HR, Marques SA, Gomes OF, Silva AA, Heimann JC, Di Mascio P et al. Lycopene and  $\beta$ -carotene protect *in vivo* iron-induced oxidative stress damage in rat prostate. *Braz J Med Biol Res* 2006; 39: 203-210.
- Nkondjock A, Ghadrian P, Johnson KC. Dietary intake of lycopene is associated with reduced pancreatic cancer risk. *J Nutr* 2005; 135: 592-597.
- Thomson CA, Stendell-Hollis NR, Rock CL, Cussler EC, Flatt SW. Plasma and dietary carotenoids are associated with reduced oxidative stress in women previously treated for breast cancer. *Cancer Epidemiol Bio Prev* 2007; 16: 2008-2015.
- Edinger MS, Koff WJ. Effect of the consumption of tomato paste on plasma prostate-specific antigen levels in patients with benign prostate hyperplasia. *Braz J Med Biol Res* 2006; 39: 1115-1119.
- Hozawa A, Jacobs DR, Steffes MW, Gross MD, Dee DH. Relationships of circulating carotenoid concentrations with several markers of inflammation, oxidative stress, and endothelial dysfunction: the coronary artery risk development in young adults (CARDIA) young longitudinal trends in antioxidants (YALTA) study. *Clin Chem* 2007; 53: 477-455.
- Dennis SG, Haffner TD, Kroetsch JT, Davidson SR, Rush JW, Hughson RL. Effect of short-term lycopene supplementation and postprandial dyslipidemia on plasma antioxidants and biomarkers of endothelial health in young, healthy individuals. *Vasc Health Risk Manag* 2008; 4: 213-222.
- Neuman I, Naum H, Ben-Amotz A. Reduction of exercise-induced asthma oxidative stress by lycopene, a natural antioxidant. *Allergen* 2000; 55: 1184-1189.
- Martinez CE, Wang J, Gan SU, Singh R, Lee CN, Kofidis T. Ascorbic acid improves embryonic cardiomyoblast cell survival and promotes vascularization in potential myocardial grafts *in vivo*. *Tissue Eng* 2010; 16: 1349-61.
- Bansal P, Gupta SK, Ojha SK, Nandave M, Mittal R, Kumari S et al. Cardioprotective effect of lycopene in the experimental model of myocardial ischemia-reperfusion injury. *Molecular and Cellular Biochemistry* 2006; 289: 1-9.