

ERRATA

Foi publicado sem as imagens e suas respectivas legendas na edição da Revista Brasileira de Oftalmologia, vol. 71 número 5 de setembro/outubro de 2012 o artigo científico Inflamação esclerosante idiopática da órbita: estudo clínico-patológico, que tem como autores: Livia Maria Nossa Moitinho, Eduardo Ferrari Marback, Otacílio de Oliveira Maia Júnior, Roberto Lorens Marback. Abaixo segue as imagens e suas legendas.

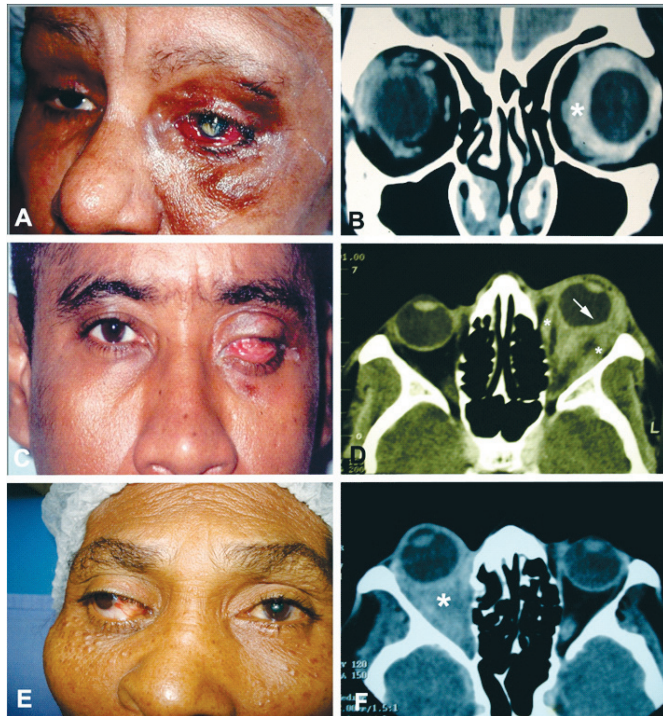


Figura 1: Caso 5A) Foto Clínica. Oftalmoplegia e ceratite de exposição a esquerda. B) Tomografia Computadorizada. Lesão hiperdensa envolvendo o globo ocular (asterisco); Caso 8 C) Foto Clínica. Olho gongelado com desvio para cima. D) Tomografia Computadorizada. Envolvimento orbitário com infiltração muscular (asteriscos) e intraconal. Notar retificação de esclera (seta); Caso 6 E) Foto Clínica. Exoftalmia e oftalmoplegiaa direita. F) Tomografia Computadorizada. Infiltração difusa de órbita (asterisco).

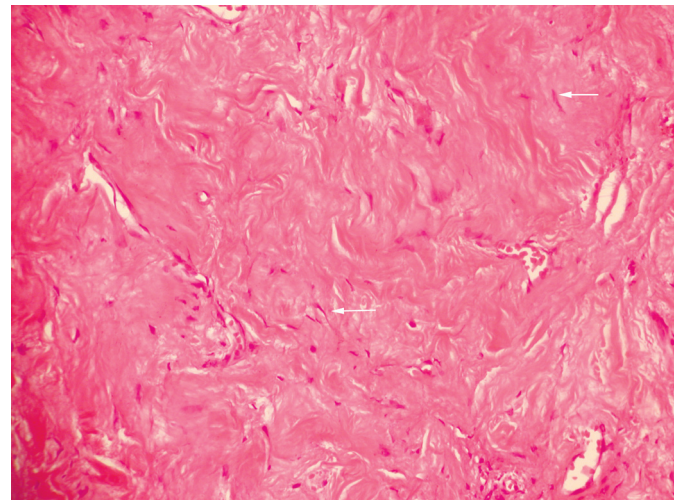


Figura 2: Microfotografia. Aspecto histopatológico típico exibindo deposição maciça de colágeno e presença de fibroblastos (setas).