

# Retinite por citomegalovírus em paciente com Síndrome de Good

## *Cytomegalovirus retinitis in Good Syndrome*

---

Leticia Pinto Coelho Jorge<sup>1</sup>, Carlos Eduardo Gonçalves Pereira<sup>1</sup>, Eduardo Jorge<sup>1</sup>

### RESUMO

A Síndrome de Good é uma síndrome paraneoplásica caracterizada pela associação de timoma e hipogamaglobulinemia, cursando com imunossupressão. Relatamos um caso raro de retinite por citomegalovírus em paciente com esta síndrome.

**Descritores:** Retinite por citomegalovirus; Retinite; Citomegalovirus; Timoma; Agamaglobulinemia; Relatos de casos

### ABSTRACT

*Good syndrome is a paraneoplastic syndrome characterized by the association of thymoma and hypogammaglobulinemia, with immunosuppression. We report a rare case of cytomegalovirus retinitis in a patient with this syndrome.*

*Keywords: Cytomegalovirus Retinitis; Retinitis; Cytomegalovirus; Thymoma; Agammaglobulinemia; Case reports*

---

<sup>1</sup> Instituto Panamericano da Visão, Goiânia, GO, Brasil.

**Os autores declaram não haver conflito de interesses.**

Recebido para publicação em 20/06/2017 - Aceito para publicação em 21/10/2017.

## INTRODUÇÃO

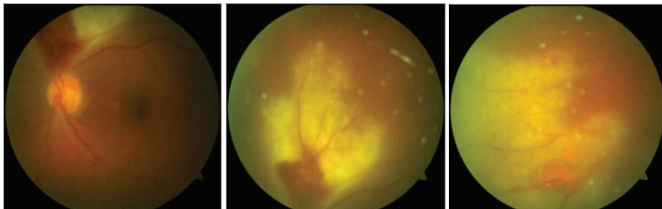
**T**imoma é uma neoplasia maligna rara e corresponde a 20 a 30% dos tumores de mediastino em adultos. A maioria tem um crescimento lento e indolente.<sup>(1)</sup> Este tumor pode cursar com sintomas respiratórios pela compressão das vias aéreas superiores e síndrome da veia cava superior. Pode também causar síndromes paraneoplásicas, como miastenia gravis, aplasia de células vermelhas ou hipogamaglobulinemia.<sup>(2-4)</sup>

A síndrome de Good foi descrita pela primeira vez pelo oncologista americano Dr. Robert Good em 1956.<sup>(5)</sup> Ele observou a associação entre timoma e hipogamaglobulinemia levando à imunossupressão nestes pacientes. A síndrome ocorre tipicamente em adultos de meia idade e tem como apresentação frequente pneumonias e sinusites de repetição, infecções por citomegalovírus (especialmente retinite) e infecções fúngicas.<sup>(6)</sup>

A ocorrência de retinite por citomegalovírus em pacientes com síndrome de Good é rara, com apenas nove casos descritos na literatura até o momento.<sup>(6)</sup> Relatamos a seguir o caso de uma paciente com retinite por citomegalovírus e síndrome de Good.

## RELATO DE CASO

C.E.P, 49 anos, sexo feminino, com queixa de baixa acuidade visual em olho esquerdo com duas semanas de evolução. Diagnóstico de timoma há 6 meses, já tendo realizado timentomia e 6 ciclos de quimioterapia (Pemetrexede). Apresentou dois episódios prévios de pneumonia e um de sinusite neste período. Ao exame, olho direito com acuidade visual 20/20 e sem alterações. Olho esquerdo com visão 20/30, pressão intraocular 32mmHg, reação de câmara anterior 3+ e vitreíte 2+. O fundo de olho apresentava extensa área de retinite periférica com vasculite e lesão necrótica justadiscal superior (Figura 1).

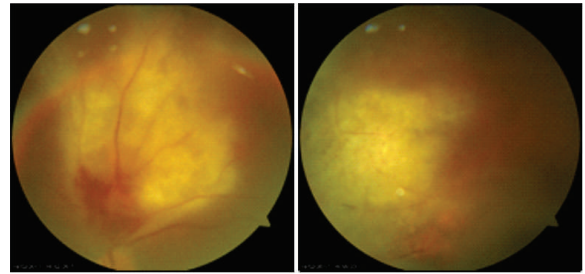


**Figura 1:** Retinografia do olho esquerdo na apresentação inicial.

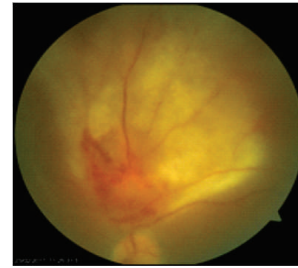
Os exames mostravam: hemograma normal com ausência de leucopenia; VDRL e FTA-ABS negativos; toxoplasmose IgM positivo (0,93 Index) e IgG positivo; Herpes simples e zoster IgM negativo e IgG positivo; Citomegalovírus IgM negativo e IgG positivo; HIV negativo.

A hipótese diagnóstica foi de necrose aguda de retina herpética e a paciente foi tratada em regime hospitalar com aciclovir endovenoso (10mg/Kg 8/8 horas) por 14 dias, associado a corticóide sistêmico (1mg/Kg), corticóide tópico e medicações tópicas para controle da pressão intraocular (maleato de timolol 0,5% e tartarato de brimonidina 0,2%). Após a alta apresentava melhora discreta das lesões retinianas (Figura 2) e foi medicada, por via oral, com valaciclovir (3g/dia) e prednisona (0,5mg/kg/dia).

Em seguimento ambulatorial, duas semanas após início da medicação oral, observou-se progressão do quadro clínico do olho esquerdo, com surgimento de nova lesão (Figura 3).

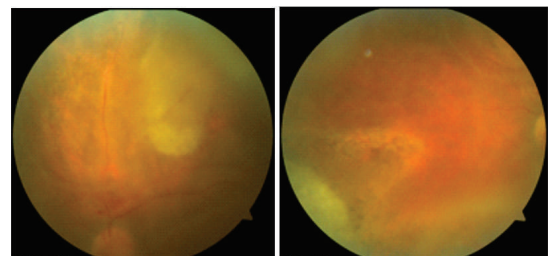


**Figura 2:** Retinografia do olho esquerdo após 14 dias de tratamento com Aciclovir endovenoso



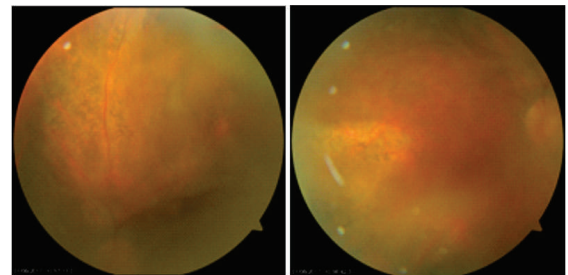
**Figura 3:** Retinografia do olho esquerdo após alta hospitalar e 2 semanas de Valaciclovir oral.

Optou-se então pela suspensão do valaciclovir e início de ganciclovir endovenoso (5mg/Kg 12/12 horas). Esta dose foi mantida por 21 dias e a paciente apresentou melhora importante do quadro, com lesões retinianas praticamente em resolução (Figura 4).



**Figura 4:** Retinografia do olho esquerdo após 21 dias de tratamento com Ganciclovir endovenoso.

O ganciclovir foi usado em dose de manutenção (5mg/kg/dia) por 18 semanas. Quando a medicação foi suspensa, a paciente apresentava acuidade visual 20/70, vitreíte residual 2+ e lesões cicatrizadas. (Figura 5)



**Figura 5:** Retinografia do olho esquerdo após 18 semanas de tratamento com Ganciclovir endovenoso.

Diante do diagnóstico de retinite por citomegalovírus, a paciente foi investigada para Síndrome de Good: imunoglobulina G (IgG) diminuída 676mg/dL (valores de referência 800-1600mg/dL) e imunoglobulinas A e M (IgA e IgM) nos limites inferiores. A contagem de CD4 também era baixa, 348/ $\mu$ L (valores de referência 430-1010/ $\mu$ L), compatível com a síndrome.

## DISCUSSÃO

Relatamos um caso de retinite por citomegalovírus em paciente com Síndrome de Good. Trata-se de um caso raro com apenas nove descrições na literatura.<sup>(6-13)</sup> Downes et al.<sup>(6)</sup> fizeram uma revisão recente destes casos publicados e encontraram as seguintes características: idade média de apresentação de 56 anos (48-68 anos); maior prevalência em mulheres (55,5%); quadro unilateral (88,9%); inflamação de câmara anterior (62,5%); vitreíte presente em 88,8% dos casos e descrita como moderada a severa em 55,5% destes; diagnóstico de retinite por citomegalovírus posterior ao diagnóstico de timoma (88,8%); infecções oportunistas respiratórias (77,8%).

Todas estas características estavam também presentes no nosso caso.

Algumas particularidades, entretanto, foram observadas. O acometimento da retina é mais frequente nas zonas I e II, com apenas 2 casos com acometimento da periferia da retina (zona III) descritos na literatura,<sup>(6,7)</sup> o que ocorreu no nosso. Outra diferença observada é em relação a acuidade visual de apresentação do quadro de retinite. A acuidade visual inicial da nossa paciente era 20/30, a melhor encontrada entre os casos descritos.<sup>(6-13)</sup> Dois pacientes tinham na apresentação inicial a visão de 20/40,<sup>(7,8)</sup> mas os sete outros pacientes tinham no diagnóstico a visão menor ou igual a 20/100.<sup>(6,9-13)</sup> A melhor acuidade visual na apresentação, entretanto, não proporcionou a nossa paciente uma melhor visão final quando comparada aos outros casos. 55,5%<sup>(6)</sup> destes tinham visão entre 20/40 e 20/200 ao final do quadro, onde nossa paciente também se enquadra com visão final de 20/70.

Na grande maioria dos relatos, a confirmação diagnóstica foi feita através do PCR de humor aquoso,<sup>(6-8,10-13)</sup> o que não foi realizado no nosso caso. No início do quadro da nossa paciente, a extensa necrose retiniana e a reação inflamatória importante, tanto anterior quanto posterior, nos levou ao diagnóstico de retinite herpética, que também pode ocorrer na Síndrome de Good.<sup>(14)</sup> A resposta insuficiente ao aciclovir endovenoso e progressão do quadro com o uso de valaciclovir oral nos levou então ao diagnóstico de citomegalovírus. O PCR de humor aquoso poderia ter ajudado neste diagnóstico diferencial. Entretanto, após a evolução do caso, acreditamos que não há dúvidas em relação ao diagnóstico da nossa paciente diante da resposta expressiva da lesão da retina ao ganciclovir e de todos os outros comemorativos da síndrome presentes no caso relatado.

Importante também observar as particularidades de um quadro de retinite por citomegalovírus em paciente HIV negativo. Diversos autores<sup>(15-18)</sup> relatam vitreíte mais exuberante nesta situação, com quadros que chegam a lembrar uma necrose aguda de retina, assim como o nosso. A Síndrome de Good é uma causa de retinite por citomegalovírus em pacientes HIV negativo e sempre deve ser investigada nessa situação. O quadro de retinite geralmente se apresenta após o diagnóstico da síndrome, mas existem relatos em que o quadro sistêmico foi aberto com a retinite.<sup>(6,19)</sup>

## REFERÊNCIAS

1. Vincent T. De Vita Jr., Lawrence TS, Rosenberg SA, editors. De Vita, Hellman & Rosenberg's Cancer: principles and practice of oncology. 8 th ed. Philadelphia: LWW; 2008. Pt 3, cap. 28.
2. Kelleher P, Misbah SA. Review: What is Good's syndrome? Immunological abnormalities in patients with thymoma. *J Clin Pathol.* 2003;56(1):12-6.
3. Kitamura A, Takiguchi Y, Tochigi N, Watanabe S, Sakao S, Kurosu K, et al Durable Hypogammaglobulinemia Associated with Thymoma (Good syndrome). *Inter Med.* 2009;48(19):1749-52
4. Robinson MR, Reed G, Csaky KG, Polis MA, Whitcup SM. Immune-recovery uveitis in patients with cytomegalovirus retinitis taking highly active antiretroviral therapy. *Am J Ophthalmol.* 2000; 130(1):49-56.
5. Good RA, Maclean LD, Varco RL, Zak SJ. Thymic tumor and acquired agammaglobulinemia: a clinical and experimental study of the immune response. *Surgery.* 1956; 40(6):1010-7.
6. Downes KM, Tarasewicz D, Weisberg LJ, Cunningham ET. Good syndrome and other causes of cytomegalovirus retinitis in HIV-negative patients—case report and comprehensive review of the literature. *J Ophthalmic Inflamm Infect.* 2016;6:3. doi:10.1186/s12348-016-0070-7.
7. Assi A, et al. Cytomegalovirus retinitis in patients with Good Syndrome. *Arch Ophthalmol.* 2002;120(4):510-2.
8. Wan C, Teoh SC. Autoimmune retinopathy in benign thymoma after good syndrome-associated cytomegalovirus retinitis. *Ocul Immunol Inflamm.* 2013;21(1):64-6.
9. Ho JK, Wong MM, Tai TK, Tse DM. A rare combination of recurrent pneumonia, diarrhoea, and visual loss in a patient after thymectomy: Good Syndrome. *Hong Kong Med J.* 2010;16(6):493-6.
10. Mateo-Montoya A, Stanescu D, Wolff B, Sahel JA, Bonnel S. Cytomegalovirus retinitis associated with Good's Syndrome. *Eur J Ophthalmol.* 2010;20(2):479-80.
11. Park D, Kim SY, Shin JP. bilateral cytomegalovirus retinitis with unilateral optic neuritis in Good Syndrome. *Jpn J Ophthalmol.* 2010;54(3):246-8.
12. Sen H, Robinson MR, Fischer SH. CMV retinitis in a patient with Good Syndrome. *Ocul Immunol Inflamm.* 2005;13(6):475-8.
13. Yong D, Tsang MK, Chan EY, Tse DM. Good's syndrome in a patient with cytomegalovirus retinitis. *Hong Kong Med J.* 2008;14(2):142-4.
14. Inomata T, Honda M, Murakami A. Atypical VZV retinitis in a patient with good syndrome. *Ocul Immunol Inflamm.* 2018;26(2):194-8. Disponível em <http://www.tandfonline.com/doi/full/10.1080/09273948.2016.1201518>
15. Silverstein BE, Conrad D, Margolis TP, Wong IG. Cytomegalovirus-associated acute retinal necrosis syndrome. *Am J Ophthalmol.* 1997;123(2):257-8.
16. Voros GM, Pandit R, Snow M, Griffiths PG. Unilateral recurrent acute retinal necrosis syndrome caused by cytomegalovirus in an immune-competent adult. *Eur J Ophthalmol.* 2006;16(3):484-6.
17. Tajunisah I, Reddy SC, Tan LH. Acute retinal necrosis by cytomegalovirus in an immunocompetent adult: case report and review of the literature. *Int Ophthalmol.* 2009;29(2):85-90.
18. Pathanapitoon K, Tesavibul N, Choopong P, Boonsopon S, Kongyai N, Ausayakhun S, et al. Clinical manifestations of cytomegalovirus-associated posterior uveitis and panuveitis in patients without human immunodeficiency virus infection. *JAMA Ophthalmol.* 2013;131(5):638-45.
19. Lee SW, Lee YW, Bae JH. Cytomegalovirus Retinitis as the First Manifestation of Good Syndrome. *Ocul Immunol Inflamm.* [Periódico na internet] 2016 00(00) 1-3 online. Disponível em <http://www.tandfonline.com/toc/foi20/current>

### Autor correspondente:

Carlos Eduardo Gonçalves Pereira  
 Instituto Panamericano da Visão - Rua T 8 - nº 171- Setor Marista,  
 Goiânia, GO. CEP 74150060  
 Telefone/fax: (62) 30968121  
 E-mail: pereirace@gmail.com