

# Análise clínica, terapêutica e dos parâmetros tomográficos de pacientes portadores de ceratocone atendidos na Fundação Hilton Rocha

## *Clinical analysis therapy and tomographic parameters of patients diagnosed with keratoconus attended at Fundação Hilton Rocha*

Izabela dos Santos de Moura e Silva<sup>1</sup>, Cristiane Samara Botteon<sup>1</sup>

### RESUMO

**Objetivo:** Analisar dados clínicos, terapêuticos e parâmetros tomográficos dos pacientes portadores de ceratocone atendidos na Fundação Hilton Rocha. **Métodos:** É um estudo retrospectivo com amostra aleatória de 150 pacientes submetidos a tomografia de córnea e segmento anterior (Pentacam - Oculus, Wetzlar, Alemanha) na Fundação Hilton Rocha no ano de 2015. Os pacientes foram classificados como portadores ou suspeitos de ceratocone através dos parâmetros: paquimetria, elevação central anterior e posterior, Ambrosio Relational Thinnest (ART), valor de D e ceratometria. Após a seleção foi realizada análise dos prontuários, coletados dados clínicos e terapêuticos dos pacientes. Os dados foram colocados em tabela e analisados. **Resultados:** Dos pacientes classificados como portadores de ceratocone, 23% tinham 6 parâmetros alterados, e 10% foram classificados com apenas 1 parâmetro alterado. O índice ART foi o que mais se alterou (83%) nos pacientes portadores de ceratocone. Na análise dos dados clínicos e terapêuticos, 76,8% dos pacientes apresentaram acuidade visual melhor ou igual a 20/60, e 19% mencionaram apresentar atopia e, 90% dos pacientes utilizavam como tratamento apenas lentes corretoras (óculos e lente de contato). **Conclusão:** A utilização de índices tomográficos para o diagnóstico do ceratocone têm aumentado a sensibilidade e a especificidade na triagem de pacientes portadores desta ectasia, possibilitando o diagnóstico de maneira mais precoce e consequentemente maior sucesso terapêutico.

**Descritores:** Ceratocone, Córnea, Diagnóstico, Ectasia Tomografia.

### ABSTRACT

**Objective:** Analyze clinical data, therapy and tomographic parameters of patients attended at Fundação Hilton Rocha. **Methods:** This essay is a retrospective study based on a random sample of 150 patients submitted to cornea tomography and previous segment (Pentacam – Oculus, Wetzlar, Germany) at Fundação Hilton Rocha in the year 2015. The patients were classified as carriers or suspects of keratoconus through the following parameters: pachymetry, anterior and posterior central elevation, Ambrosio Relational Thinnest (ART), value of D and keratometry. After the selection an analysis of the medical records was done, followed by harvest of clinical and therapeutical data of the patients. The data was put on table and then analyzed. **Results:** From the numbers of the patients diagnosed with carriers of keratoconus, 23% had 6 altered parameters, and 10% were classified with only 1 altered parameter. The ART index was the one that suffered the largest change (83%) on the keratoconus carriers. After analysis of clinical and therapeutical data, 76.8% of patients showed better or more of 20/60 degree of visual acuity, and 19% mentioned signs of atopy, 90% of the patients were using only corrective lenses as treatment (glasses and contact lenses). **Conclusion:** The use of tomographic indexes for the diagnosis of keratoconus has been increasing the sensibility and specificity of the triage of carriers of this ectasy, allowing an earlier and better diagnosis of this medical condition.

**Keywords:** Keratoconus, Cornea, Diagnosis, Ecstasy, Tomography.

<sup>1</sup> Departamento de Córnea, Fundação Hilton Rocha, Belo Horizonte, MG, Brasil.  
Trabalho realizado na Fundação Hilton Rocha, Belo Horizonte, Minas Gerais, Brasil

**Os autores declaram não haver conflito de interesses.**

Recebido para publicação em 24/07/2017 - Aceito para publicação em 19/11/2017.

## INTRODUÇÃO

A córnea é uma estrutura transparente, que tende a ser esférica, e juntamente com a esclera, compõem a túnica fibrosa do olho.<sup>(1)</sup> Ceratocone é uma ectasia corneana não inflamatória, geralmente bilateral, assimétrica, caracterizada por afinamento progressivo, causando um aumento da curvatura da córnea, astigmatismo irregular podendo levar a diminuição gradual da visão.<sup>(2-5)</sup> A incidência aproximada do ceratocone na população geral é entre 50 a 230/ 100.000 habitantes.<sup>(4)</sup>

A etiologia proposta para o ceratocone inclui mudanças físicas, bioquímicas e moleculares no tecido corneano, porém, nenhuma teoria explica completamente os achados relacionados ao ceratocone.<sup>(4,5)</sup> Já existe uma correlação bem estabelecida com doenças hereditárias, doenças atópicas, algumas doenças sistêmicas, uso prolongado de lentes de contato, doenças do colágeno e a frequente fricção dos olhos.<sup>(4,5)</sup>

A diferenciação entre ceratocone moderado e avançado é feita através da análise dos sinais clássicos presentes aos exames de retinoscopia e biomicroscopia (afinamento da córnea localizado, anel de Fleischer, sinal de Munson, sinal de Rizzuti e estrias de Vogt<sup>(1,5)</sup>). Por outro lado, a identificação de formas iniciais e subclínicas é um desafio, pois o paciente em sua maioria apresenta boa acuidade visual com correção e não apresenta sinais ao exame.<sup>(1)</sup>

A identificação do ceratocone subclínico é importante para acompanhamento dos pacientes com astigmatismo irregular, ceratocone irregular e história familiar de ceratocone.<sup>(1,6)</sup> A tomografia de córnea é o método mais eficaz para diagnóstico das formas iniciais de ceratocone. Pode ser realizada por diversos métodos: fenda de varredura horizontal (Orbscan II®, Bausch & Lomb), câmera giratória de Scheimpflug (Pentacam®, Oculus), ultra-som de alta frequência (Artemis®, Ultralink), e tomografia de coerência óptica de segmento anterior (Visante®, Zeiss).<sup>1</sup>

Os tomógrafos possuem mapas e displays que auxiliam no diagnóstico de formas iniciais do ceratocone, aumentando a sensibilidade e especificidade na triagem de pacientes para ectasia.<sup>(7)</sup> Estes parâmetros são capazes de detectar anormalidade suaves relacionadas com a ectasia, previamente as alterações dos parâmetros topográficos.<sup>(7)</sup>

## OBJETIVO

O objetivo deste estudo é analisar dados clínicos, terapêuticos e parâmetros tomográficos dos pacientes portadores de ceratocone atendidos na Fundação Hilton Rocha, um centro de referência em oftalmologia, localizado em Belo Horizonte/MG.

## MÉTODOS

Estudo retrospectivo, com amostra aleatória de 150 pacientes sorteados a partir do universo de 1535 pacientes submetidos a tomografia de córnea e segmento anterior (Pentacam - Oculus, Wetzlar, Alemanha) na Fundação Hilton Rocha/ Belo Horizonte no ano de 2015, com posterior análise do prontuário dos pacientes classificados como suspeitos ou portadores de ceratocone.

Os pacientes foram classificados como suspeitos de ceratocone ou portadores de ceratocone quando se enquadraram em pelo menos uma das seguintes características: paquimetria menor que 500 µm para suspeitos e menor do que 450µm para

portadores de ceratocone; elevação central anterior entre 12 e 15 para suspeitos de ceratocone e maior do que 15 para portadores de ceratocone; elevação central posterior entre 17 e 20 para suspeitos de ceratocone e maior do que 20 para portadores de ceratocone; Ambrosio Relational Thinnest (ART) entre 340 e 380 para suspeitos de ceratocone e menor do que 340 para portadores de ceratocone; valor de D maior ou igual a 1,6 como suspeitos e maior ou igual a 2,6 como portadores de ceratocone; e, ceratometria maior do que 47,2D como suspeitos e quando maior do que 48,7D como portadores da doença.

Após a seleção da amostra, realizou-se análise dos prontuários e foram coletados dados clínicos e terapêuticos dos pacientes. Foram coletados dados sobre a acuidade visual após refração, alterações na biomicroscopia, doenças de base do paciente e tratamento instituído.

Os critérios de inclusão foram pacientes diagnosticados com suspeita ou portadores de ceratocone que preencheram os critérios descritos acima e apresentaram exames tomográficos realizados de maneira correta com índice de confiabilidade sem alterações ("OK) e prontuários preenchidos de forma completa, legível e datados.

Os critérios de exclusão foram pacientes portadores de outras patologias corneanas, como cicatrizes, distrofias, processos degenerativos e alterações infecciosas ou inflamatórias em atividade.

Os dados foram colocados em tabela do Windows Excel e analisados utilizando o software IBM SPSS Statistics Editor. Foi realizado teste qui-quadrado para análise entre frequências, com nível de significância de 0,05 para interpretação.

Projeto postado na Plataforma Brasil (CAAE: 65029616.9.0000.5141) e encaminhado para análise do Comitê de Ética e Pesquisa da Associação Educativa do Brasil – SOEBRAS/ Faculdades Unidas do Norte de Minas, com número do parecer: 2.092.932

## RESULTADOS

Dos 150 pacientes selecionados, 40 foram excluídos do estudo por apresentarem índice de confiabilidade alterado devido à insuficiência de dados, paciente ter piscado durante o exame, paciente não colaborativo, paciente portador de outras doenças corneanas, e prontuários preenchidos de maneira incorreta.

Foram analisados 110 pacientes no total de 220 olhos, a maioria dos pacientes (n=169, 76,8%) apresentava acuidade visual melhor ou igual a 20/60 e 18 pacientes apresentavam visão pior ou igual a 20/200 (8,1%) (Tabela 1).

Quanto aos achados biomicroscópicos, as papilas foram encontradas em 34 olhos, estando presente em cerca de 15% dos olhos estudados, e as estrias de Vogt em 18 olhos (8,18%) (Tabela 2).

Com relação às doenças sistêmicas associadas, 75% dos pacientes não relataram nenhuma doença, entre aqueles que relataram, 21 referiram atopia, 10 relataram hipertensão arterial sistêmica (HAS) e 2 diabetes melitus (DM). Em relação ao tratamento utilizado, 70 pacientes usavam óculos; 29 usavam lentes de contato; 7 foram submetidos a colocação de anel intraestromal e 4 submetidos a transplante de córnea.

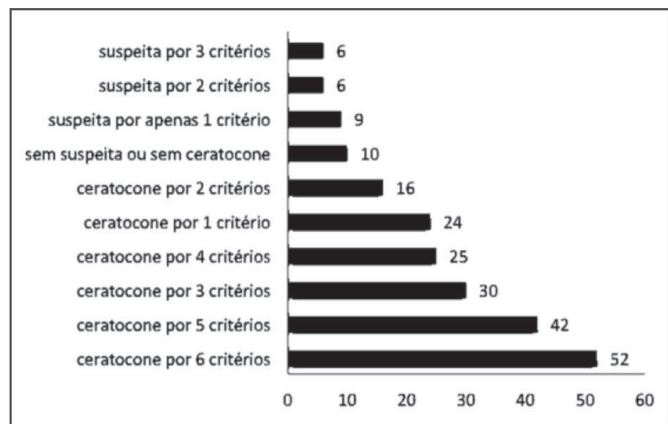
Do total de 220 olhos avaliados, a maior parte tinha ceratocone (n=189; 85,9% do total). 21 olhos (9,5%) tinham suspeita de ceratocone, e 10 olhos (4,6%) não apresentavam nem suspeita e nem ceratocone. Dos pacientes portadores de ceratocone, 52 olhos apresentaram os 6 critérios estudados alterados (23,6% do total), e 42 olhos tiveram 5 critérios alterados (19,1%) (Figura 1).

**Tabela 1**  
**Valores de acuidade visual por olho analisada**

Notação fracionária da acuidade visual (V=20/p)	N	%
20/20	46	20,9
20/25	33	15,0
20/30	40	18,2
20/40	25	11,4
20/50	17	7,7
20/60	8	3,6
20/70	13	5,9
20/80	6	2,7
20/100	13	5,9
20/150	1	0,5
20/200	5	2,3
20/400	5	2,3
CD 2 M	1	0,5
CD 1 M	5	2,3
MM	1	0,5
NPL	1	0,5
<b>Total</b>	<b>220</b>	<b>100,0</b>

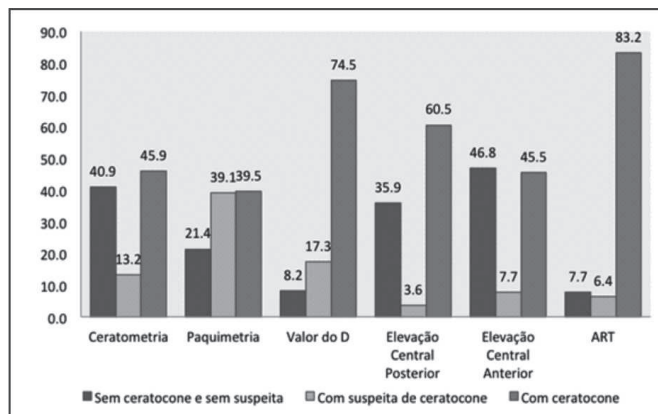
**Tabela 2**  
**Achados biomicroscópicos de cada olho**

Achados da Biomicroscopia	N
Afilamento central	10
Afilamento paracentral	10
Cicatriz hidropsia	4
Anel de Fleisher	2
Catarata	8
Estrias de Vogt	18
Opacidade central	6
Leucoma central	2
Lente intraocular	4
Nubécula	2
Pterígio	6
Opacidade paracentral	10
Papilas	34
Transplante de córnea	4
<b>Total</b>	<b>120</b>



**Figura 1:** Classificação dos olhos da amostra segundo critérios topográficos como suspeita de ceratocone e presença de ceratocone

O critério diagnóstico ART classificou a maior parte dos olhos com ceratocone (n=183; 83,2%), e a paquimetria a menor parte (n=87; 39,5%). Nos olhos com suspeita de ceratocone, a paquimetria classificou a maior parte (n=86; 39,1%) e a elevação central posterior classificou a menor parte dos olhos (n=8; 3,6%). (Figura 2).



**Figura 2:** Classificação dos olhos segundo critérios topográficos (sem ceratocone, sem suspeita de ceratocone; suspeita de ceratocone; presença de ceratocone) – percentual.

## DISCUSSÃO

Observou-se após a realização deste estudo que, quanto ao tratamento instituído, 99 pacientes utilizavam óculos ou lentes de contato e 76,8% apresentavam acuidade visual melhor do que 20/60. A indicação de óculos e lente de contato é feita nos casos iniciais e brandos de ceratocone em que é possível ter uma boa acuidade visual sem tratamentos invasivos.<sup>(5,8)</sup> Sete pacientes (6,3%) foram submetidos a colocação de anel intraetromal. O anel é utilizado como uma opção em pacientes sem alterações na córnea e intolerantes a lente de contato, na tentativa de diminuir ou retardar o transplante de córnea.<sup>(5,8)</sup>

Vinte e um pacientes (19%) mencionaram apresentar atopia e 34 olhos dos 220 analisados (28,3%) apresentavam papilas. Este dado vai de acordo com outros estudos encontrados na literatura, como no estudo de Mian et al.<sup>(5)</sup> que encontrou uma prevalência de 19,2% dos pacientes portadores de ceratocone e atópicos. De acordo com Botelho et al.<sup>(9)</sup> que analisou 27 prontuários de pacientes atópicos, 48,3% eram portadores de ceratocone. Em consonância, Elias et al.<sup>(10)</sup> analisou pacientes com ceratocone e encontrou uma prevalência de 53,3% com atopia.

O Pentacam® possui mapas e displays que auxiliam no diagnóstico de formas iniciais do ceratocone, aumentando a sensibilidade e especificidade na triagem de pacientes para ectasia.<sup>(4,7)</sup> No presente estudos os pacientes foram classificados como suspeito de ceratocone ou portador de ceratocone após a análise de 6 parâmetros do Pentacam®, cerca de 23% dos pacientes classificados como ceratocone tinham os 6 parâmetros alterados, e apenas 10% foram classificados com apenas 1 parâmetro alterado. Este fato ocorreu provavelmente devido aos pacientes selecionados terem sido encaminhados para o ambulatório de córnea da Fundação Hilton Rocha, muitas das vezes já apresentando suspeita de ceratocone ou foram encaminhados para acompanhamento após diagnóstico estabelecido de ceratocone.

O critério Ambrosio Relational Thinnest (ART) foi o que mais classificou os pacientes como portadores de ceratocone, e se alterou em cerca de 83% dos pacientes portadores de ceratocone. O valor de ART é o melhor parâmetro para classificar portadores de ceratocone e avalia o menor valor paquimétrico encontrado e relaciona com a progressão paquimétrica.<sup>(1)</sup> Já o valor da paquimetria isolada foi o que mais se alterou entre os pacientes suspeitos de ceratocone, porém não deve ser avaliado de forma isolada, pois, apesar dos pacientes portadores de ceratocone apresentarem paquimetrias baixas, não é todo paciente que apresenta paquimetria baixa que possui ceratocone, devendo, este parâmetro ser analisado juntamente com os demais.

Apenas 45,9% dos pacientes analisados apresentaram alteração na ceratometria, e caso fosse usado para classificação de ceratocone apenas a ceratometria, como é utilizada por muitos autores que analisam dados de exames topográficos, mais de 50% dos pacientes não seriam enquadrados como portadores de ceratocone.

### CONCLUSÃO

Baseado nos resultados do presente estudo conclui-se que há um valor considerável de pacientes com atopia, o que está relacionado ao hábito de coçar os olhos, podendo agravar a ectasia. A maioria dos pacientes apresentou uma visão melhor que 20/60, sendo o tratamento mais utilizado o uso de óculos e lentes de contato.

A classificação tomográfica permite uma análise através de mapas, displays e índices que auxiliam no diagnóstico de formas iniciais do ceratocone, aumentando a sensibilidade e especificidade na triagem de pacientes para ectasia. Com isso, é possível o diagnóstico de maneira mais precoce e consequentemente maior sucesso terapêutico. O critério Ambrosio Relational Thinnest, neste estudo, foi o que mais classificou pacientes como portadores de ceratocone.

Vários autores sugerem índices para diagnosticar o ceratocone de maneira precoce. A evolução dos métodos propedêuticos, assim como o uso de equipamentos mais modernos, tem melhorado o screening da doença, facilitando o diagnóstico de suscetibilidade para a ectasia.

### REFERÊNCIAS

1. Ambrosio R, Alonso RS, Luz A, Velarde RG. Corneal thickness spatial profile and corneal volume distribution: Tomographic indices to detect. *Journal Cataract Refract Surg.* 2006; 32:1851-9.
2. Ambrosio R. Simplifying ectasia screening with Pentacam corneal tomography. *Highlights Ophthalmol.* 2010; 38(3):12-20.
3. Junqueira LC, Carneiro J. *Histologia básica.* 9a ed. Rio de Janeiro: Guanabara Koogan; 2012.
4. Lopes AC, Pinto AGT, Sousa BA. Ceratocone: uma revisão. *Rev Med Saude (Brasília).* 2015; 4(2): 219-32
5. Mian CL, Carvalho DA, Souza MA, Moraes TC, Costa MI, Moreira GA, et. al. Perfil epidemiológico dos pacientes portadores de ceratocone atendidos em um hospital privado de Campo Grande-MS. *Ensaio Ciênc.* 2013; 17(3):113-21.
6. Valbon BF, Salomão M, Ramos I, Canedo AL, Nogueira L, Ambrosio Junior R. Importância da tomografia de córnea para o diagnóstico de ectasia. *Rev Bras Oftalmol.* 2012; 51(5):302-8.
7. Belim MW, Khachikian SS, Ambrosio Junior R. Keratoconus/ Ectasia detection with the Oculus Pentacam: Belim/ Ambrosio enhanced ectasia display. *Highlights of ophthalmology.* 2010; 35(6):5-12.
8. Siqueira AV, Polo J, Gomes MB, Moreira H. Anel corneano intraestromal assimétrico no tratamento do ceratocone. *Arq Bras Oftalmol.* 2010; 73(5):454-8.
9. Botelho PB, Marback P, Sousa LB, Campos M, Vieira LA. Ceratoconjuntivite alérgica e complicações no segmento ocular anterior de pacientes. *Arq Bras Oftalmol.* 2003; 66(1):25-8.
10. Elias RM, Lipener C, Uras R, Pavês R. Ceratocone: fatores prognósticos. *Arq Bras Oftalmol.* 2005; 68(4):491-4.

---

#### **Autor correspondente:**

Izabela dos Santos de Moura e Silva  
Avenida José do Patrocínio Pontes, 1355, Mangabeiras, Belo Horizonte, Minas Gerais, Brasil  
Email: izabela.sms@hotmail.com