



## Artigo original

# Avaliação dos resultados funcionais dos ombros submetidos ao reparo artroscópico de roturas completas do manguito rotador associadas a luxações traumáticas anteriores



Glaydson Gomes Godinho<sup>a,b,c,\*</sup>, José Márcio Alves Freitas<sup>a,b,c</sup>,  
Flávio de Oliveira França<sup>a,b,c</sup>, Flávio Márcio Lago Santos<sup>a,b,c</sup>,  
Leandro Furtado de Simoni<sup>a,b,c</sup> e Pedro Couto Godinho<sup>a,b,c</sup>

<sup>a</sup> Hospital Ortopédico, Belo Horizonte, MG, Brasil

<sup>b</sup> Hospital Lifecenter, Belo Horizonte, MG, Brasil

<sup>c</sup> Hospital Belo Horizonte, Belo Horizonte, MG, Brasil

## INFORMAÇÕES SOBRE O ARTIGO

### Histórico do artigo:

Recebido em 6 de março de 2015

Aceito em 28 de maio de 2015

On-line em 6 de outubro de 2015

### Palavras-chave:

Ombro

Artroscopia

Ruptura

Manguito rotador

Luxação do ombro

## R E S U M O

**Objetivo:** Avaliar o desfecho clínico da fixação artroscópica do manguito rotador (MR) e, quando presente, a correção simultânea da lesão de Bankart, causadas por luxação traumática. Avaliar se a dimensão da lesão do MR causada por luxação traumática influenciou nos resultados clínicos pós-operatórios.

**Métodos:** Foram avaliados retrospectivamente 33 pacientes com luxação traumática do ombro e lesão completa do manguito rotador e seguimento mínimo de dois anos. Para fins de análise, os pacientes foram divididos em grupos: presença de lesão de Bankart fixada ou ausência da lesão e lesões do MR menores do que 3 cm (grupo A) ou iguais a ou maiores do que 3 cm (grupo B). Todos foram submetidos a reparo artroscópico das lesões e avaliados, pós-operatoriamente, pelo escore da UCLA (University of California at Los Angeles) e medida da força.

**Resultados:** O grupo em que houve o reparo da lesão de Bankart apresentou UCLA pós-operatório de 33,96, em relação ao grupo em que essa lesão não estava presente 33,7, sem significância estatística ( $p=0,743$ ). O grupo A apresentou resultado de UCLA pós-operatório de 34,35 e grupo B 33,15, sem significância estatística ( $p=0,416$ ).

**Conclusão:** Os resultados funcionais dos pacientes que apresentaram apenas rotura completa do manguito rotador após luxação traumática do ombro, submetidos ao reparo artroscópico, mostrou-se semelhante àqueles que apresentaram associação da lesão de Bankart, corrigida simultaneamente com a lesão do manguito rotador. A extensão da lesão inicial do manguito rotador não alterou os resultados funcionais na avaliação pós-operatória.

© 2015 Sociedade Brasileira de Ortopedia e Traumatologia. Publicado por Elsevier Editora Ltda. Todos os direitos reservados.

\* Autor para correspondência.

E-mail: [glaydsongg@gmail.com](mailto:glaydsongg@gmail.com) (G.G. Godinho).

<http://dx.doi.org/10.1016/j.rbo.2015.05.008>

0102-3616/© 2015 Sociedade Brasileira de Ortopedia e Traumatologia. Publicado por Elsevier Editora Ltda. Todos os direitos reservados.

## Evaluation of functional results from shoulders after arthroscopic repair of complete rotator cuff tears associated with traumatic anterior dislocation

### A B S T R A C T

#### Keywords:

Shoulder  
Arthroscopy  
Rupture  
Rotator cuff  
Shoulder dislocation

**Objective:** To evaluate the clinical outcome of arthroscopic rotator cuff fixation and, when present, simultaneous repair of the Bankart lesion caused by traumatic dislocation; and to assess whether the size of the rotator cuff injury caused by traumatic dislocation has any influence on the postoperative clinical outcomes.

**Methods:** Thirty-three patients with traumatic shoulder dislocation and complete rotator cuff injury, with at least two years of follow up, were retrospectively evaluated. For analysis purposes, the patients were divided into groups: presence of fixed Bankart lesion or absence of this lesion, and rotator cuff lesions smaller than 3.0 cm (group A) or greater than or equal to 3.0 cm (group B). All the patients underwent arthroscopic repair of the lesions and were evaluated postoperatively by means of the UCLA (University of California at Los Angeles) score and strength measurements.

**Results:** The group with Bankart lesion repair had a postoperative UCLA score of 33.96, while the score of the group without Bankart lesion was 33.7, without statistical significance ( $p=0.743$ ). Group A had a postoperative UCLA score of 34.35 and group B, 33.15, without statistical significance ( $p=0.416$ ).

**Conclusion:** The functional outcomes of the patients who only presented complete rotator cuff tearing after traumatic shoulder dislocation, which underwent arthroscopic repair, were similar to the outcomes of those who presented an associated with a Bankart lesion that was corrected simultaneously with the rotator cuff injury. The extent of the original rotator cuff injury did not alter the functional results in the postoperative evaluation.

© 2015 Sociedade Brasileira de Ortopedia e Traumatologia. Published by Elsevier Editora Ltda. All rights reserved.

## Introdução

O ombro é a articulação de maior mobilidade e instabilidade do corpo humano, sendo por isso mais propenso a luxações.<sup>1</sup>

As luxações glenomerais podem causar rotura do manguito rotador (MR), mais raras em pacientes menores de 40 anos, porém mais frequentes em pacientes acima desta faixa etária.<sup>2-4</sup> Lesão do manguito rotador é a principal complicação documentada após a luxação do ombro em pacientes maiores de 40 anos.<sup>5</sup> Isto decorre dos diferentes padrões de lesões apresentados pelos estabilizadores estáticos e dinâmicos nesses grupos.

Os estabilizadores estáticos anteriores, capsuloligamentares, descritos por McLaughlin et al.,<sup>6</sup> têm função primordial no ombro do jovem, porém não em pacientes com mais de 40 anos, e quando lesados expressam a lesão de Bankart.<sup>7</sup> Acima dessa faixa etária a função exercida pelo manguito rotador como estabilizador dinâmico tem importância fundamental e, quando lesado, gera o que Debiski et al.<sup>8</sup> e Craig et al.<sup>9</sup> descreveram como instabilidade posterior, com consequente aumento da translação anterior por perda do bloqueio posterossuperior do manguito.

O reparo conjunto das lesões de Bankart e do MR quando presentes ainda é assunto bastante controverso na literatura, com poucos trabalhos publicados, todos retrospectivos. Antes feito por via aberta, com o advento da artroscopia o maior questionamento hoje é a necessidade ou não do reparo associado das lesões de Bankart. Está melhor estabelecido que o manguito deve ser sempre reparado quando lesado nessas situações.

Os objetivos deste estudo são avaliar o desfecho clínico da fixação artroscópica do MR e, quando presente, a correção simultânea da lesão de Bankart, causadas por luxação traumática anterior do ombro; avaliar se a dimensão da lesão do MR causada por luxação traumática influenciou nos resultados clínicos pós-operatórios.

## Material e métodos

Trata-se de estudo retrospectivo feito de setembro de 1998 a março de 2012, em que 36 pacientes portadores de luxação anterior traumática do ombro associada à lesão completa do manguito rotador foram submetidos a tratamento cirúrgico por videoartroscopia. Os pacientes foram operados pelos quatro cirurgiões titulares do grupo.

Os critérios de inclusão foram: pacientes com diagnóstico clínico e radiográfico de luxação traumática glenoumeral anterior associada à lesão completa do manguito rotador, reavaliados com ressonância magnética e exame clínico, após seguimento mínimo de dois anos.

Foram excluídos do estudo pacientes com cirurgias prévias no ombro, artrose glenoumeral, com documentação incompleta ou não localizados para avaliação, fratura associada da cintura escapular e lesões neurológicas prévias, assim como com lesão de Bankart com perda óssea na glenoide superior a 20% do diâmetro anteroposterior com lesão isolada da cápsula anteroinferior.

O trabalho foi aprovado pela Comissão de Ética do hospital ortopédico.

Preencheram os pré-requisitos para participação no estudo 33 pacientes: 22 (67%) do gênero masculino e 11 (33%) do feminino. A média de idade foi de 56 anos (34 a 81).

Todos os pacientes eram destros, quatro acometidos no ombro direito (72%) e nove no esquerdo (28%).

O tempo de seguimento mínimo foi de 24 meses; máximo de 108 meses; médio de 39 meses.

A causa traumática foi o motivo da consulta inicial em todos os pacientes.

O número de luxações variou de um a mais de 20 episódios; 18 pacientes (54%) apresentaram apenas um episódio, 13 (40%) de dois a 10 e dois (6%) mais de 20 luxações.

Apresentaram lesão de Bankart associada à lesão completa de tendões do MR 22 (66%) pacientes. Onze (33%) apresentaram ombro instável, com lesão completa de tendões do manguito rotador, sem a presença da lesão de Bankart.

Para a classificação das lesões usaram-se os critérios de Cofield<sup>10</sup> e para fins de análise estatística foi feito agrupamento das lesões pequenas e médias no grupo A e grandes e extensas em grupo B: 20 pacientes (60%) apresentavam lesões do manguito rotador menores do que 3 cm (pequenas e médias) e 13 (40%) iguais a ou maiores do que 3 cm (grandes ou extensas) no sentido anteroposterior das lesões.

Dois pacientes apresentaram associação de luxação com lesão do manguito rotador e lesão do nervo axilar (“triáde infeliz”).

No pós-operatório, a avaliação funcional foi feita pelo escore da UCLA.<sup>11</sup> A força foi avaliada com uma balança doméstica de carga máxima de 12 quilos (*performance plus*®) com o paciente posicionado segundo o teste de Jobe, ou seja, com 90° de abdução e 30° de flexão no plano frontal, em ortostatismo (fig. 1). O cotovelo permanece em extensão e pronação máxima do antebraço.<sup>12</sup> Com uma das extremidades do dispositivo de mensuração de força fixada ao pé do paciente e a outra ao membro a ser examinado, solicita-se manutenção da distensão máxima do sistema por cinco segundos e registra-se a força alcançada.<sup>13</sup>

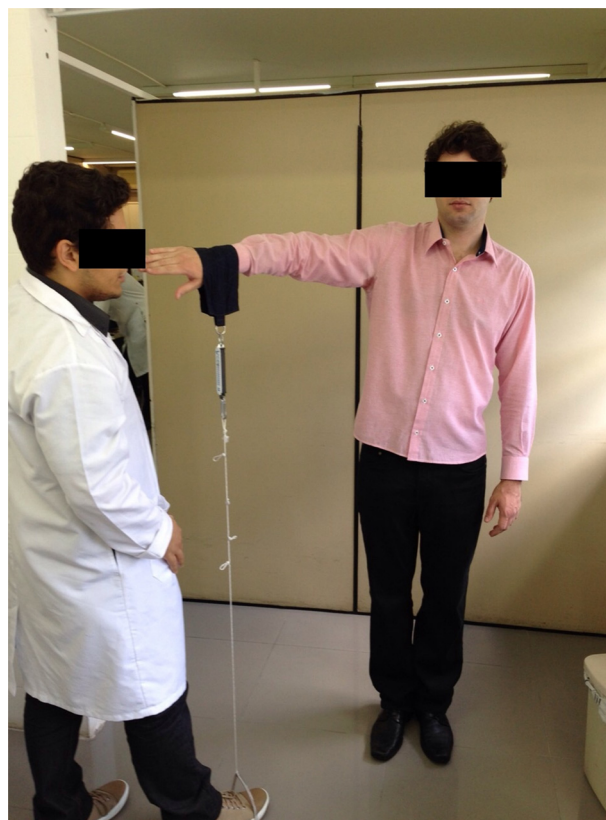A avaliação por imagens radiográficas, feita em todos os pacientes, constou de incidências na série trauma<sup>14</sup> (AP neutro, com o paciente inclinado 30° sobre o lado examinado, “AP verdadeiro”, perfil de escápula e perfil axilar simples). Foram adicionadas as incidências perfil do acrômio (*outlet view*)<sup>14</sup> e perfil estrito da glenoide (perfil de Bernageau).<sup>15</sup>

### Técnica cirúrgica

A posição cirúrgica adotada para todos os pacientes submetidos ao reparo artroscópico foi de decúbito lateral, com tração longitudinal e vertical do membro.

Iniciou-se o procedimento pela inspeção articular,<sup>16</sup> por meio de um portal posterior. Quando presente a lesão do complexo labioligamentar anterior, acrescentou-se um portal anterossuperior e um outro anteroinferior.<sup>17</sup>

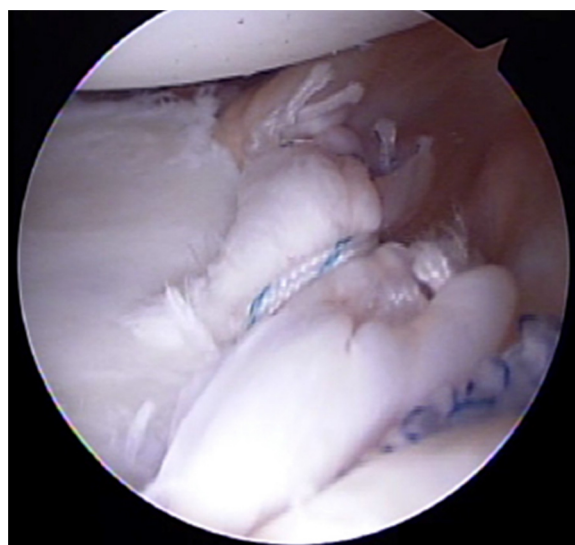
Foram inseridas entre duas a três âncoras metálicas rosqueadas com 4 mm de diâmetro de acordo com a extensão da desinserção labial, portando fios não absorvíveis número 2, com os quais se fez a reconstrução capsulolabial com retensionamento do complexo labioligamentar anteroinferior (efeito capsular shift) (fig. 2).<sup>18</sup>



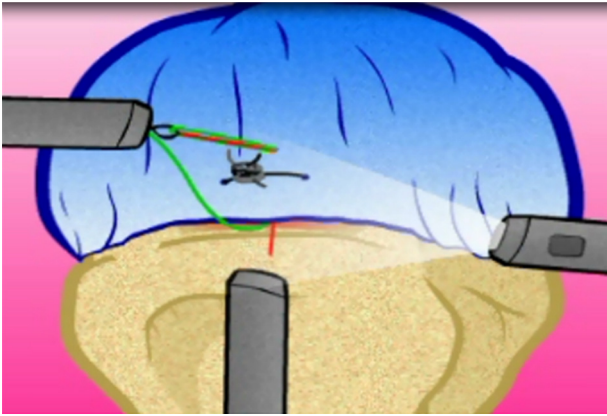
**Figura 1 – Método de posicionamento e medida de força com o uso de uma balança doméstica, segundo a posição do teste de Jobe.**

Tenotomia do bíceps foi feita quando houve evidência de degeneração avançada ou instabilidade

Após o procedimento articular, fizeram-se bursectomia e desbridamento das bordas da lesão. A mensuração foi feita em seus eixos anteroposterior e lateromedial com uma régua milimetrada.<sup>19</sup>



**Figura 2 – Sutura e retensionamento do complexo capsulolabial com uso de âncoras e fios de alta tensão.**



**Figura 3 – Método de realização do ponto Mason-Allen, com a passagem de um ponto simples através do ponto em U (Matress) que serve como ancoragem.**

Foram inseridas âncoras rosqueadas no tubérculo maior, com diâmetro de 5 mm, com fios não absorvíveis nº 2. A síntese da lesão foi feita com suturas tendão-osso e pontos do tipo Mason-Allen modificado<sup>20</sup> e/ou pontos laterolaterais, a depender da elasticidade e forma da lesão (figs. 3 e 4).

A acromioplastia foi feita quando havia sinais de atrito subacromial evidenciados durante a investigação bursoscópica.

A excisão do osteófito inferior acromioclavicular (*Munford* parcial) foi indicada quando esse se apresentava de forma exuberante e evidenciava participação como coadjuvante no impacto. A excisão completa de 1 cm da extremidade acromial da clavícula (*Munford* total) foi indicada quando existiam sinais radiográficos de degeneração articular, associados a um quadro clínico bem definido de dor local.

Os pacientes foram mantidos em tipoia com coxim auxiliar de abdução, por um período mínimo de três semanas nas lesões do MR com até 2 cm de diâmetro anteroposterior e durante seis semanas nas lesões acima de 2 cm.

Retirada a tipoia, iniciou-se programa de reabilitação, com analgesia, hidroterapia, reabilitação de amplitudes de movimentos (ADM) passivos e autopermissivos, e iniciou-se



**Figura 4 – Vista final do ponto Mason-Allen.**

fortalecimento dos músculos do manguito rotador por meio de exercícios inicialmente isométricos, após 60 dias pós-operados em lesões menores do que 2 cm e 90 dias em lesões maiores do que 2 cm, desde que recuperadas as ADMs passivas. Fortalecimento isotônico foi introduzido com 90 dias nas lesões menores do que 2 cm e 120 dias nas lesões maiores do que 2 cm e o retorno aos esportes foi permitido aos seis meses. Para esportes de contato, o retorno foi prorrogado até o oitavo mês pós-operatório.

#### Avaliação dos pacientes

Os pacientes foram avaliados clinicamente no pós-operatório por meio do escore da UCLA e a força dos mesmos foi mensurada com auxílio de uma balança doméstica conforme mencionado anteriormente.

#### Análise estatística

Para avaliação das diferenças na pontuação do UCLA pós-operatório entre os grupos de pacientes usou-se o teste de Mann-Whitney.

Os dados da pesquisa foram tratados na versão 17.0 do Statistic Package for the Social Sciences (SPSS). Em todas as medidas estatísticas usadas foi considerado nível de significância de  $p < 0,05$ .

#### Resultados

A variável UCLA foi avaliada estatisticamente com a variável lesão de Bankart fixada e com a variável ausência de lesão de Bankart e não se evidenciou diferença estatística entre elas (tabela 1).

Na avaliação das variáveis UCLA pós-operatória e os grupos A e B (respectivamente, lesões menores do que 3 cm e iguais a ou maiores do que 3 cm) da lesão de manguito rotador não se observou diferença estatística (tabela 1).

#### Discussão

A luxação do ombro associada à lesão do manguito rotador hoje em dia é muito estudada, porém, apesar de relativamente frequente, há poucas publicações relacionadas a esse tema.

As consequências da luxação anterior em pacientes maiores do que 45 anos são, marcadamente, diferentes da população mais jovem.<sup>21-23</sup> Reves e Itoi reportaram a incidência de 30% de lesão do MR em pacientes pós-luxação maiores do que 40 anos e 57% em pacientes maiores do que 50 anos. No presente estudo, um paciente (3%) com menos de 40 anos apresentou lesão do MR associada à luxação.

Berbig et al.<sup>5</sup> avaliaram 167 pacientes após luxação do ombro. Pacientes com menos de 60 anos, pós-luxação anterior de ombro, tiveram uma incidência de 8,2% de lesão do MR associada. Quando foram avaliados pacientes maiores de 60 anos, a incidência de lesão do MR associada foi de 56%. Nosso estudo mostrou que 42% das lesões de MR estavam presentes em pacientes com mais de 60 anos e 58% abaixo dessa idade.

**Tabela 1 – Distribuição dos pacientes de acordo com o score da UCLA e as variáveis: fixação ou não da lesão de Bankart e extensão da lesão do manguito rotador**

Variável	Grupo	N	Média	DP	Mediana	P-valor
UCLA pós	Bankart fixado	23	33,96	1,77	35,00	0,743
	Ausência de Bankart	10	33,7	3,13	35,00	
UCLA pós	Lesão manguito < 3 cm (Grupo A)	20	34,35	1,09	35,00	0,416
	Lesão manguito >= 3 cm (Grupo B)	13	33,15	3,21	35,00	

Nota: As probabilidades de significância (p-valor) referem-se ao teste de Mann-Whitney.

A maioria dos estudos aborda somente o reparo da lesão do MR, mas não avalia a lesão de Bankart, seja a sua presença ou ausência ou seu reparo ou não. Com relação à lesão de Bankart, autores como Porcellini et al.<sup>24</sup> propuseram que está presente em todos os casos. As lesões do MR são inconsistentes. Por isso, a de Bankart deve ser considerada a lesão de tratamento essencial desses pacientes. Os autores encontraram valores de Constant médios pós-operatórios para o reparo conjunto do MR e da lesão de Bankart de 69,4. Outros autores, como Gumina et al.,<sup>25</sup> chegaram a relatar resultados ainda mais satisfatórios. Em três de cinco pacientes com luxação e lesão do MR, em que a lesão de Bankart estava presente e foi reparada, o resultado de Constant médio pós-operatório foi de 77. Por fim, Voos et al.,<sup>26</sup> em um estudo retrospectivo, em que analisaram os resultados do reparo das lesões de MR e não discriminaram entre lesões completas ou parciais, associadas às lesões de Bankart, encontraram 16 pacientes com ASES médio pós-operatório de 95,8. No nosso estudo, encontramos 10 pacientes com luxação e lesão de MR, sem a presença da lesão de Bankart, cujo reparo do MR apenas não apresentou diferença estatisticamente significativa para os valores de UCLA, em relação ao grupo de 23 pacientes em que essas estavam presentes e foram fixadas (33,7 vs 33,96, respectivamente).

Quando levamos em consideração a extensão da lesão do MR e as repercussões clínicas de seu reparo cirúrgico nos pacientes com luxação traumática com lesão de MR, a literatura demonstra ainda mais escassez de estudos. Gumina et al.<sup>25</sup> obtiveram resultados pós-operatórios de Constant médio de 80 pontos, para cinco pacientes com lesões grandes submetidos ao reparo apenas do MR, com seguimento mínimo de dois anos. Para três pacientes com lesões médias e pequenas, os resultados foram de 78 pontos para o mesmo procedimento. Em três pacientes, nos quais havia lesões extensas, o reparo simultâneo mostrou score de Constant pós-operatório de 77 pontos, portanto valores bastante similares e sem significância estatística. Esse estudo está de acordo com os nossos resultados, em que os pacientes do grupo A obtiveram resultados de UCLA pós-operatório de 34,35, ao passo que os pacientes do grupo B obtiveram resultado final de 33,15, também sem significância estatística. Também Porcellini et al.,<sup>24</sup> em uma análise retrospectiva de 150 pacientes, entre 40 e 60 anos, com o mesmo diagnóstico, não encontraram associação com significância estatística entre pacientes com rotura completa do tendão subescapular, rotura extensa do manguito rotador e roturas isoladas do tendão supraespal, o que também está de acordo com os dados encontrados em nosso estudo.

o que também está de acordo com os dados encontrados em nosso estudo.

Sang-Jin Shin et al.<sup>27</sup> mostraram que ainda não há consenso sobre quais estruturas devem ser reparadas, seja a lesão MR, a lesão de Bankart ou ambas. Esses autores mostraram que somente o reparo de ambas as estruturas pode restaurar a estabilidade do ombro sem perder ADM. Descreveram ainda que quando as duas estruturas foram reparadas, atenção foi dada ao cuidado para se evitar tensionamento excessivo à sutura, para se evitar o risco de rigidez e artrose secundária.

Com o avanço da artroscopia e do melhor conhecimento da anatomia e fisiologia articular do ombro, o conceito de instabilidade tornou-se mais abrangente e deixou de significar apenas as luxações e subluxações. Esse conceito passou a incluir os ombros com disfunção causada por microinstabilidade, que, especialmente nesse contexto, pode ser causada pela existência de uma lesão de Bankart não corrigida. Essa pode ser a origem das manifestações clínicas de dor e déficit funcional, especialmente nesse grupo de pacientes de faixa acima de 40 anos praticantes de esportes de arremesso.<sup>28</sup>

Não constatamos casos de recidiva da luxação, subluxação ou apreensão dolorosa no pós-operatório dos pacientes avaliados, seja nos grupos A ou B, o que significa a eficácia do tratamento e a ausência de correlação com a extensão da lesão inicial do manguito rotador.

Em nosso estudo foram observados dois casos de tríade terrível do ombro (luxação do ombro, associada à lesão do MR e do nervo axilar). No primeiro caso, a recuperação foi completa, com UCLA pós-reparo do MR de 35, após seguimento de dois anos. Tratou-se a lesão nervosa de maneira conservadora. Já no segundo caso, o resultado não foi tão satisfatório, com UCLA pós-reparo de MR de 25 pontos, com tratamento conservador da lesão nervosa. Rockwood e Groh<sup>29</sup> foram os primeiros a descrever a tríade terrível apresentada em dois pacientes. Embora em um deles a recuperação neurológica tenha sido incompleta ao fim de dois anos, em ambos a recuperação funcional dos pacientes foi completa. Porém, diferentemente de nosso estudo, nos dois casos a lesão do MR foi tratada de maneira conservadora. Da mesma forma, outros autores, como Gonzales e Lopez<sup>30</sup> e Simonich e Wright,<sup>31</sup> com a mesma abordagem feita em nosso estudo, obtiveram bons resultados clínicos ao fim de dois anos de seguimento.

O presente estudo apresenta como limitações o fato de ser retrospectivo e não ter um grupo controle formado por pacientes com lesão de Bankart não submetidos a reparo cirúrgico.

## Conclusão

Os resultados funcionais dos pacientes que apresentaram apenas rotura completa do manguito rotador após luxação traumática do ombro, submetidos ao reparo artroscópico, mostraram-se semelhantes àqueles que apresentaram associação da lesão de Bankart, corrigida simultaneamente com a lesão do manguito rotador.

A extensão da lesão inicial do manguito rotador não alterou os resultados funcionais na avaliação pós-operatória.

## Conflitos de interesse

Os autores declaram não haver conflitos de interesse.

## REFERÊNCIAS

- Bahk M, Keyurapan E, Tasaki A, Sauers EL, McFarland EG. Laxity testing of the shoulder: a review. *Am J Sports Med.* 2007;35(1):131-44.
- Reeves B. Arthrography of the shoulder. *J Bone Joint Surg Br.* 1966;48(3):424-35.
- Taylor DC, Arciero RA. Pathologic changes associated with shoulder dislocations. Arthroscopic and physical examination findings in first-time, traumatic anterior dislocations. *Am J Sports Med.* 1997;25(3):306-11.
- Hawkins RJ, Morin WD, Bonutti PM. Surgical treatment of full-thickness rotator cuff tears in patients 40 years of age or younger. *J Shoulder Elbow Surg.* 1999;8(3):259-65.
- Berbig R, Weishaupt D, Prim J, Shahin O. Primary anterior shoulder dislocation and rotator cuff tears. *J Shoulder Elbow Surg.* 1999;8(3):220-5.
- McLaughlin HL. Injuries of the shoulder and arm. In: McLaughlin HL, Harrison L, editors. *Trauma.* Philadelphia: Saunders; 1959. p. 233-96.
- Neviaser RJ, Neviaser TJ, Neviaser JS. Concurrent rupture of the rotator cuff and anterior dislocation of the shoulder in the older patient. *J Bone Joint Surg Am.* 1988;70(9):1308-11.
- Debski RE, Sakone M, Woo SL, Wong EK, Fu FH, Warner JJ. Contribution of the passive properties of the rotator cuff to glenohumeral stability during anterior-posterior loading. *J Shoulder Elbow Surg.* 1999;8(4):324-9.
- Craig EV. The posterior mechanism of acute anterior shoulder dislocations. *Clin Orthop Relat Res.* 1984;(190):212-6.
- Cofield RH. Subscapular muscle transposition for repair of chronic rotator cuff tears. *Surg Gynecol Obstet.* 1982;154(5):667-72.
- Amstutz HC, Sew Hoy AL, Clarke IC. UCLA anatomic total shoulder arthroplasty. *Clin Orthop Relat Res.* 1981;(155):7-20.
- Jobe FW, Moynes DR, Brewster CE. Rehabilitation of shoulder joint instabilities. *Orthop Clin North Am.* 1987;18(3):473-82.
- Godinho GG, Santos FM, Freitas JM. Avaliação da força muscular e da função do ombro, após reparo do manguito rotador. *Rev Bras Ortop.* 1994;29(9):643-6.
- Rockwood CA Jr, Szalay EA, Curtis RJ, Young DC, Kay SP. X-ray evaluation of shoulder problems. In: Rockwood CA Jr, Matsen FA, editors. *The shoulder.* Philadelphia: Saunders; 1990. p. 178-200.
- Bernageau J, Patte D, Debeyre J, Ferrane J. Intérêt du profil glénoidien dans le luxation récidivantes de l'épaule. *Rev Chir Orthop.* 1976; Suppl. 2:62.
- Godinho GG, Souza JM, Oliveira AC, Freitas JM. Artroscopia cirúrgica no tratamento da síndrome do impacto: nossa experiência em 100 casos cirúrgicos. *Rev Bras Ortop.* 1995;30(3):540-6.
- Godinho GG, Souza JM, Freitas JM, Santos FM, Vieira AW, João FM. Tratamento da instabilidade anterior do ombro – Experiência com a técnica de Morgan. *Rev Bras Ortop.* 1997;32(4):261-5.
- Godinho GG. Tratamento cirúrgico da instabilidade anterior do ombro pela técnica artroscópica. In: Pardini Junior AG, editor. *Clínica ortopédica.* Rio de Janeiro: Medisi; 2004.
- Godinho GG. Reparo das lesões do manguito rotador por via artroscópica. In: Pardini Junior AG, editor. *Clínica ortopédica.* Rio de Janeiro: Medisi; 2000.
- Schlegel TF, Hawkins RJ, Lewis CW, Turner AS. An in vivo comparison of the modified Mason-Allen suture technique versus an inclined horizontal mattress suture technique with regard to tendon-to-bone healing: a biomechanical and histologic study in sheep. *J Shoulder Elbow Surg.* 2007;16(1):115-21.
- Rowe CR. Prognosis in dislocations of the shoulder. *J Bone Joint Surg Am.* 1956;38-A(5):957-77.
- Reeves B. Acute anterior dislocation of the shoulder. Clinical and experimental studies. *Ann R Coll Surg Engl.* 1969;44(5):255-73.
- Itoi E, Tabata S. Rotator cuff tears in anterior dislocation of the shoulder. *Int Orthop.* 1992;16(3):240-4.
- Porcellini G, Paladini P, Campi F, Paganelli M. Shoulder instability and related rotator cuff tears: arthroscopic findings and treatment in patients aged 40 to 60 years. *Arthroscopy.* 2006;22(3):270-6.
- Gumina S, Postacchini F. Anterior dislocation of the shoulder in elderly patients. *J Bone Joint Surg Br.* 1997;79(4):540-3.
- Voos JE, Pearle AD, Mattern CJ, Cordasco FA, Allen AA, Warren RF. Outcomes of combined arthroscopic rotator cuff and labral repair. *Am J Sports Med.* 2007;35(7):1174-9.
- Shin SJ, Yoo JC, McGarry MH, Jun BJ, Lee TQ. Anterior capsulolabral lesions combined with supraspinatus tendon tears: biomechanical effects of the pathologic condition and repair in human cadaveric shoulders. *Arthroscopy.* 2013;29(9):1492-7.
- Boileau P, Zumstein M, Balg F, Pennington S, Bicknell RT. The unstable painful shoulder (UPS) as a cause of pain from unrecognized anteroinferior instability in the young athlete. *J Shoulder Elbow Surg.* 2011;20(1):98-106.
- Groh GI, Rockwood CA Jr. The terrible triad: anterior dislocation of the shoulder associated with rupture of the rotator cuff and injury to the brachial plexus. *J Shoulder Elbow Surg.* 1995;4 1 Pt 1:51-3.
- Gonzalez D, Lopez R. Concurrent rotator-cuff tear and brachial plexus palsy associated with anterior dislocation of the shoulder. A report of two cases. *J Bone Joint Surg Am.* 1991;73(4):620-1.
- Simonich SD, Wright TW. Terrible triad of the shoulder. *J Shoulder Elbow Surg.* 2003;12(6):566-8.