

# Fatores de risco para formação de lesão cyclops sintomática após a reconstrução do ligamento cruzado anterior

## *Risk Factors for Symptomatic Cyclops Lesion Formation after Anterior Cruciate Ligament Reconstruction*

Camilo Partezani Helito<sup>1,2,3</sup> Andre Giardino Moreira da Silva<sup>2</sup> Pedro Nogueira Giglio<sup>2</sup>  
Vitor Barion Castro de Pádua<sup>4</sup> José Ricardo Pécora<sup>1,2</sup> Riccardo Gomes Gobbi<sup>1,2</sup>

<sup>1</sup>Departamento de Ortopedia e Traumatologia, Faculdade de Medicina, Universidade de São Paulo, São Paulo, SP, Brasil

<sup>2</sup>Grupo de Joelho, Instituto de Ortopedia e Traumatologia, Hospital das Clínicas HCFMUSP, Faculdade de Medicina, Universidade de São Paulo, São Paulo, SP, Brasil

<sup>3</sup>Hospital Sírio Libanês, São Paulo, SP, Brasil

<sup>4</sup>Departamento de Ortopedia, Faculdade de Medicina da Universidade de Marília, Marília, SP, Brasil

Endereço para correspondência Andre Giardino Moreira da Silva, MD, Departamento de Ortopedia e Traumatologia, Instituto de Ortopedia e Traumatologia do Hospital das Clínicas – IOT HCFMUSP, Rua Dr. Ovídio Pires de Campos, 333, Cerqueira Cesar, 05403-010, São Paulo, SP, Brasil (e-mail: andre.giardino1@gmail.com).

Rev Bras Ortop 2023;58(5):e760–e765.

### Resumo

**Objetivo** Avaliar a incidência de lesões *cyclops* sintomáticas que precisam de tratamento cirúrgico após a reconstrução do ligamento cruzado anterior (LCA) e estabelecer os possíveis fatores de risco intraoperatórios relacionados a elas.

**Métodos** Trezentos e oitenta e nove pacientes com idades entre 18 e 50 anos submetidos à reconstrução primária do LCA foram avaliados de forma retrospectiva. Os pacientes foram divididos em grupos de acordo com a presença ou ausência de lesões *cyclops* sintomáticas e suas características foram comparadas. Não foram incluídos pacientes com lesões associadas que necessitassem de outros procedimentos cirúrgicos (à exceção de procedimentos extra-articulares ântero-laterais). A taxa de lesões *cyclops* sintomáticas foi registrada e os seguintes parâmetros foram avaliados: idade, sexo, tempo da lesão à cirurgia, tipo e diâmetro do enxerto, técnica de perfuração do túnel femoral, tipo de fixação, presença de hiperextensão do joelho, preservação do LCA remanescente, associação a procedimento extra-articular ântero-lateral, lesão de menisco associada e participação em esportes.

**Resultados** Dos 389 pacientes avaliados, 26 (6,7%) desenvolveram lesão *cyclops*. Os pacientes com e sem lesão *cyclops* não diferiram quanto à idade, tempo da lesão à

### Palavras-chave

- ▶ amplitude de movimento articular
- ▶ articulação do joelho
- ▶ *cyclops*
- ▶ ligamento cruzado anterior
- ▶ ligamentos articulares

Trabalho desenvolvido no Grupo de Joelho, Instituto de Ortopedia e Traumatologia, Hospital das Clínicas HCFMUSP, Faculdade de Medicina, Universidade de São Paulo, São Paulo, SP, Brasil.

### recebido

27 de Julho de 2022

### aceito

23 de Novembro de 2022

DOI <https://doi.org/10.1055/s-0043-1776138>

ISSN 0102-3616.

© 2023. Sociedade Brasileira de Ortopedia e Traumatologia. All rights reserved.

This is an open access article published by Thieme under the terms of the Creative Commons Attribution-NonDerivative-NonCommercial-License, permitting copying and reproduction so long as the original work is given appropriate credit. Contents may not be used for commercial purposes, or adapted, remixed, transformed or built upon. (<https://creativecommons.org/licenses/by-nc-nd/4.0/>)

Thieme Revinter Publicações Ltda., Rua do Matoso 170, Rio de Janeiro, RJ, CEP 20270-135, Brazil

cirurgia, tipo ou diâmetro do enxerto, técnica cirúrgica, método de fixação femoral, presença de hiperextensão do joelho, preservação do LCA remanescente e lesão de menisco associada. O grupo com lesão *cyclops* apresentou mais mulheres (10 [38,4%] vs. 68 [18,7%]; razão de probabilidades [OR] = 2,7;  $p = 0,015$ ), maior proporção de reconstrução extra-articular (18 [11,8%] vs. 8 [3,4 %]; OR = 3,8;  $p = 0,001$ ) e maior proporção de prática esportiva (23 [8,6%] vs. 3 [2,5%]; OR = 3,6;  $p = 0,026$ ).

**Conclusão** Em nossa série, 6,7% dos pacientes necessitaram de remoção artroscópica das lesões *cyclops*. O sexo feminino, a reconstrução extra-articular associada e a prática esportiva foram fatores relacionados a essa lesão. A preservação do menisco remanescente não foi associada à formação de lesões *cyclops*.

## Abstract

**Objective** To evaluate the incidence of symptomatic *cyclops* lesions requiring surgical treatment after anterior cruciate ligament (ACL) reconstruction and to establish possible intraoperative risk factors related to it.

**Methods** Three hundred and eighty-nine patients aged between 18 and 50 years who underwent primary ACL reconstruction were retrospectively evaluated. Patients were divided into groups according to the presence or absence of symptomatic *cyclops* lesions, and their characteristics were compared. Patients with associated lesions that required additional surgical procedures (except anterolateral extra-articular procedures) were not included. The rate of symptomatic *cyclops* lesions was recorded and the following parameters were evaluated: age, gender, time from injury to surgery, graft type and diameter, femoral tunnel perforation technique, fixation type, presence of knee hyperextension, preservation of the ACL remnant, associated anterolateral extra-articular procedure, associated meniscal injury and participation in sports.

**Results** 389 patients were evaluated and 26 (6.7%) patients developed *cyclops*. The patients with and without *cyclops* lesions did not differ in age, time from injury to surgery, graft type or diameter, surgical technique, femoral fixation method, presence of knee hyperextension, remnant preservation and associated meniscal injury. The group with *cyclops* lesion had a higher proportion of females (10 (38.4%) vs 68 (18.7%); OR = 2.7;  $p = 0.015$ ), higher proportion of extra-articular reconstruction (18 (11.8%) vs 8 (3.4%); OR = 3.8;  $p = 0.001$ ) and higher proportion of sports practice (23 (8.6%) vs 3 (2.5%); OR = 3.6;  $p = 0.026$ ).

**Conclusion** In our series, 6.7% of the patients required arthroscopic removal of *cyclops* lesions. Female gender, associated extra-articular reconstruction and sports practice were factors related to this lesion. Remnant preservation had no relationship with *cyclops* lesion formation.

## Keywords

- ▶ anterior cruciate ligament
- ▶ *cyclops*
- ▶ knee joint
- ▶ ligaments, articular
- ▶ range of motion, articular

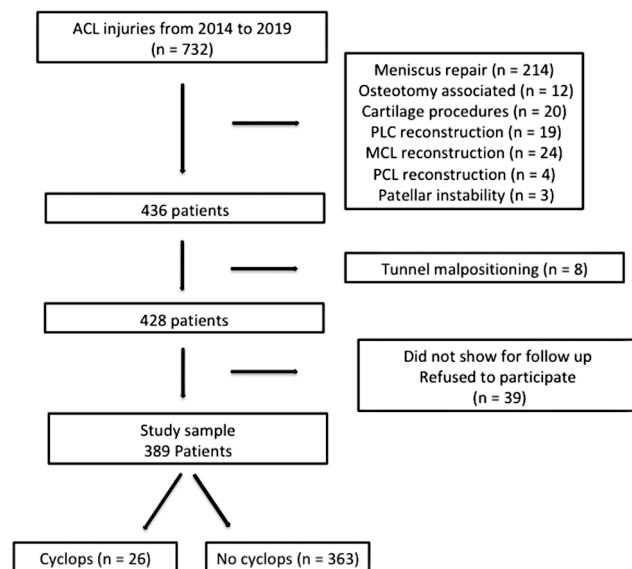
## Introdução

As lesões do ligamento cruzado anterior (LCA) são muito comuns entre os praticantes de esportes.<sup>1</sup> Na maioria dos casos, o tratamento indicado é a reconstrução dessa estrutura, embora técnicas modernas de reparo e até o tratamento conservador possam ser empregados em situações especiais.<sup>2,3</sup> Diversas técnicas e tipos de enxerto podem ser utilizados nos procedimentos de reconstrução, com riscos, benefícios, possíveis complicações e necessidade de repetição da cirurgia inerentes a cada técnica.<sup>4</sup> Lesões *cyclops* sintomáticas são um dos motivos de reoperação após reconstrução do LCA.<sup>5,6</sup>

A lesão *cyclops* é a formação de um nódulo fibroso anterior ao enxerto reconstruído do LCA que pode ou não ser sintomática.<sup>7</sup> Um estudo de Facchetti et al.<sup>7</sup> com exames de

imagem mostrou que, embora as lesões *cyclops* fossem observadas em até 25% dos pacientes aos 6 meses de acompanhamento, a maioria não causava prejuízo funcional. Nos casos sintomáticos, os sintomas mais comuns são dor anterior no joelho, derrame articular e perda da extensão final do joelho.<sup>8</sup> Um a 10% dos pacientes podem precisar de cirurgia para tratamento desta lesão após a reconstrução do LCA.<sup>9,10</sup>

Estudos recentes detectaram possíveis fatores de risco para essa formação nodular, como perda de extensão no momento da reconstrução do LCA ou durante o início do período pós-operatório devido à inibição do quadríceps, incisura intercondilar estreita ou mau posicionamento do túnel tibial.<sup>9,11,12</sup> O papel de outras variáveis intraoperatórias, como preservação do ligamento original acometido



**Fig. 1** Fluxograma do estudo.

remanescente, diferentes enxertos ou técnicas e reconstrução extra-articular associada, é controverso de acordo com a literatura.<sup>11</sup> Procedimentos associados, como reparos de menisco, também são possíveis variáveis de confusão porque podem alterar a reabilitação.<sup>13</sup>

O objetivo deste estudo é avaliar a incidência de lesões *cyclops* sintomáticas que precisam de cirurgia e estabelecer possíveis fatores de risco intraoperatórios, excluindo eventuais erros técnicos ou procedimentos associados que influenciem a reabilitação. Nossa hipótese é que nenhum fator de risco estará associado a essa lesão, inclusive a preservação do remanescente.

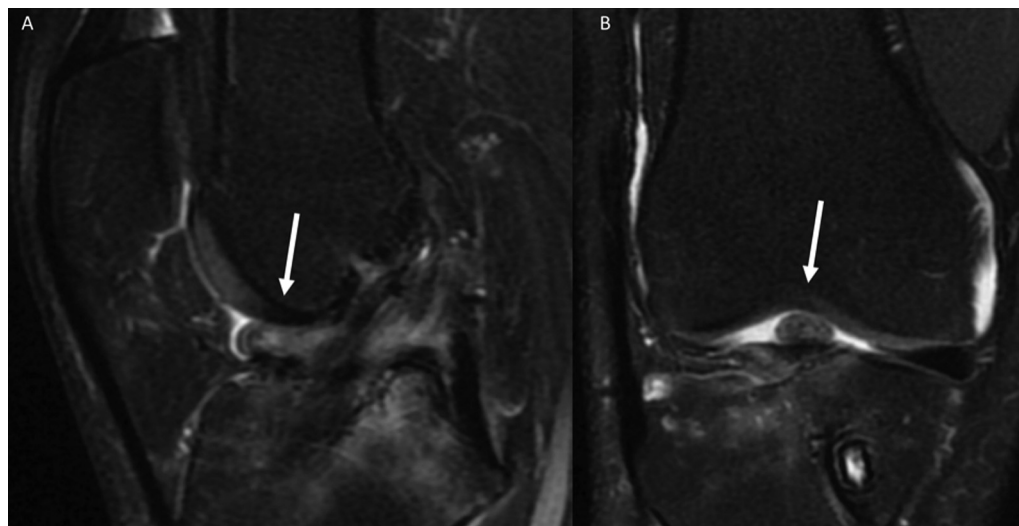
## Materiais e Métodos

O estudo foi aprovado pelo comitê de ética de nossa instituição e os pacientes assinaram o termo de consentimento

livre e esclarecido. Foram avaliados retrospectivamente 389 pacientes com idades entre 18 e 50 anos submetidos à reconstrução primária do LCA entre janeiro de 2014 e janeiro de 2019, embora a coleta de dados tenha sido realizada de forma prospectiva. Pacientes com lesões associadas que necessitaram de outros procedimentos cirúrgicos, como osteotomias e reconstrução de outros ligamentos (à exceção da reconstrução extra-articular do ligamento anterolateral [LAL] ou tenodese do trato iliotibial associado ao LCA que não interferiu na reabilitação pós-operatória) e aqueles submetidos a tratamento por apresentarem lesões de cartilagem ou submetidos a reparos de menisco não foram incluídos, pois esses procedimentos poderiam influenciar a reabilitação e o acompanhamento pós-operatório. Apenas os pacientes que apresentavam amplitude de movimento total no pré-operatório foram submetidos à reconstrução. No período pós-operatório imediato, os pacientes foram submetidos a radiografias frontais e em perfil, sendo excluídos os casos de mau posicionamento do túnel tibial (→ **Fig. 1**).

Lesões *cyclops* sintomáticas foram definidas pela presença de dor anterior no joelho e perda de extensão final confirmada pela visualização do nódulo à ressonância magnética e artroscopia subsequente (→ **Fig. 2**). Pacientes com sintomatologia clínica sem nódulos ou fibrose na região anterior ao LCA não foram considerados portadores de lesões *cyclops*. Os pacientes foram divididos em grupos de acordo com a presença ou ausência de lesões *cyclops* sintomáticas e suas características foram comparadas.

Os seguintes parâmetros foram avaliados: idade, sexo, tempo da lesão à cirurgia, tipo de enxerto utilizado e seu diâmetro, técnica de perfuração do túnel femoral (transportal ou *outside-in*), tipo de fixação utilizada no fêmur e na tibia, presença de hiperextensão do joelho (definida como hiperextensão maior que 5 graus), preservação do LCA remanescente na tibia no momento da cirurgia, procedimento extra-articular anterolateral associado (tenodese do trato iliotibial ou reconstrução do LAL), lesão de menisco associada e participação em atividades esportivas.



**Fig. 2** Imagem de ressonância magnética do joelho direito após a reconstrução do ligamento cruzado anterior mostrando uma lesão *cyclops* (indicada pela seta).

Nos pacientes com preservação do remanescente, o enxerto do LCA foi passado por dentro e não pela lateral do remanescente tibial, de forma que as fibras deste último formassem um arcabouço e as fibras do LCA remanescente no fêmur fossem descoladas para preparo do túnel femoral.<sup>14</sup> Reconstruções seletivas de feixe único (ântero-medial ou póstero-lateral) não foram realizadas nesta série. Após a passagem do fio-guia pela tibia, utilizou-se uma broca em baixa rotação para não danificar as fibras do remanescente. O debridamento abundante foi realizada com lâmina *shaver* no interior do remanescente para evitar o acúmulo de detritos provenientes do túnel tibial.<sup>7</sup>

Todos os pacientes seguiram o mesmo protocolo de reabilitação sem imobilização pós-operatória. A carga parcial com duas muletas foi permitida a partir do primeiro dia pós-operatório, evoluindo para carga total conforme a tolerância do paciente. Exercícios de amplitude de movimento também foram estimulados a partir do primeiro dia pós-operatório.

## Análise Estatística

As variáveis numéricas foram descritas como média e desvio-padrão e as variáveis categóricas foram descritas como números absolutos e porcentagens dentro do grupo. As variáveis numéricas foram comparadas entre os grupos por meio do teste U de Mann-Whitney. O teste exato de Fisher ou o teste do qui-quadrado foram usados para variáveis categóricas nas respectivas tabelas de contingência e as razões de probabilidade (OR, do inglês *odds ratio*) foram calculadas.

## Resultados

Vinte e seis (6,7%) pacientes desenvolveram lesão *cyclops*. Os pacientes com e sem lesão *cyclops* não diferiram quanto à

idade, tempo da lesão à cirurgia, tipo ou diâmetro do enxerto utilizado para a reconstrução do LCA, técnica cirúrgica para criação do túnel femoral, método de fixação femoral, presença de hiperextensão do joelho, preservação do remanescente e lesão de menisco (–Tabela 1). Como todos os pacientes foram submetidos à fixação tibial com parafusos de interferência, não foi possível fazer uma análise estatística dessa variável.

O grupo com lesão *cyclops* apresentou maior proporção de pacientes do sexo feminino (10 [38,4%] vs. 68 [18,7%]; OR = 2,7;  $p = 0,015$ ). Dezoito (11,8%) pacientes submetidos à reconstrução extra-articular associada desenvolveram lesão *cyclops* em comparação a apenas oito (3,4%) pacientes submetidos apenas à reconstrução intra-articular (OR = 3,8;  $p = 0,001$ ). A prática esportiva também esteve relacionada à presença de lesão *cyclops* sintomática, sendo que 23 (8,6%) pacientes que a desenvolveram praticavam algum esporte, contra apenas três (2,5%) que não faziam nenhum esporte (OR = 3,6;  $p = 0,026$ ).

## Discussão

O principal achado deste estudo é que os fatores relacionados a uma maior probabilidade de formação de lesão *cyclops* sintomática com necessidade de ressecção após a reconstrução do LCA são o sexo feminino, a reconstrução extra-articular associada e a prática esportiva. A preservação do remanescente do LCA tibial não foi um fator de risco para o desenvolvimento desse tipo de lesão. Esse achado contradiz nossa hipótese inicial de que nenhum fator de risco estaria significativamente associado à ocorrência da lesão.

Noailles et al.<sup>11</sup> realizaram uma revisão sistemática da incidência e dos fatores de risco para o desenvolvimento de

**Tabela 1** Características dos grupos

	Lesão <i>cyclops</i> (n = 26)	Sem lesão <i>cyclops</i> (n = 363)	p
Idade (anos)	29,2 ± 9,2	29,6 ± 7,9	0,700
Sexo feminino	10 (38,4%)	68 (18,7%)	0,022
Tempo desde a lesão (meses)	7,2 ± 6,5	6,9 ± 12,6	0,564
Tipo de enxerto	Isquiotibiais = 24 (92,3%) Tendão patelar = 29 (7,7%)	Isquiotibiais = 329 (90,6%) Tendão patelar = 29 (8,0%) Tendão quadricipital = 3 (0,8%) Aloenxerto = 2 (0,5%)	1,0
Diâmetro do enxerto (mm)	8,1 ± 0,6	8,3 ± 0,7	0,208
Técnica de perfuração do túnel femoral	<i>Outside-in</i> = 21 (80,8%) Portal medial = 5 (19,2%)	<i>Outside-in</i> = 263 (72,5%) Portal medial = 100 (27,5%)	0,379
Método de fixação femoral	Parafuso de interferência = 21 (80,7%) <i>Endobutton</i> = 5 (19,3%)	Parafuso de interferência = 239 (65,8%) <i>Endobutton</i> = 115 (31,7%) Outro = 9 (2,5%)	0,312
Presença de hiperextensão do joelho	6 (23,0%)	124 (34,1%)	0,247
Preservação do remanescente	10 (38,4%)	137 (37,7%)	0,942
Reconstrução extra-articular associada	18 (69,2%)	134 (36,9%)	0,001
Lesão de menisco associada	4 (15,3%)	78 (21,4%)	0,461
Prática de esportes	23 (88,4%)	245 (67,4%)	0,026

lesões *cyclops* depois da reconstrução do LCA. Esses autores identificaram um maior risco de lesão *cyclops* relacionado a fatores pré-operatórios, como inflamação do joelho e restrição da amplitude de movimento; fatores intraoperatórios, como incisura intercondilar estreita e mau posicionamento anterior do túnel tibial; e fatores pós-operatórios, como espasmo persistente dos isquiotibiais. Outra revisão recente de Kambhampati et al.<sup>10</sup> revelou como fatores de risco o sexo feminino, o maior volume de enxerto, as lesões por avulsão óssea, o posicionamento excessivamente anterior do túnel tibial e as reconstruções em feixe duplo. No presente estudo, alguns desses fatores de confusão relacionados à formação de lesões *cyclops* não foram analisados já que todos os pacientes foram operados somente após atingirem a amplitude de movimento completa e aqueles com túneis tibiais mal posicionados foram excluídos. Em relação às reconstruções extra-articulares, dos 10 estudos descritos na revisão de Noailles et al.,<sup>11</sup> apenas um, de Pinto et al.,<sup>15</sup> incluiu esta variável. No entanto, diferentemente de nosso estudo, esse trabalho não observou uma relação entre essa variável e um maior risco aumentado de lesão *cyclops*. Kambhampati et al.<sup>10</sup> não mencionaram procedimentos extra-articulares em sua revisão.

Acreditamos ter encontrado uma correlação entre a reconstrução extra-articular e a formação de lesão *cyclops*, pois esses pacientes podem vir a apresentar maior dor pós-operatória, principalmente nos casos de tenodese do trato iliotibial, o que pode aumentar a inibição do quadríceps e favorecer a contratura dos isquiotibiais. Isso provoca flexão do joelho, o que cria condições que favorecem a formação da lesão *cyclops* no espaço entre o enxerto do LCA e a incisura intercondilar.<sup>12</sup> Delaloye et al.,<sup>12</sup> por sua vez, mostraram em uma série de 3.633 pacientes que o único fator de risco associado à lesão *cyclops* era um déficit de extensão durante o início do período pós-operatório, sugerindo que a ausência de extensão poderia ser causada por inibição muscular artrogênica.<sup>16</sup> Thaunat et al.,<sup>6</sup> em uma série recente que avaliou a taxa de reoperação após a reconstrução combinada intra-articular e extra-articular, também não encontraram maior número de complicações nos casos com procedimentos anterolaterais associados. Assim, nosso achado de maior risco de lesões *cyclops* relacionado a procedimentos extra-articulares é inédito e contraditório com a literatura sobre reconstruções extra-articulares, uma vez que essa complicação não foi relatada com frequência em nenhum dos estudos existentes sobre o assunto.<sup>17-22</sup> Acreditamos que esse achado mereça ser estudado com mais detalhes em séries futuras e não deva ser hoje considerado um fator para não indicação ou alteração da indicação de procedimentos extra-articulares associados à reconstrução do LCA.

Não há consenso sobre se o sexo feminino é um fator de risco para a formação de lesões *cyclops*. Nosso estudo, assim como os de Sanders et al.<sup>23</sup> e Fujii et al.,<sup>9</sup> observou uma relação entre o sexo feminino e a formação da lesão *cyclops*, diferentemente de Facchetti et al.<sup>7</sup> Os possíveis motivos razões para o maior risco em mulheres são a menor força do quadríceps, a maior dificuldade de extensão e a maior dor. É importante alertar essas pacientes sobre tal possibilidade durante a ava-

liação pré-operatória, principalmente nos casos de grande déficit de força do quadríceps no período pré-operatório.

A prática esportiva também foi caracterizada como fator de risco para a formação de lesões *cyclops*. De acordo com estudos anteriores, a maioria das lesões *cyclops* é assintomática e acreditamos que os pacientes que praticam esportes têm maior chance de perceber sintomas em uma lesão existente devido à maior demanda funcional do joelho.<sup>7</sup> Não foi possível identificar outros fatores que possam estar relacionados ao esporte e à formação dessa lesão; assim, não podemos descartar a possibilidade de que esse seja um achado aleatório. Pinto et al.<sup>15</sup> não observaram associação entre atletas profissionais e a formação da lesão *cyclops*.

Há dúvida se a preservação do remanescente do LCA possa ser um fator de risco para o desenvolvimento de lesões *cyclops*, pois o remanescente ocupa mais espaço na área intercondilar quando combinado ao enxerto ligamentar reconstruído.<sup>24-26</sup> Acreditamos que a preservação do remanescente e a construção do novo LCA dentro desse arcabouço não causem um aumento exagerado de volume na região intercondilar e, portanto, não favoreçam a formação da lesão *cyclops*.<sup>14,27</sup> Nosso estudo não detectou essa associação, nem estudos recentes que utilizaram a mesma técnica de preservação.

Um fator talvez importante que não pôde ser avaliado de forma quantitativa no presente estudo é o debridamento do túnel tibial. Acreditamos que o uso do *shaver* para debridamento adequado do túnel tibial é essencial e que não se deve deixar nenhum detrito entre o enxerto e o remanescente; além disso, essa abordagem foi realizada rotineiramente em nossas reconstruções de forma empírica. Iman et al.<sup>28</sup> mostraram que pode haver *debris* ósseos em até 69% dos pacientes após a reconstrução do LCA e Nagira et al.<sup>8</sup> demonstraram que o debridamento pode reduzir as lesões *cyclops*. Acreditamos que, em casos de preservação de remanescentes, os detritos provenientes do túnel tibial podem ser mantidos, já que é difícil visualizá-los devido ao tecido nativo do LCA que recobre a entrada do túnel; no entanto, esses *debris* podem contribuir para a formação de lesões *cyclops*.

As limitações deste estudo são sua natureza retrospectiva, embora os dados tenham sido coletados prospectivamente. Infelizmente, não avaliamos a dor pós-operatória em nosso estudo. Teoricamente, um melhor controle da dor durante e após a cirurgia, combinado ao treinamento pré-operatório de ativação do quadríceps, poderia prevenir ou pelo menos reduzir a perda de extensão. Essa desvantagem pode ter sido um fator de confusão no achado de reconstrução extra-articular como fator de risco para o desenvolvimento da lesão *cyclops*. Outros fatores que podem ser relevantes, como presença de flexão pós-operatória e ativação muscular, também não foram mensurados, embora todos os pacientes tratados apresentassem amplitude de movimento completa e ativação do quadríceps no momento da cirurgia. Este fator deve ser considerado em análises futuras. A presença de poucos casos de reconstrução com tendões de banco de tecidos, reconstrução com tendão quadricipital e outros métodos de fixação femoral além do *endobutton* e do parafuso de interferência também pode ser considerada uma limitação, pois reduz o poder estatístico para avaliação dessas variáveis.

## Conclusão

Em nossa série, 6,7% dos pacientes necessitaram de remoção artroscópica das lesões *cyclops*. O sexo feminino, a reconstrução extra-articular associada e a prática esportiva foram fatores relacionados à presença dessa lesão. A preservação de remanescente não teve relação com a formação de lesões *cyclops*.

### Suporte Financeiro

Este estudo não recebeu suporte financeiro de fontes públicas, comerciais ou sem fins lucrativos.

### Conflito de Interesses

Os autores não têm conflitos de interesses a declarar.

## Referências

- Fu FH, Bennett CH, Ma CB, Menetrey J, Lattermann C. Current trends in anterior cruciate ligament reconstruction. Part II. Operative procedures and clinical correlations. *Am J Sports Med* 2000;28(01):124–130
- Chahla J, Nelson T, Dallo I, et al. Anterior cruciate ligament repair versus reconstruction: A kinematic analysis. *Knee* 2020;27(02):334–340
- Gföller P, Abermann E, Runer A, et al. Non-operative treatment of ACL injury is associated with opposing subjective and objective outcomes over 20 years of follow-up. *Knee Surg Sports Traumatol Arthrosc* 2019;27(08):2665–2671
- Robin BN, Jani SS, Marvil SC, Reid JB, Schillhammer CK, Lubowitz JH. Advantages and Disadvantages of Transtibial, Anteromedial Portal, and Outside-In Femoral Tunnel Drilling in Single-Bundle Anterior Cruciate Ligament Reconstruction: A Systematic Review. *Arthroscopy* 2015;31(07):1412–1417
- Kartus J, Magnusson L, Stener S, Brandsson S, Eriksson BI, Karlsson J. Complications following arthroscopic anterior cruciate ligament reconstruction. A 2-5-year follow-up of 604 patients with special emphasis on anterior knee pain. *Knee Surg Sports Traumatol Arthrosc* 1999;7(01):2–8
- Thaunat M, Clowez G, Saithna A, et al. Reoperation rates after combined anterior cruciate ligament and anterolateral ligament reconstruction: a series of 548 patients from the SANTI Study group with a minimum follow-up of 2 years. *Am J Sports Med* 2017;45(11):2569–2577
- Facchetti L, Schwaiger BJ, Gersing AS, et al; UCSF-P50-ACL Consortium AF-ACL Consortium. Cyclops lesions detected by MRI are frequent findings after ACL surgical reconstruction but do not impact clinical outcome over 2 years. *Eur Radiol* 2017;27(08):3499–3508
- Nagira K, Enokida M, Hayashi I, Ishida K, Kanaya H, Nagashima H. A Simple Method to Reduce the Incidence of Cyclops Lesion after Anterior Cruciate Ligament Reconstruction. *J Knee Surg* 2021;34(05):546–551
- Fujii M, Furumatsu T, Miyazawa S, et al. Intercondylar notch size influences cyclops formation after anterior cruciate ligament reconstruction. *Knee Surg Sports Traumatol Arthrosc* 2015;23(04):1092–1099
- Kambhampati SBS, Gollamudi S, Shanmugasundaram S, Josyula VVS. Cyclops Lesions of the Knee: A Narrative Review of the Literature. *Orthop J Sports Med* 2020;8(08):2325967120945671
- Noailles T, Chalopin A, Boissard M, Lopes R, Bouguennec N, Hardy A. Incidence and risk factors for cyclops syndrome after anterior cruciate ligament reconstruction: A systematic literature review. *Orthop Traumatol Surg Res* 2019;105(07):1401–1405
- Delaloye JR, Murar J, Vieira TD, et al. Knee Extension Deficit in the Early Postoperative Period Predisposes to Cyclops Syndrome After Anterior Cruciate Ligament Reconstruction: A Risk Factor Analysis in 3633 Patients From the SANTI Study Group Database. *Am J Sports Med* 2020;48(03):565–572
- Bierke S, Abdelatv Y, Hees T, et al. Risk of arthrofibrosis in anatomical anterior cruciate ligament reconstruction: the role of timing and meniscus suture. *Arch Orthop Trauma Surg* 2021;141(05):743–750
- Sonnery-Cottet B, Freychet B, Murphy CG, Pupim BH, Thaunat M. Anterior Cruciate Ligament Reconstruction and Preservation: The Single-Anteromedial Bundle Biological Augmentation (SAMBBA) Technique. *Arthrosc Tech* 2014;3(06):e689–e693
- Pinto FG, Thaunat M, Daggett M, et al. Hamstring contracture after ACL reconstruction is associated with an increased risk of cyclops syndrome. [published correction appears in *Orthop J Sports Med* 2017;5(2):2325967117697677] *Orthop J Sports Med* 2017;5(01):2325967116684121
- Getgood AMJ, Bryant DM, Litchfield R, et al; STABILITY Study Group. Lateral extra-articular tenodesis reduces failure of hamstring tendon autograft anterior cruciate ligament reconstruction: 2-year outcomes from the STABILITY Study Randomized Clinical Trial. *Am J Sports Med* 2020;48(02):285–297
- Sonnery-Cottet B, Saithna A, Quelard B, et al. Arthroscopic muscle inhibition after ACL reconstruction: a scoping review of the efficacy of interventions. [published correction appears in *Br J Sports Med*. 2019 Dec;53(23):e8] *Br J Sports Med* 2019;53(05):289–298
- Porter M, Shadbolt B. Modified iliotibial band tenodesis is indicated to correct intraoperative residual pivot shift after anterior cruciate ligament reconstruction using an autologous hamstring tendon graft: a prospective randomized controlled trial. *Am J Sports Med* 2020;48(05):1069–1077
- Saithna A, Daggett M, Helito CP, et al. Clinical results of combined ACL and anterolateral ligament reconstruction: a narrative review from the SANTI study group. *J Knee Surg* 2021;34(09):962–970
- Hurley ET, Fried JW, Kingery MT, Strauss EJ, Alaia MJ. Anterolateral ligament reconstruction improves knee stability alongside anterior cruciate ligament reconstruction. *Knee Surg Sports Traumatol Arthrosc* 2021;29(03):764–771
- Sonnery-Cottet B, Saithna A, Cavalier M, et al. Anterolateral Ligament reconstruction is associated with significantly reduced ACL graft rupture rates at a minimum follow-up of 2 years: a prospective comparative study of 502 patients from the SANTI study group. *Am J Sports Med* 2017;45(07):1547–1557
- Helito CP, Sobrado MF, Giglio PN, et al. Combined reconstruction of the anterolateral ligament in patients with anterior cruciate ligament injury and ligamentous hyperlaxity leads to better clinical stability and a lower failure rate than isolated anterior cruciate ligament reconstruction. *Arthroscopy* 2019;35(09):2648–2654
- Sanders TL, Kremers HM, Bryan AJ, Kremers WK, Stuart MJ, Krych AJ. Procedural intervention for arthrofibrosis after ACL reconstruction: trends over two decades. *Knee Surg Sports Traumatol Arthrosc* 2017;25(02):532–537
- Tie K, Chen L, Hu D, Wang H. The difference in clinical outcome of single-bundle anterior cruciate ligament reconstructions with and without remnant preservation: A meta-analysis. *Knee* 2016;23(04):566–574
- Tanabe Y, Yasuda K, Kondo E, Kitamura N. Clinical results of anterior cruciate ligament reconstruction with ligament remnant tissue preservation: A systematic review. *Asia Pac J Sports Med Arthrosc Rehabil Technol* 2016;4:1–8
- Hu J, Qu J, Xu D, Zhang T, Zhou J, Lu H. Clinical outcomes of remnant preserving augmentation in anterior cruciate ligament reconstruction: a systematic review. *Knee Surg Sports Traumatol Arthrosc* 2014;22(09):1976–1985
- Ouanezar H, Blakeney WG, Fernandes LR, et al. Clinical outcomes of single anteromedial bundle biologic augmentation technique for anterior cruciate ligament reconstruction with consideration of tibial remnant size. *Arthroscopy* 2018;34(03):714–722
- Imam MA, Abdelkafy A, Dinah F, Adhikari A. Does bone debris in anterior cruciate ligament reconstruction really matter? A cohort study of a protocol for bone debris debridement. *SICOT J* 2015;1:4