

AVALIAÇÃO DOS RESULTADOS DO REPARO ARTROSCÓPICO DE LESÕES DO MANGUITO ROTADOR EM PACIENTES COM ATÉ 50 ANOS DE IDADE

EVALUATION OF THE RESULTS FROM ARTHROSCOPIC REPAIR ON ROTATOR CUFF INJURIES AMONG PATIENTS UNDER 50 YEARS OF AGE

Alberto Naoki Miyazaki¹, Marcelo Fregoneze², Pedro Doneux Santos³, Luciana Andrade da Silva³, Guilherme do Val Sella³, Ruy Mesquita Maranhão Santos⁴, Adriano de Souza⁴, Sérgio Luiz Checchia⁵

RESUMO

Objetivo: Avaliar o resultado do tratamento cirúrgico das lesões do manguito rotador (LMR) por via artroscópica nos pacientes com até 50 anos de idade. **Métodos:** Entre agosto de 1998 e dezembro de 2007 foram reavaliados 63 pacientes com LMR submetidos a este tratamento pelo Grupo de Ombro e Cotovelo do Departamento de Ortopedia e Traumatologia da Faculdade de Ciências Médica da Santa Casa de São Paulo – “Pavilhão Fernandinho Simonsen”. Foram incluídos no estudo todos os pacientes com LMR com idade até 50 anos e com seguimento mínimo pós-operatório de 24 meses. **Resultados:** Pelos critérios de avaliação da UCLA, 59 (92%) pacientes tiveram resultados excelentes e bons; cinco (8%), regulares; e nenhum ruim. A amplitude média dos movimentos na avaliação pós-operatória foi de 145° na elevação, 47° na rotação lateral e de T10 na rotação medial. Os resultados insatisfatórios estiveram associados com o tempo prolongado da lesão, demonstrando uma relação estatisticamente significativa. **Conclusão:** O reparo artroscópico da LMR nos pacientes jovens traz resultados bons e excelentes na maioria dos pacientes.

Descritores - Manguito Rotador; Artroscopia; Estudos de Avaliação

ABSTRACT

Objective: To assess the results from arthroscopic surgical treatment of rotator cuff injuries among patients under 50 years of age. **Methods:** Sixty-three patients with rotator cuff injuries who underwent arthroscopic surgical treatment performed by the Shoulder and Elbow Group of the Department of Orthopedics and Traumatology, in the Fernandinho Simonsen wing of Santa Casa Medical School, São Paulo, between August 1998 and December 2007, were reassessed. The study included all patients with rotator cuff injuries who were under 50 years of age and had been followed up postoperatively for at least 24 months. **Results:** According to the UCLA evaluation criteria, 59 patients (92%) showed excellent and good results; five (8%) showed fair results; and none showed poor results. The postoperative evaluation showed that the mean range of motion was 145° for elevation, 47° for lateral rotation and T10 for medial rotation. Unsatisfactory results were associated with prolonged duration of the injury, with a statistically significant relationship. **Conclusion:** Arthroscopic repair of rotator cuff injuries in young patients produces excellent or good results for most patients.

Keywords - Rotator Cuff; Arthroscopy; Evaluation Studies

1 – Professor Assistente e Chefe do Grupo de Cirurgia do Ombro e Cotovelo do Departamento de Ortopedia e Traumatologia da Faculdade de Ciências Médicas da Santa Casa de São Paulo – São Paulo, SP, Brasil.

2 – Professor Assistente e Assistente do Grupo de Cirurgia do Ombro e Cotovelo do Departamento de Ortopedia e Traumatologia da Faculdade de Ciências Médicas da Santa Casa de São Paulo – São Paulo, SP, Brasil.

3 – Assistente do Grupo de Cirurgia do Ombro e Cotovelo do Departamento de Ortopedia e Traumatologia da Faculdade Ciências de Médicas da Santa Casa de São Paulo – São Paulo, SP, Brasil.

4 – Estagiário do Grupo de Cirurgia do Ombro e Cotovelo do Departamento de Ortopedia e Traumatologia da Faculdade de Ciências Médicas da Santa Casa de São Paulo – São Paulo, SP, Brasil.

5 – Professor Adjunto, Consultor Acadêmico e Membro do Grupo de Cirurgia do Ombro e Cotovelo do Departamento de Ortopedia e Traumatologia da Faculdade de Ciências Médicas da Santa Casa de São Paulo – São Paulo, SP, Brasil.

Trabalho realizado no Departamento de Ortopedia e Traumatologia da Faculdade de Ciências Médicas da Santa Casa de São Paulo (DOT-FCMSCSP), Pavilhão “Fernandinho Simonsen”. Diretor: Prof. Dr. Osmar Avanzi – São Paulo, SP, Brasil.

Correspondência: Rua Dr. Cesário Mota Jr., 112 – Vila Buarque – 01221-020 – São Paulo, SP. Site: www.ombro.med.br - E-mail: ombro@ombro.med.br

Trabalho recebido para publicação: 17/02/2010, aceito para publicação: 21/04/2010.

INTRODUÇÃO

A lesão do manguito rotador (LMR) é comum na prática ortopédica, tendo prevalência que varia entre cinco e 33% da população⁽¹⁻⁴⁾. Há pouca informação disponível na literatura sobre este tipo de lesão quando ocorre em pacientes com idade inferior a 50 anos^(5,6). Hawkins *et al*⁽⁷⁾ demonstram que, dos 100 pacientes tratados cirurgicamente, apenas dois apresentavam LMR completa nesta faixa etária.

Enquanto a população com idade superior a 50 anos é mais comumente acometida e tende a apresentar lesões maiores em decorrência da degeneração tendinosa, a população jovem (inferior a 50 anos de idade) tem lesões predominantemente de etiologia traumática^(1,5,6,8).

Com relação à cicatrização, pacientes mais jovens tendem a evoluir de forma mais satisfatória, embora ainda não haja evidência na literatura para sustentar esta afirmação⁽⁵⁾.

Raros são os artigos científicos que documentem os resultados clínicos da LMR tratada por via artroscópica em pacientes jovens, os quais possuem elevada demanda funcional (profissionais e esportivas)^(9,10). Alguns autores têm demonstrado resultados clínicos satisfatórios a longo prazo em pacientes com idade até 50 anos operados para o tratamento das LMR^(5,7,11-14).

O objetivo deste estudo é avaliar os resultados clínicos obtidos no tratamento da LMR pela via artroscópica nos pacientes com até 50 anos de idade.

Casuística e métodos

No período de agosto de 1998 a dezembro de 2007, 89 pacientes com LMR foram submetidos a tratamento cirúrgico artroscópico pelo Grupo de Ombro e Cotovelo do Departamento de Ortopedia e Traumatologia da Faculdade de Ciências Médicas da Santa Casa de Paulo – “Pavilhão Fernandinho Simonsen”. Do total, 63 foram reavaliados por haver perda de 26 pacientes que não completaram os critérios mínimos de seguimento pós-operatório. Foram considerados critérios de inclusão neste estudo pacientes operados com rotura completa do manguito rotador com até 50 anos de idade e com seguimento pós-operatório mínimo de dois anos. Foram considerados critérios de exclusão pacientes com lesão incompleta ou completa com idade superior a 50 anos ou tempo pós-operatório inferior a dois anos.

Trinta e seis pacientes eram do sexo masculino (57,1%) e 27 do feminino (42,8%). A média de idade foi de 44,8 anos, variando de 32 a 50 anos. O tempo de

dor no período pré-operatório variou de um a 192 meses, com média de 21 meses. O lado dominante foi acometido em 55 casos (87,3%), sendo dois casos bilaterais (casos 3 e 7). Entre as lesões, 23 (36,5%) foram decorrentes de trauma ou elevada demanda física no ombro acometido. Tivemos também 23 pacientes (36,5%) que praticavam esportes que utilizavam o membro superior e, destes, nove (39,1%) tiveram etiologia traumática associada (Tabela 1).

Com relação ao tamanho inicial da lesão, segundo a classificação de Hawkins *et al*⁽⁷⁾, 22 eram pequenas (33,8%), 33 médias (50,7%) e 10 grandes (15,5%); nenhum caso de lesão extensa foi observado (Figura 1).

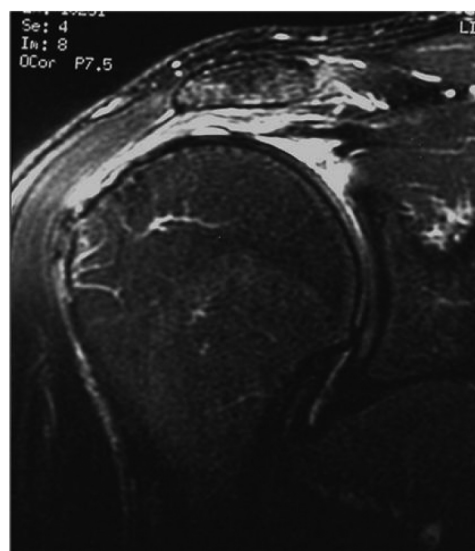


Figura 1 – Imagem de ressonância magnética, em T2 (do ombro direito e corte coronal) mostrando lesão grande do tendão supraespalinal.

Todos os pacientes foram submetidos ao procedimento cirúrgico em posição de “cadeira de praia” sob anestesia geral associada a bloqueio anestésico do plexo braquial. Realizada inspeção artroscópica da articulação antes da reparação do manguito. Em seguida, foi abordado o espaço subacromial em que se realizou o desbridamento bursal, mobilização dos tendões e cruentização do leito ósseo da cabeça do úmero. A ressecção da porção lateral da clavícula, tenotomia e tenodese do cabo longo do bíceps foram realizados como procedimentos associados, conforme a necessidade (Tabela 1). Acromioplastia foi realizada em todos os pacientes. A sutura foi feita em fileira simples com uso de âncoras variando de uma a quatro (média de 1,5) e em nenhum caso foi feita sutura em dupla fileira (Figuras 2 e 3).

Tabela 1 – Dados demográficos, procedimentos realizados e resultados.

| Nº Pac. | Sexo | Dom | Esp | Tr | LA | MUM | TB | ΔT | Tam. | Δtt | UCLA | COMPLIC |
|---------|------|-----|-----|----|----|-----|----|-----|------|-----|------|-------------------|
| 1 | F | + | | + | + | + | | 8 | G | 36 | 23 | rerruptura |
| 2 | F | + | | | | | | 12 | M | 24 | 33 | |
| 3 | F | + | | + | | | | 2 | P | 124 | 35 | |
| 3 | F | | | | | | | 24 | P | 93 | 33 | |
| 4 | F | + | | | + | + | | 24 | M | 39 | 21 | rerruptura |
| 5 | F | | | + | + | + | | 12 | M | 86 | 35 | |
| 6 | F | + | | | | | | 11 | M | 80 | 33 | |
| 7 | F | + | | | + | + | | 60 | P | 71 | 31 | |
| 7 | F | + | | | + | + | | 48 | P | 36 | 33 | |
| 8 | M | + | | + | + | | | 26 | G | 25 | 35 | |
| 9 | F | | | + | + | | | 24 | G | 42 | 35 | |
| 10 | F | + | | | + | + | | 42 | M | 31 | 29 | |
| 11 | M | + | | + | | | | 24 | G | 28 | 23 | rerruptura |
| 12 | F | + | | + | | | | 24 | P | 28 | 22 | rigidez articular |
| 13 | F | | | | | | | 36 | P | 24 | 29 | |
| 14 | M | + | | | | | | 11 | G | 24 | 27 | rerruptura |
| 15 | M | + | + | | | | | 192 | P | 22 | 35 | |
| 16 | F | + | | | | | | 6 | M | 39 | 33 | |
| 17 | M | + | | | | | | 12 | M | 52 | 35 | |
| 18 | M | + | + | + | + | | | 2 | P | 24 | 35 | |
| 19 | M | + | + | | | | | 2 | M | 65 | 35 | |
| 20 | M | + | | + | | | | 1 | P | 24 | 35 | |
| 21 | M | + | | | | | | 6 | M | 82 | 35 | |
| 22 | F | + | | | + | + | | 24 | P | 90 | 35 | |
| 23 | M | + | | + | | | | 1 | M | 115 | 35 | |
| 24 | M | + | | + | | | | 1 | P | 49 | 35 | |
| 25 | M | + | | + | + | | | 1 | P | 79 | 35 | |
| 26 | M | + | | + | | | | 2 | M | 33 | 35 | |
| 27 | M | + | | + | + | | | 1 | M | 60 | 33 | |
| 28 | F | + | + | | + | + | | 6 | M | 54 | 35 | |
| 29 | M | | + | + | + | | | 2 | P | 56 | 35 | |
| 30 | M | | + | + | | | | 1 | G | 48 | 35 | |
| 31 | F | + | + | | | | | 5 | M | 47 | 35 | |
| 32 | M | + | + | | | | | 2 | M | 46 | 35 | |
| 33 | M | + | | | | | | 13 | M | 44 | 35 | |
| 34 | M | + | + | | + | | | 12 | P | 46 | 32 | |
| 35 | M | | + | | + | | + | 1 | M | 24 | 35 | |
| 36 | M | + | + | | + | | + | 84 | M | 40 | 35 | |
| 37 | F | + | + | | | | | 12 | M | 24 | 35 | |
| 38 | F | + | + | | + | + | | 12 | M | 35 | 35 | |
| 39 | F | + | | | + | | | 6 | P | 26 | 35 | |
| 40 | M | | | + | + | | | 1,5 | M | 25 | 35 | |
| 41 | M | + | + | | + | | | 48 | M | 24 | 35 | |
| 42 | M | + | + | | + | + | | 6 | M | 60 | 35 | |
| 43 | F | + | + | | | | | 24 | M | 81 | 35 | |
| 44 | F | + | | | | | | 3 | M | 32 | 35 | |
| 45 | M | + | + | + | | | | 1 | G | 122 | 35 | |
| 46 | M | + | + | + | | | | 5 | M | 25 | 35 | |
| 47 | F | + | | | + | + | | 24 | P | 28 | 33 | |
| 48 | M | + | + | | | | | 4 | P | 103 | 35 | |
| 49 | F | + | + | | | | | 5 | M | 101 | 35 | |
| 50 | M | + | + | + | | | | 1 | G | 104 | 35 | |
| 51 | F | | + | | + | + | | 6 | P | 93 | 33 | |
| 52 | F | + | + | | | | | 6 | G | 102 | 35 | |
| 53 | M | + | + | | + | + | | 6 | G | 106 | 35 | |
| 54 | M | + | + | + | | | | 24 | M | 92 | 35 | |
| 55 | M | + | + | | + | | | 60 | M | 84 | 29 | |
| 56 | M | + | + | + | | | | 180 | P | 61 | 35 | |
| 57 | M | + | + | | + | + | | 2 | M | 90 | 35 | |
| 58 | M | + | + | + | + | | | 3 | P | 82 | 33 | |
| 59 | M | + | + | | + | + | + | 36 | P | 45 | 32 | |
| 60 | M | + | + | | | | | 12 | P | 80 | 35 | |
| 61 | F | | | | | | | 24 | M | 78 | 35 | |
| 62 | M | + | + | | + | | | 5 | M | 76 | 35 | |
| 63 | M | + | + | | + | | | 96 | M | 65 | 35 | |

Fonte: Arquivos Médicos do DOTSCMSP.

Legendas: Sexo (F = feminino e M = masculino); Dom. = dominância; Esp. = esporte; Tr. = trauma; LA = lesão associada; ACP = acromioplastia; MUM = Mumford; TB = tenodese do biceps. ΔT = tempo de sintomas em meses pré-operatório; Tam. = tamanho da lesão (G = grande; M = média; P = pequena); Δtt = tempo de seguimento em meses pós-operatório; Complic. = complicação.

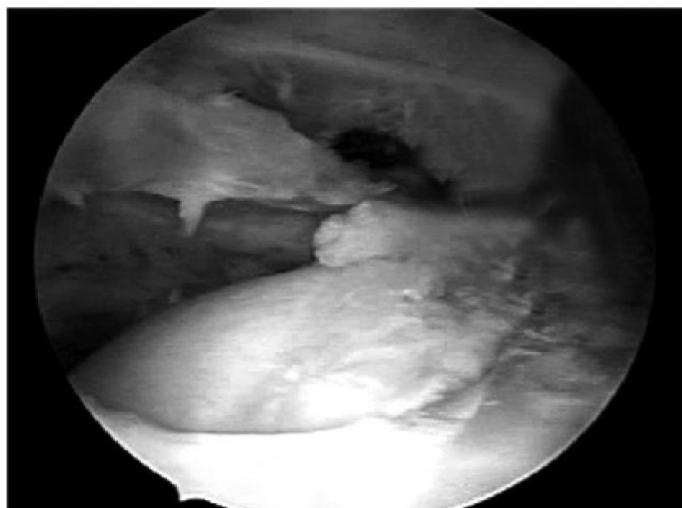


Figura 2 – Imagem artroscópica (portal posterior) da LMR do ombro direito.

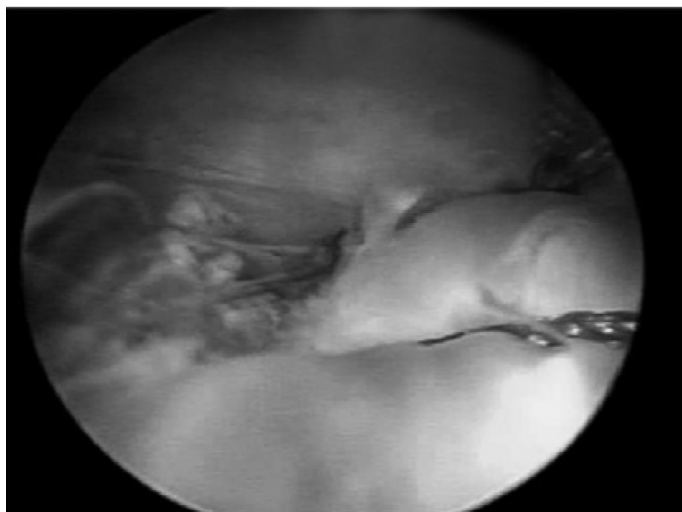


Figura 3 – Imagem artroscópica (portal posterior) após sutura da LMR do ombro direito.

O tempo médio de imobilização no período pós-operatório, com tipoia funcional, foi de sete semanas, variando de quatro a 12 semanas.

No período pós-operatório, os pacientes foram reavaliados clinicamente pelo método da *University of California at Los Angeles (UCLA)*⁽¹⁵⁾ e a mobilidade articular pelos parâmetros descritos por Hawkins e Bokos⁽⁸⁾.

Na análise estatística, foi utilizado o programa SPSS (Statistical Package for Social Sciences), em sua versão 17.0, para a obtenção dos resultados e considerado intervalo de 95% como estatisticamente significativo ($p < 0,005$). Foi aplicado o teste de Mann-Whitney para as variáveis trauma e UCLA; a análise de correlação de Spearman para tempo de sintomas e UCLA; e o teste de Kruskal-Wallis, para tamanho da lesão e UCLA.

RESULTADOS

Avaliando os resultados dos 63 pacientes operados, verificamos que a média do índice de UCLA foi de 33,3 pontos (21 a 35). Foram considerados excelentes em 71,4% dos casos e bons em 20,6% (Tabela 1). Em 8% dos casos, os resultados foram insatisfatórios, sendo cinco casos regulares (Tabela 1).

A amplitude média de movimento, na avaliação pós-operatória, foi de 145° na elevação, variando de 80° a 160°; rotação lateral de 47°, variando de 35° a 60°; e rotação medial de T10, variando de L3 a T5. O seguimento médio no período pós-operatório foi de 58 meses, variando de 24 a 124 meses.

A análise estatística não evidenciou correlação estatisticamente significativa entre o tamanho da lesão e a presença de trauma quando comparadas com o resultado ($p > 0,050$). Já o tempo de sintomas tem uma relação estatística significativa ($p = 0,003$) com os resultados, visto que quanto maior o tempo entre a lesão e a cirurgia piores foram os resultados.

Avaliando nossos resultados insatisfatórios, apresentamos cinco casos (8%) com índice de UCLA regular, sendo que quatro casos apresentaram nova ruptura sintomáticas e comprovação por ressonância magnética (casos 1, 4, 11 e 14) e um caso com limitação de mobilidade e sintomatologia significativa (caso 12).

DISCUSSÃO

A rotura completa do manguito rotador em pacientes nas primeiras cinco décadas de vida é rara, porém já foi descrita por alguns autores^(5,11,16). Estudos anatômicos e em cadáveres evidenciam degeneração do manguito rotador como processo normal do envelhecimento humano^(11,17-19), no entanto, os fatores etiológicos da lesão do manguito rotador em pacientes jovens são diferentes em relação aos idosos^(18,21). Enquanto a síndrome do impacto e degeneração tendinosa predominam nestes, nos jovens, frequentemente, há associação com mecanismos traumáticos, principalmente, luxação glenoumeral⁽¹¹⁾.

A LMR resultante de um simples episódio de trauma é rara. Cofield⁽²¹⁾ tiveram 8% de incidência de evento traumático agudo em uma série de 510 pacientes tratados cirurgicamente para LMR. No nosso estudo, entretanto, 23 pacientes (36,5%) relataram uma etiologia traumática associada ao início dos sintomas no ombro.

Estudos de imagem utilizando ressonância magnética têm demonstrado taxas de nova ruptura após reparo

artroscópico variando de 31 a 94%, sendo a maioria dos casos assintomáticos⁽²²⁻²⁴⁾. Nesta casuística, evidenciamos nova ruptura em quatro casos (6,5%) sintomáticos e comprovados por exames de imagem.

Nestes quatro casos de nova ruptura e sintomáticos, três tiveram uma lesão primária de tamanho grande e uma média, sendo que apenas dois casos estavam associados a mecanismo traumático inicial (casos 1 e 11). O quinto caso de insatisfação (caso 12) foi observado pela limitação de mobilidade obtida no seguimento pós-

-operatório, no qual acreditamos que o tempo de sintomas prolongado possa ter ocasionado um resultado não favorável.

CONCLUSÃO

O tratamento artroscópico da LMR em pacientes com até 50 anos de idade apresenta 92% de resultados excelentes e bons quando avaliados pelo método funcional da UCLA.

REFERÊNCIAS

- Hatrup SJ. Rotator cuff repair: relevance of patient age. *J Shoulder Elbow Surg.* 1995;4(2):95-100.
- Bigliani LU, Morrison DS, April EW. The morphology of the acromion and its relationship to rotator cuff tears. *Orthop Trans.* 1986;10:228.
- Neer CS 2nd. Impingement lesions. *Clin Orthop Relat Res.* 1983;(173):70-7.
- McLaughlin HL. Rupture of the rotator cuff. *J Bone Joint Surg Am.* 1962;44(5):979-83.
- Burns JP, Snyder SJ. Arthroscopic rotator cuff repair in patients younger than fifty years of age. *J Shoulder Elbow Surg.* 2008;17(1):90-6.
- Sperling JW, Cofield RH, Schleck C. Rotator cuff repair in patients fifty years of age and younger. *J Bone Joint Surg Am.* 2004;86(10):2212-5.
- Hawkins RJ, Misamore GW, Hobeika PE. Surgery for full-thickness rotator-cuff tears. *J Bone Joint Surg Am.* 1985;67(9):1349-55.
- Hawkins RJ, Bokos DJ. Clinical evaluation of shoulder problems. In: Rockwood CA Jr, Matsen FA 3rd. *The shoulder.* 2nd ed. Philadelphia: Saunders;1998. p.175-80.
- Boileau P, Brassart N, Watkinson DJ, Carles M, Hatzidakis AM, Krishnan SG. Arthroscopic repair of full-thickness tears of the supraspinatus: does the tendon really heal? *J Bone Joint Surg Am.* 2005;87(6):1229-40.
- Harryman DT 2nd, Mack LA, Wang KY, Jackins SE, Richardson ML, Matsen FA 3rd. Repairs of the rotator cuff. Correlation of functional results with integrity of the cuff. *J Bone Joint Surg Am.* 1991;73(7):982-9.
- Hawkins RJ, Morin WD, Bonutti PM. Surgical treatment of full-thickness rotator cuff tears in patients 40 years of age or younger. *J Shoulder Elbow Surg.* 1999;8(3):259-65.
- Debeyre J, Patie D, Elmelik E. Repair of ruptures of the rotator cuff of the shoulder. *J Bone Joint Surg Br.* 1965;47:36-42.
- Godsil RD Jr, Linscheid RL. Intra-articular defects of the rotator cuff. *Clin Orthop Relat Res.* 1970;69:181-8.
- McLaughlin HL. Repair of major cuff ruptures. *Surg Clin North Am.* 1963;43:1535-40.
- Ellman H, Hunker G, Bayer M. Repair of the rotator cuff. End-result study of factors influencing reconstruction. *J Bone Joint Surg Am.* 1986;68(8):1136-44.
- Krishnan SG, Harkins DC, Schiffern SC, Pennington SD, Burkhead WZ. Arthroscopic repair of full-thickness tears of the rotator cuff in patients younger than 40 years. *Arthroscopy.* 2008;24(3):324-8.
- Veado MA, Almeida Filho IA, Duarte RG, Leitão I. Avaliação funcional do reparo artroscópico das lesões completas do manguito rotador associado a acromioplastia. *Rev Bras Ortop.* 2008;43(11-12):505-12.
- Godinho GG. Reparação artroscópica do manguito rotador do ombro: avaliação funcional dos resultados de 87 pacientes [tese]. São Paulo; Universidade Federal de São Paulo, Escola Paulista de Medicina; 2002.
- Miyazaki NA. Avaliação da reparação sob visão artroscópica das lesões do manguito rotador [tese]. São Paulo; Faculdade de Ciências Médicas da Santa Casa de São Paulo; 2005.
- Apreleva M, Ozbaydar M, Fitzgibbons PG, Warner JJ. Rotator cuff tears: the effect of the reconstruction method on three-dimensional repair site area. *Arthroscopy.* 2002;18(5):519-26.
- Cofield RH. Rotator cuff disease of the shoulder. *J Bone Joint Surg Am.* 1985;67(6):974-9.
- Neviaser RJ. Evaluation and management of failed rotator cuff repairs. *Orthop Clin North Am.* 1997;28(2):215-24.
- Cummins CA, Murrell GA. Mode of failure for rotator cuff repair with suture anchors identified at revision surgery. *J Shoulder Elbow Surg.* 2003;12(2):128-33.
- Hanusch BC, Goodchild L, Finn P, Rangan A. Large and massive tears of the rotator cuff: functional outcome and integrity of the repair after a mini-open procedure. *J Bone Joint Surg Br.* 2009;91(2):201-5.