



## Resultados do tratamento cirúrgico da lesão de Morel-Lavallée. Estudo coorte prospectivo<sup>☆</sup>



Evandro Pereira Palacio\*, Gabriel Guimarães Di Stasi,  
Ewerton Henrique Rodrigues Teixeira Lima, Roberto Ryuiti Mizobuchi,  
Alcides Durigam Júnior e José Antônio Galbiatti

Faculdade de Medicina de Marília, Marília, SP, Brasil

### INFORMAÇÕES SOBRE O ARTIGO

Histórico do artigo:

Recebido em 23 de fevereiro de 2014

Aceito em 20 de março de 2014

On-line em 31 de julho de 2014

Palavras chave:

Ferimentos e lesões

Lesões dos tecidos moles/patologia

Lesões dos tecidos moles/cirurgia

Traumatismo múltiplo

Keywords:

Wounds and injuries

Soft-tissue injuries/pathology

Soft-tissue injuries/surgery

Multiple trauma

### R E S U M O

**Objetivo:** apresentar os resultados do diagnóstico precoce e do tratamento cirúrgico tardio de uma coorte de pacientes diagnosticada com a lesão de Morel-Lavallée (LML).

**Métodos:** de janeiro de 2006 a dezembro de 2013 os autores fizeram o desbridamento cirúrgico tardio da LML, após a delimitação da necrose tecidual local, seguido de fechamento por segunda intenção e/ou enxertos/retalhos.

**Resultados:** todos os pacientes evoluíram com fechamento total da lesão após o desbridamento tardio a granulação da ferida operatória e a(os) sutura primária/retalhos pediculados. Três pacientes (50%) evoluíram com processo infeccioso profundo devido aos sucessivos procedimentos operatórios.

**Conclusão:** sejam quais forem os métodos de tratamento empregados, estes devem ser feitos de maneira radical, sob risco de evolução dos pacientes para septicemia e óbito.

© 2014 Sociedade Brasileira de Ortopedia e Traumatologia. Publicado por Elsevier Editora Ltda. Todos os direitos reservados.

### Results from surgical treatment of Morel-Lavallée lesions: prospective cohort study

#### A B S T R A C T

**Objective:** to present the results from early diagnosis and delayed surgical treatment of a cohort of patients who were diagnosed with Morel-Lavallée lesions.

**Methods:** between January 2006 and December 2013, we performed delayed surgical debridement on Morel-Lavallée lesions, after delimitation of the local tissue necrosis, followed by closure through second intention and/or use of grafts/flaps.

**Results:** all the patients evolved with complete closure of the lesion after the delayed debridement, granulation of the operative wound and primary suturing or construction of pedunculated flaps. Three patients (50%) evolved with deep infectious processes due to the successive operative procedures.

<sup>☆</sup> Trabalho desenvolvido no Departamento de Ortopedia e Traumatologia, Faculdade de Medicina de Marília, Marília, SP, Brasil.

\* Autor para correspondência.

E-mail: [palacio@famema.br](mailto:palacio@famema.br) (E.P. Palacio).

<http://dx.doi.org/10.1016/j.rbo.2014.03.003>

0102-3616/© 2014 Sociedade Brasileira de Ortopedia e Traumatologia. Publicado por Elsevier Editora Ltda. Todos os direitos reservados.

Conclusion: whatever the treatment methods used are, they should be performed in a radical manner. If not, the patient will be at risk of evolution to septicemia and death.

© 2014 Sociedade Brasileira de Ortopedia e Traumatologia. Published by Elsevier Editora Ltda. All rights reserved.

## Introdução

A lesão de Morel-Lavallée (LML), também conhecida como lesão em deslucamento, foi descrita pelo médico Francês Maurice Morel-Lavallée em 1853. Trata-se de um traumatismo incomum de partes moles associado a elevados índices de morbimortalidade.<sup>1-8</sup> São lesões que ocorrem devido à aplicação súbita de forças de alta intensidade sobre determinada área corporal, separando a pele e o tecido subcutâneo da fáscia muscular subjacente.<sup>9,10</sup> O espaço criado é preenchido por sangue, linfa ou tecido gorduroso necrótico, que, não raro, leva a processos inflamatórios e infecciosos graves.<sup>3,7-10</sup>

O diagnóstico da LML não é tarefa fácil. Na grande maioria das vezes são traumas fechados, o que, não raro, causa confusão ou mesmo ausência de diagnóstico. Durante o cuidadoso exame clínico, pode ser observado, na fase aguda, o aumento de volume da área acometida, associado à flutuação, hiper mobilidade e hipoestesia.<sup>4,5,7,9</sup> A lesão normalmente acomete uma área maior do que inicialmente pode ser avaliada no decorrer do exame físico durante o atendimento de urgência.<sup>3,10</sup> O comprometimento da circulação da pele e do tecido subcutâneo no segmento traumatizado é comum e, frequentemente, existe grande dificuldade de se determinar a viabilidade daqueles tecidos.<sup>3</sup> Geralmente, em tecidos normais, a viabilidade da perfusão capilar da pele pode ser facilmente estimada por meio da compressão digital local ou ainda pela identificação de sangramento ativo da região afetada. Contudo, no caso de danos teciduais complexos, como os que ocorrem na LML, esses testes podem não ser os mais fidedignos com finalidade diagnóstica. Tipicamente, o tratamento faz-se pelo precoce e radical desbridamento dos tecidos acometidos, seguido de cicatrização da ferida por segunda intenção.<sup>5-8,11,12</sup> Contudo, alguns autores afirmam que postergar o tratamento inicial, até o momento em que haja delimitação/necrose dos tecidos, é a melhor conduta.<sup>13</sup> Seja qual for a terapêutica empregada, os autores são unânimes em afirmar que tais pacientes deverão ser frequentemente submetidos a múltiplos procedimentos e revisões cirúrgicas, com riscos aumentados de infecção.<sup>3,5-7,9</sup>

Considerando-se o mau prognóstico desse tipo de lesão e a dificuldade em se realizar o diagnóstico e o tratamento precisos, bem como a completa falta de informações sobre o tema nas diversas bases de dados disponíveis, principalmente ortopédicas nacionais, propõe-se o presente estudo, cuja finalidade é avaliar os resultados do diagnóstico e do tratamento cirúrgico tardio da LML.

## Pacientes e métodos

Trata-se de um estudo coorte prospectivo, aprovado pelo Comitê de Ética em Pesquisa Envolvendo Seres Humanos

(CAAE 04497812.4.0000.5413). Todos os pacientes, ou responsáveis legais, concordaram em participar e assinando o Termo de Consentimento Livre e Esclarecido (TCLE), após terem sido minuciosamente informados sobre o conteúdo e a forma do estudo.

O tamanho da amostra foi determinado previamente, por meio de testes estatísticos específicos. Levaram-se em consideração os riscos  $\alpha$  (5%) e  $\beta$  (20%), bem como a variabilidade das variáveis ( $p_1 = 0,13$  e  $p_2 = 0,9$ ), chegando-se a um valor mínimo de cinco indivíduos.

Inicialmente, foram selecionados 11 pacientes com diagnóstico de LML confirmado por exame tomográfico e/ou ressonância magnética, entre janeiro de 2006 e dezembro de 2013. Foram excluídos os submetidos a tratamentos, clínico ou cirúrgico, prévios da referida lesão ( $n = 3$ ); os cujo estado geral de saúde fosse considerado ruim ou grave ( $n = 1$ ); e os que se recusassem a assinar o TCLE ( $n = 1$ ). Dessa maneira, a coorte final consistiu de seis pacientes.

Todos os procedimentos operatórios foram realizados pela mesma equipe ortopédica, sempre sob os mesmos protocolos pré e pós-cirúrgicos.

Após a chegada dos pacientes ao pronto-socorro e a conclusão do protocolo ATLS (Advanced Trauma Life Support), eram realizadas radiografias simples das regiões contundidas, sempre em duas incidências ortogonais. Tomavam-se por base alterações específicas do exame clínico – dor local exacerbada e não condizente com a intensidade do trauma, equimoses ou hematomas extensos e, principalmente, hiper mobilidade local/regional da pele – os pacientes eram então submetidos a exames tomográficos ou de ressonância magnética, para confirmação do diagnóstico da LML.

Uma vez confirmado o descolamento da pele e/ou do tecido celular subcutâneo, aguardava-se entre quatro e cinco dias para que a lesão se delimitasse com os primeiros sinais de necrose. Nesse momento os pacientes eram levados ao centro cirúrgico para ser submetidos aos procedimentos de desbridamento, sempre associados a irrigação e lavagem profusas (figs. 1-5).

Uma vez que os processos infecciosos eram debelados, aguardava-se a granulação da ferida operatória, para que se procedesse à realização de retalhos miocutâneos e/ou aproximação primária das bordas granuladas da ferida (figs. 6 e 7).

## Resultados

Dentre os seis pacientes incluídos, quatro eram do sexo masculino (66,7%) e dois do feminino (33,3%) ( $p = 0,41$ ). A idade predominante variou de 25 a 55 anos, com média de 39,8 anos ( $\pm 11$  anos) (idade mínima: 25 anos; idade máxima: 55 anos; IC 95%: 31-48,6 anos) (tabela 1).



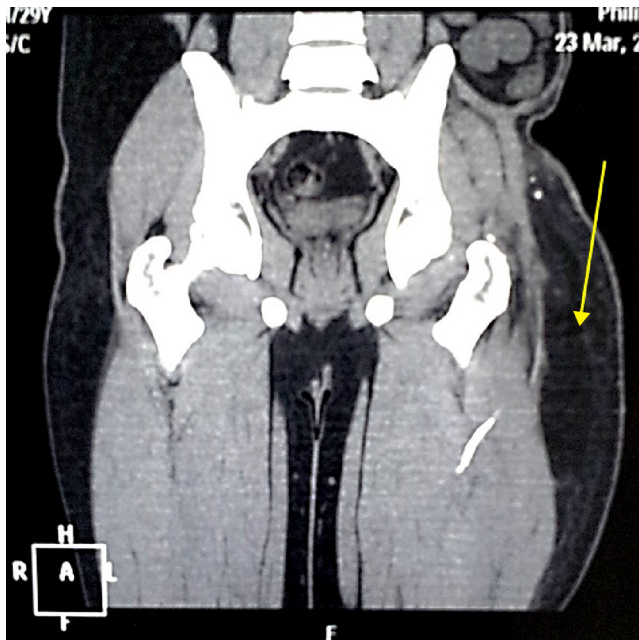


Figura 1 – Corte tomográfico coronal que evidencia grande coleção líquida (seta), entre o subcutâneo e a fáscia muscular.

## Discussão

A LML, ou lesão em desenlramento, é um traumatismo incomum de partes moles, associado a alta morbidade.<sup>12,14,15</sup> As áreas mais predispostas são as regiões anterolateral da coxa, glútea, lombodorsal e escapular.<sup>6-8,12,14</sup>

Os pacientes acometidos pela LML são, geralmente, de baixa idade. Neste estudo a coorte de pacientes caracterizou-se por indivíduos entre 25 e 55 anos, economicamente ativos e preponderantemente do sexo masculino (tabela 1).<sup>9,13</sup>

Essas lesões envolvem a aplicação de forças súbitas e de alta intensidade, a partir da compressão, estiramento, torção ou fricção das estruturas.<sup>7,9,12</sup> O resultado é a separação do tecido subcutâneo da fáscia muscular, que lesiona os vasos perfurantes.<sup>1,5,15</sup> O líquido hemolinfático é cercado por tecido granuloso, que pode levar à formação de uma

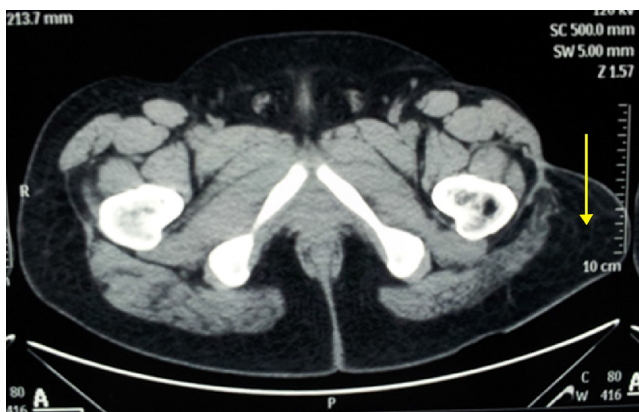

Figura 2 – Corte tomográfico axial que evidencia grande coleção líquida (seta), entre o subcutâneo e a fáscia muscular.

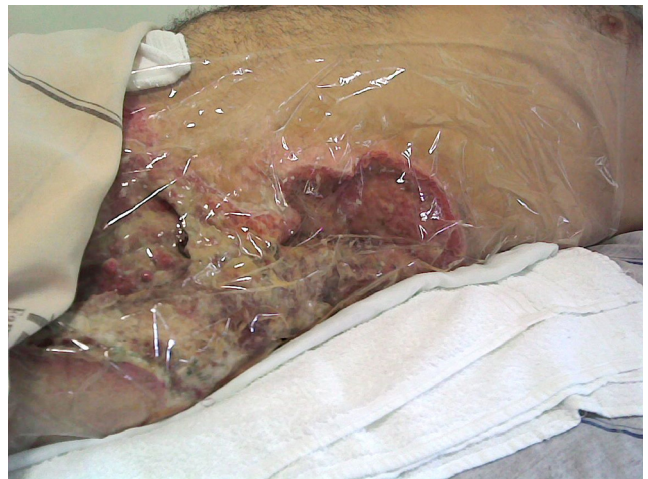

Figura 3 – Imagem de flanco e quadril, após desbridamento inicial, que evidencia necrose e infecção.

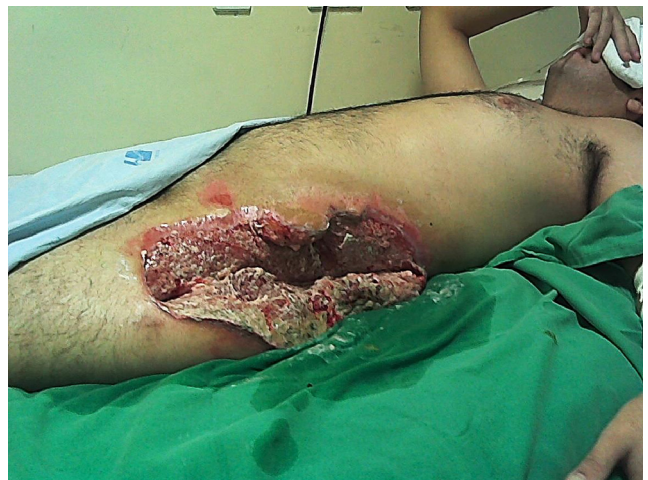

Figura 4 – Imagem de flanco e quadril, em processo de cicatrização secundária (tecido de granulação).

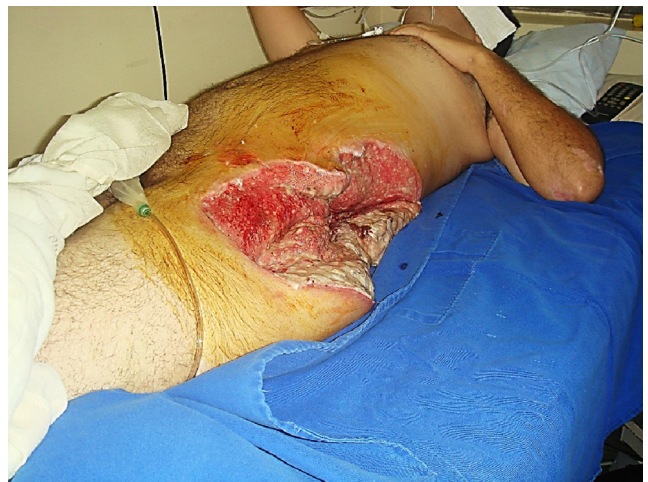
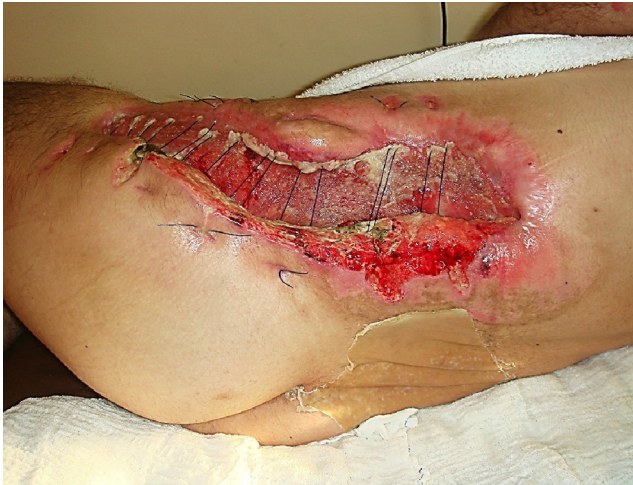
Figura 5 – Imagem de flanco e quadril, em processo de cicatrização secundária (tecido de granulação).





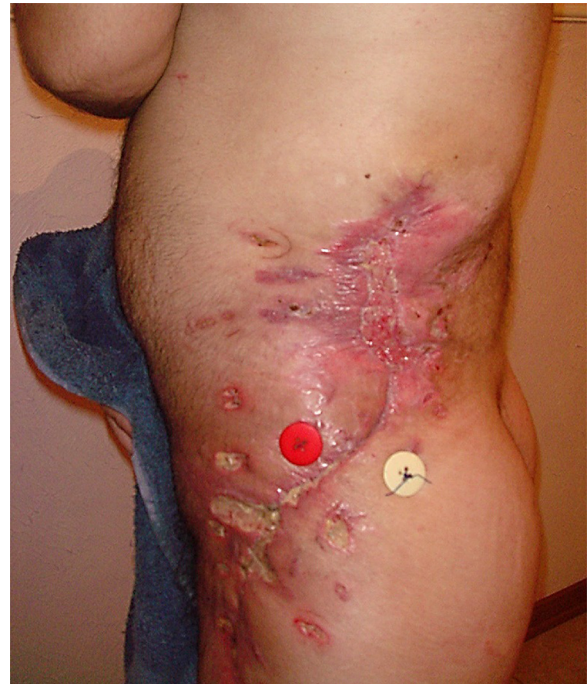**Figura 6 – Tentativa de aproximação das bordas da ferida, previamente à feitura dos retalhos miocutâneos.**

pseudocápsula fibrosa, prevenir a reabsorção dos fluidos e predispor à colonização bacteriana e à infecção.<sup>9,11-14</sup>

Historicamente, o tratamento da lesão diz respeito ao desbridamento aberto seriado, seguido por cicatrização por segunda intenção. Recentemente, têm-se tentado métodos menos invasivos. Um deles é a compressão por “malha Vicryl”, que distribui a tensão superficial na região da ferida para uma superfície maior proporcionando alívio tensional na área cruenta. Contudo, não há evidências de que esse tratamento seja isento de sequelas.<sup>10,11,16</sup> Algumas lesões podem persistir, a despeito dos tratamentos convencionais. Nesses casos, são comumente indicados métodos mais agressivos, como a aspiração seriada e o uso de esclerose química, em casos de formação de pseudocistos.<sup>3,8,13,15</sup>

O comprometimento da circulação da pele e do tecido subcutâneo no segmento traumatizado é uma constante e com frequência existe dificuldade para determinação da viabilidade tecidual.<sup>3,10-12,15</sup> As provas de enchimento capilar tegumentar e de sangramento são testes duvidosos de avaliação na LML, uma vez que o enchimento capilar local/regional pode manter-se dentro dos parâmetros normais por até 36 horas, devido à ação da rede capilar adjacente à área lesionada. A falta de parâmetros fidedignos pode dificultar o diagnóstico inicial da lesão e gerar quadros graves de necrose e septicemia.

Neste estudo, apesar de o diagnóstico ter sido invariavelmente feito na fase aguda, pelo exame físico minucioso e por exames de imagem, optou-se pelo desbridamento tardio



**Figura 7 – Imagem final após a realização dos enxertos.**

quatro a cinco dias após o trauma inicial. Nesse período já se observam sinais locais de necrose tecidual e a consequente delimitação da região afetada. De fato, em nossa casuística, três pacientes (50%) evoluíram, em um período de sete dias após o trauma inicial, com extensas áreas de necrose superficiais e profundas (pele, tecido subcutâneo, fâscias, músculos, tendões e nervos)<sup>8,10,13-16</sup> e apresentaram processos infecciosos graves. O desbridamento, com a retirada radical de todas as estruturas desvitalizadas, faz-se então imperativo, sob risco de septicemia e evolução para óbito.

Observou-se também que o desbridamento tardio da lesão, somente após a delimitação da área necrótica, diminuiu sobremaneira as chances de retirada inadvertida de partes moles viáveis, aquelas ainda com circulação eficaz.

Os riscos de processos infecciosos graves são agravados pelos déficits funcionais e pelas aderências que os múltiplos e prolongados procedimentos cirúrgicos causam.<sup>12,14-16</sup> Importante salientar que a retirada de estruturas musculares nobres, devido aos múltiplos desbridamentos, acaba por ocasionar o déficit funcional articular, com prejuízo de toda a biomecânica regional. Finalmente, as cicatrizes, muitas vezes retraídas, pioram, sobremaneira, o prognóstico de tais pacientes, uma vez

**Tabela 1 – Características gerais dos pacientes**

	Gênero	Idade	Região anatômica	Tamanho da lesão	Mecanismo de trauma
Paciente 1	Fem.	25	Face posterior de antebraço/cotovelo	Aprox. 20 cm	Queda de moto
Paciente 2	Masc.	44	Coxa e glúteo	Mais de 30 cm	Queda de altura
Paciente 3	Masc.	37	Joelho/panturrilha	Aprox. 15 cm	Acidente automobilístico
Paciente 4	Masc.	31	Quadril e flanco	Mais de 30 cm	Acidente automobilístico
Paciente 5	Masc.	55	Face lateral quadril	Aprox. 20 cm	Trauma direto (acidente de trabalho)
Paciente 6	Fem.	47	Face anterior de coxa	Aprox. 15 cm	Acidente automobilístico

que novos procedimentos cirúrgicos são necessários para se conseguir o mínimo de movimentação articular.

### Conclusão

A LML ainda é uma condição pouco conhecida dos profissionais que atuam na linha de frente dos serviços de urgência/emergência, inclusive do cirurgião ortopédico. Talvez por esse motivo seja uma lesão subdiagnosticada. Sejam quais forem os métodos de tratamento empregados, devem ser feitos de maneira radical, sob risco de evolução para septicemia e óbito.

### Conflitos de interesse

Os autores declaram não haver conflitos de interesse.

### REFERÊNCIAS

- Pitrez EH, Pellanda RC, Silva ME, Holz GG, Hertz FT, Hoefel Filho JR. Lesão de Morel-Lavallée: relato de caso. *Radiol Bras*. 2010;43(5):336-8.
- Demirel M, Dereboy F, Ozturk A, Turhan E, Yazar T. Morel-Lavallée lesion: Results of surgical drainage with the use of synthetic glue. *Saudi Med J*. 2007;28(1):65-7.
- Mello DF, Demario LA, Solda SC, Helene Júnior A. Desenlívamentos fechados: lesão de Morel-Lavallée. *Rev Bras Cir Plast*. 2010;25(2):255-60.
- Tseng S, Tornetta P 3rd. Percutaneous management of Morel-Lavallée lesions. *J Bone Joint Surg Am*. 2006;88(1):92-6.
- Van Gennip S, van Bokhoven SC, van den Eede E. Pain at the knee: the Morel-Lavallée lesion, a case series. *Clin J Sport Med*. 2012;22(2):163-6.
- Moriarty JM, Borrero CG, Kavanagh EC. A rare cause of calf swelling: the Morel-Lavallée lesion. *Ir J Med Sci*. 2011;180(1):265-8.
- Tejwani SG, Cohen SB, Bradley JP. Management of Morel-Lavallée lesion of the knee: twenty-seven cases in the national football league. *Am J Sports Med*. 2007;35(7):1162-7.
- Luria S, Yaakov A, Yoram W, Meir L, Peyser A. Talc sclerodhesis of persistent Morel-Lavallée lesions (posttraumatic pseudocysts): case report of 4 patients. *J Orthop Trauma*. 2006;20(6):435-8.
- Anakwenze OA, Trivedi V, Goodman AM, Ganley TJ. Concealed degloving injury (the Morel-Lavallée lesion) in childhood sports: a case report. *J Bone Joint Surg Am*. 2011;93(24):e148.
- Montbrun S, Khalili K, MacLellan S, Easson A. Morel-Lavallée lesion of the lower back mimicking an abscess: a case report. *Surg Sci*. 2012;3(4):213-5.
- Gwinn DE, Morgan RA, Kumar AR. Gluteus maximus avulsion and closed degloving lesion associated with a thoracolumbar burst fracture. A case report. *J Bone Joint Surg Am*. 2007;89(2):408-12.
- Collinge C, Tornetta P 3rd. Soft tissue injuries associated with pelvic fractures. *Orthop Clin N Am*. 2004;35(4):451-6.
- Wood GW. General principles of fracture treatment. In: Canale ST, Beaty JH, editors. *Campbell's operative orthopaedics*. 11<sup>th</sup> ed. Philadelphia: Mosby Elsevier; 2008. p. 3032-5.
- Harma A, Inan M, Ertem K. The Morel-Lavallée lesion: a conservative approach to closed degloving injuries. *Acta Orthop Traumatol Turc*. 2004;38(4):270-3.
- Demirel M, Dereboy F, Ozturk A, Turhan E, Yazar T. Morel-Lavallée lesion. Results of surgical drainage with the use of synthetic glue. *Saudi Med J*. 2007;28(1):65-7.
- Hak DJ, Olson SA, Matta JM. Diagnosis and management of closed internal degloving injuries associated with pelvic and acetabular fractures: the Morel-Lavallée lesion. *J Trauma*. 1997;42(6):1046-51.