



ELSEVIER



Artigo de Atualização

Talalgias: fascite plantar

Ricardo Cardenuto Ferreira

Departamento de Ortopedia e Traumatologia da Santa Casa de São Paulo, Faculdade de Ciências Médicas, São Paulo, SP, Brasil

INFORMAÇÕES SOBRE O ARTIGO

Histórico do artigo:

Recebido em 7 de junho de 2013

Aceito em 14 de junho de 2013

On-line em 26 de fevereiro de 2014

Palavras-chave:

Fascite plantar/etiologia

Fascite plantar/diagnóstico

Fascite plantar/terapia

Keywords:

Plantar fasciitis/etiology

Plantar fasciitis/diagnosis

Plantar fasciitis/therapy

R E S U M O

A fascite plantar é uma síndrome dolorosa muito frequente, mas sua exata etiologia ainda permanece obscura. O diagnóstico é essencialmente clínico e tem como base a história e o exame físico. Exames complementares laboratoriais e de imagem podem ser úteis no diagnóstico diferencial. O tratamento é essencialmente conservador, com elevada taxa de sucesso (ao redor de 90%). A essência do tratamento conservador é o programa domiciliar com exercícios para alongamento da fâscia plantar. A indicação do tratamento cirúrgico somente é feita quando os sintomas persistem sem melhoria significativa, após pelo menos seis meses de tratamento conservador supervisionado diretamente pelo médico.

© 2014 Sociedade Brasileira de Ortopedia e Traumatologia. Publicado por Elsevier Editora Ltda. Todos os direitos reservados.

Talalgia: plantar fasciitis

A B S T R A C T

Plantar fasciitis is a very common painful syndrome, but its exact etiology still remains obscure. The diagnosis is essentially clinical, based on history-taking and physical examination. Complementary laboratory tests and imaging examinations may be useful for differential diagnoses. The treatment is essentially conservative, with a high success rate (around 90%). The essence of the conservative treatment is the home-based program of exercises to stretch the plantar fascia. Indications for surgical treatment are only made when the symptoms persist without significant improvement, after at least six months of conservative treatment supervised directly by the doctor.

© 2014 Sociedade Brasileira de Ortopedia e Traumatologia. Published by Elsevier Editora Ltda. All rights reserved.

Introdução

A síndrome dolorosa subcalcânea, mais conhecida como fascite plantar ou esporão do calcâneo, foi descrita inicialmente em 1812.¹ Constitui um problema ortopédico bastante comum e afeta principalmente homens entre 40 e 70 anos. A fascite plantar acomete também atletas, especialmente corredores.

A causa exata dessa síndrome é desconhecida. Entretanto, vários fatores podem estar envolvidos: inflamação da fâscia plantar provocada por evento traumático que envolva forças de tração ou cizalhamento,² avulsão da fâscia plantar, fratura de estresse do calcâneo, neuropatia compressiva dos nervos plantares,³ esporão plantar do calcâneo e atrofia senil do coxim gorduroso plantar.

E-mail: ricardocardenuto@gmail.com

Etiologia

A fascite plantar é a causa mais comum de dor na região plantar do calcanhar. Estima-se que uma de cada 10 pessoas experimentem dor na região subcalcânea ao longo da vida.⁴ A peculiar anatomia da fásia plantar lhe confere pouca elasticidade.⁵ Durante a fase de apoio da marcha ocorre compressão na planta do pé e uma força de tração é gerada ao longo da fásia. Durante o caminhar, a cada passo a fásia é submetida a repetitivas forças de tração. Quando essas forças são aplicadas sucessivamente, com frequência e intensidade aumentadas, pode ocorrer degeneração progressiva na origem da fásia plantar, junto à porção medial da tuberosidade calcanear. Esses microtraumas repetitivos na origem da fásia plantar correlacionam-se com o desenvolvimento de periostite por tração e microrrupturas da própria fásia que resultam em inflamação e dor crônica. O processo inflamatório pode ocorrer especificamente na origem da fásia plantar e no tubérculo medial do calcâneo ou pode envolver outras estruturas, como o nervo medial do calcâneo e o nervo do músculo abductor do quinto dedo.⁶ Também pode ocorrer o encarceramento do nervo tibial posterior.

O esporão do calcâneo, localizado na origem dos músculos flexores curtos do pé, foi inicialmente associado como causa da dor subcalcânea em 1915. Entretanto, essa associação nunca foi firmemente estabelecida. Ele está presente em aproximadamente 50% dos pacientes com síndrome dolorosa subcalcânea.^{7,8} Somente 5,2% dos pacientes com esporão do calcâneo referem sintomas relacionados com dor no calcanhar.⁹ Apesar de esse estar presente em alguns pacientes portadores de dor crônica no calcanhar, ele não é considerado como agente causador da síndrome dolorosa. Provavelmente, o esporão de calcâneo é consequência da inflamação crônica provocada por tração traumática repetitiva na origem da fásia plantar e do músculo flexor curto dos dedos.

Alguns autores acreditam que a causa da dor no calcanhar esteja associada com o coxim gorduroso do calcanhar, uma importante estrutura responsável pela absorção do choque durante o apoio do calcanhar no solo. Com o envelhecimento, alterações degenerativas associadas à redução gradual de colágeno e de líquido provocam a redução na elasticidade do coxim gorduroso. Após aproximadamente 40 anos o coxim gorduroso plantar começa a se deteriorar, com perda do colágeno, do tecido elástico e de água, o que provoca diminuição na sua espessura e altura. Essas alterações resultam no amolecimento e afilamento da gordura do coxim plantar, diminuem sua capacidade de absorver impacto e reduzem sua ação protetora da tuberosidade plantar do calcâneo.¹⁰

Vários estudos associam o peso corpóreo como causa da dor subcalcânea e observa-se uma alta incidência nos pacientes obesos ou acima do peso.^{11,12}

Nos pacientes com dor subcalcânea, deve-se investigar a possibilidade de outros fatores causais, tais como: artrite reumatoide, osteoartrite, espondilite anquilosante, síndrome de Reiter e fratura de estresse do calcâneo. Nos pacientes diabéticos, deve-se pesquisar a possibilidade de abscesso profundo nas partes moles. Em crianças mais novas, a causa mais comum de dor subcalcânea é a apofisite do calcâneo (doença de Sever). Outras causas, como a neuropraxia do ramo

calcâneo medial ou do nervo abductor do quinto dedo, devem ser pesquisadas nos casos resistentes ao tratamento.⁶

Quadro clínico

O paciente normalmente se queixa de dor, de início insidiosa, na face interna do calcanhar. Em raras ocasiões pode ocorrer dor intensa, com início abrupto, causada por avulsão traumática da fásia plantar na sua inserção junto à tuberosidade calcânea. A infiltração local com corticosteroide pode precipitar esse tipo de ruptura.^{13,14} Independentemente da forma como os sintomas se iniciam, o curso clínico geralmente é similar. A dor é pior logo de manhã, ao apoiar o pé no solo pela primeira vez, e torna-se menos intensa após iniciar os primeiros passos. No fim do dia a dor torna-se mais intensa e é aliviada pelo repouso do pé. Quando a dor torna-se mais intensa, o paciente não é capaz de apoiar o peso do corpo nos calcanhares. Edema leve e eritema eventualmente estão presentes. Os sintomas podem persistir durante poucas semanas ou mesmo até alguns anos. Nos casos nos quais existe encarceramento do primeiro ramo do nervo plantar lateral (nervo para o músculo abductor do quinto dedo), a dor irradia-se também proximal e distalmente ao longo do pé e segue o trajeto do nervo.

O exame físico do pé revela sensação dolorosa ao longo da tuberosidade medial do calcâneo. A dor pode ter como origem a porção central da fásia plantar ou pode ser mais profunda e representar uma inflamação do nervo abductor do quinto dedo. A fásia plantar deve ser palpada para se determinar a área onde a dor se localiza e a possível presença de nodulações. Algumas vezes a fásia torna-se mais intensamente dolorosa quando submetida a tensão e deve ser palpada com os dedos e o tornozelo em dorsiflexão. O túnel do tarso também deve ser palpado para pesquisa do sinal de Tinel ou processo inflamatório que envolva os nervos tibial, plantar lateral ou medial e os nervos calcâneos. As articulações do tornozelo e subtalar devem ser examinadas ativa e passivamente quanto à mobilidade. A força ativa dos músculos que cruzam a área na qual o paciente refere dor deve ser pesquisada para verificar se os sintomas são reproduzidos com a contração muscular. O exame neurológico das porções remanescentes da extremidade, assim como da coluna vertebral lombar, também deve fazer parte da rotina do examinador.

Exames complementares

Radiografias do pé e do tornozelo, com apoio do peso corporal, devem ser feitas nas incidências anteroposterior (AP), perfil e axial do calcâneo para verificar informações relacionadas com a estrutura óssea e o estado biomecânico do pé e do tornozelo, além de detectar a presença de esporão ou calcificação ao longo da tuberosidade medial do calcâneo. O esporão do calcâneo pode ser visto nas radiografias de perfil do pé em aproximadamente 50% dos pacientes com dor subcalcânea, mas o exato significado disso é incerto.^{7,8}

A cintilografia óssea pode auxiliar no diagnóstico diferencial da fratura de estresse do calcâneo em pacientes que apresentam persistência da sintomatologia dolorosa após o

tratamento de rotina. Normalmente, a área de hiper captação do isótopo radioativo localiza-se na região anteroinferior e medial do calcâneo. Esse exame pode ser útil na detecção precoce da fratura de estresse do calcâneo.

A ressonância nuclear magnética raramente é indicada na avaliação diagnóstica da fascite plantar. Eventualmente, pode revelar espessamento da fásia plantar ou auxiliar no diagnóstico precoce de fratura de estresse do calcâneo. Entretanto, é mais útil para excluir outras causas correlacionadas à dor calcanear (fibromatose plantar, tumores ou infecção) do que diagnosticar a fascite plantar propriamente dita.¹⁵

O estudo eletroneuromiográfico pode auxiliar no diagnóstico diferencial da fascite plantar com neuropatia periférica ou com a síndrome compressiva do túnel tarsal. Sintomas que levam a suspeitar do encarceramento do nervo plantar lateral pelo músculo abductor do quinto dedo, conhecido como síndrome de Baxter,⁶ não podem ser adequadamente avaliados pelo exame eletroneuromiográfico. A suspeita diagnóstica tem como base a história clínica do paciente com queixa de dor persistente durante várias semanas ou meses, irradiada em direção à região plantar e lateral do calcanhar.

Exames laboratoriais são úteis na avaliação de pacientes com suspeita de espondiloartropatias soronegativas e são indicados especialmente nos casos nos quais os sintomas são persistentes e bilaterais. A pesquisa de provas de atividade reumática, assim como a dosagem do antígeno leucocitário humano HLA-B27 (*human leucocyte antigen*), pode ser conclusiva com relação à associação da fascite plantar com as colagenoses.¹⁶ Outros exames complementares úteis no diagnóstico diferencial das doenças metabólicas incluem: hemograma completo, velocidade de hemossedimentação (VHS), dosagem de ácido úrico, pesquisa de fator reumatoide e anticorpos antinucleares.

A dor referida pelo paciente como proveniente do calcanhar também pode estar correlacionada com problemas da coluna vertebral lombar. Nos casos nos quais se suspeita dessa etiologia, exames laboratoriais e estudo radiográfico apropriado devem ser feitos.

Tratamento

Na grande maioria dos pacientes o tratamento conservador, sem cirurgia, é suficiente para permitir o alívio dos sintomas.¹⁷⁻¹⁹ Na literatura algumas séries de caso alcançam taxa de sucesso com tratamento conservador da fascite plantar que varia entre 73% e 89%.¹⁷⁻¹⁹

O tratamento conservador deve ser direcionado para reduzir o processo inflamatório e inicialmente podemos recomendar um curto período de repouso acompanhado de medicamentos anti-inflamatórios não hormonais (AINH) durante aproximadamente quatro a seis semanas.

Estudos recentes reforçam que a primeira linha do tratamento conservador deve incluir um programa domiciliar com exercícios para alongamento da fásia plantar. O protocolo tradicional envolve exercícios para alongamento e contração excêntrica do tendão de Aquiles, feitos simultaneamente a exercícios para alongar a fásia plantar^{20,21} (fig. 1).

Palmilhas pré-fabricadas ou confeccionadas sob medida, com desenho capaz de acomodar e dar suporte ao arco

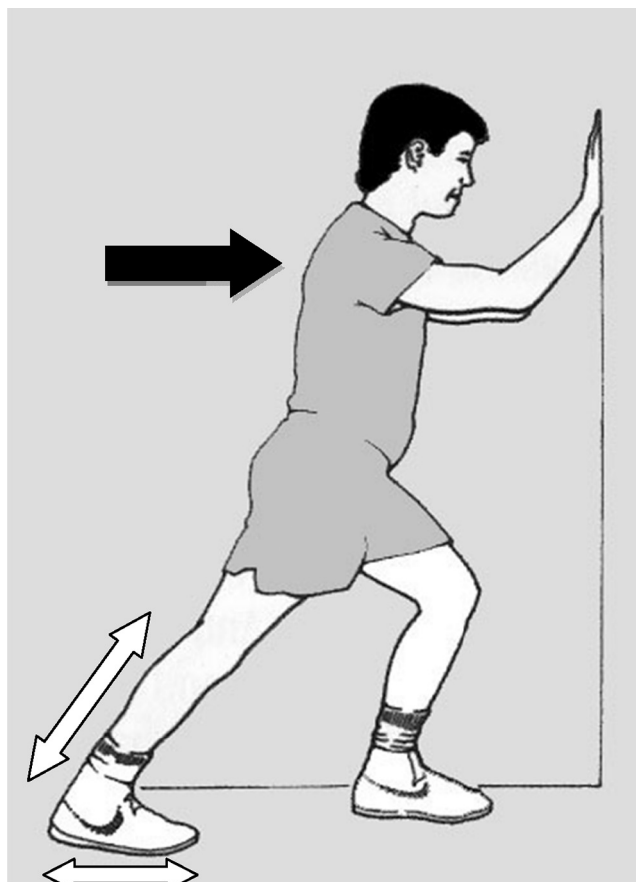


Figura 1 – Desenho que mostra a posição do paciente durante a execução do programa de exercícios domiciliares preconizado para tratamento da fascite plantar. Note que nesta posição o paciente aplica uma força contínua (seta escura) e promove simultaneamente o alongamento do tendão de Aquiles e a contração excêntrica do complexo gastrocnêmio-sóleo e ocorre também o alongamento da fásia plantar (setas brancas). São preconizadas 10 repetições, que alternem a posição dos pés (um à frente e outro atrás), cada uma com duração de 10 segundos. O paciente é instruído a fazer pelo menos três séries de exercícios ao longo do dia (manhã, tarde e noite) durante três a seis semanas consecutivas.

longitudinal medial, além de acolchoar a região do calcanhar para reduzir a pressão do apoio, podem ser úteis como forma complementar de tratamento, desde que associadas ao programa de exercícios domiciliares para alongamento da fásia plantar. Tais palmilhas devem ser confeccionadas com material macio (destacam-se silicone, microespuma, feltro, plastazote ou similares).²² Recomenda-se que a palmilha seja usada diariamente durante vários meses. Pode ser acomodada dentro do próprio calçado do paciente.

A diminuição no nível de atividade física é importante durante todo o período de tratamento conservador. Pessoas que trabalham de pé por mais de oito horas ao dia costumam apresentar pior resultado com essa modalidade de tratamento.²³ Como terapêutica coadjuvante pode-se também prescrever fisioterapia formal na modalidade analgésica,

em sessões com aplicação local de ultrassom e iontoforese. Caso o paciente não responda a essa modalidade de tratamento, podemos oferecer a possibilidade de imobilização da extremidade numa bota gessada ou bota removível para marcha (tipo *walker boot*) durante aproximadamente seis a oito semanas.^{12,23}

Uma pequena quantidade de pacientes que não consegue alívio satisfatório dos sintomas dolorosos com o tratamento conservador previamente descrito pode se beneficiar com o uso de órtese noturna. O princípio dessa modalidade de tratamento é manter a fásia plantar alongada durante todo o período de repouso noturno, uma vez que o tornozelo é posicionado em dorsiflexão enquanto o paciente dorme.²⁴⁻²⁹

Ocasionalmente a infiltração com esteroides pode produzir alívio temporário da dor na maioria dos pacientes. Entretanto, seu uso indiscriminado pode provocar complicações,^{30,31} com destaque para a ruptura da fásia plantar, e sério risco de lesão permanente no coxim gorduroso plantar, que provoca substituição fibrosa e atrofia, o que pioraria ainda mais os sintomas. Dessa forma, é controverso o benefício propiciado pela infiltração de corticosteroides nos pacientes portadores de fascite plantar.

A terapia por ondas de choque surgiu recentemente como uma nova tecnologia aplicada como modalidade de tratamento conservador da fascite plantar. O método tem como princípio a aplicação de poderosas ondas de choque com objetivo de promover a cicatrização do tecido inflamado da fásia plantar. Alguns estudos não controlados demonstram resultado com ampla variabilidade de sucesso clínico, com percentuais que se estendem de 56% a 94% de satisfação.³²⁻³⁹ A recomendação atual para indicar o tratamento com ondas de choque é a presença de dor crônica (mais de seis meses de duração), resistente a pelo menos três destas modalidades de tratamento conservador: programa de fisioterapia domiciliar, palmilhas, medicação anti-inflamatória não hormonal e infiltração local com corticosteroide. Contraindicações para essa modalidade de tratamento incluem: hemofilia, coagulopatia, neoplasia ou presença de placa de crescimento.⁴⁰

Seguindo as diversas modalidades de tratamento acima descritas apresentadas, Wolguin et al.¹⁷ obtiveram resolução completa da dor subcalcânea em 82% dos pacientes; 15% ainda apresentavam sintoma doloroso eventual após tempo médio de seguimento de 47 meses, mas a dor residual não provocava limitação nas atividades da vida diária ou no trabalho. Apenas 3% dos pacientes apresentavam dor que limitava as atividades habituais.

Tratamento cirúrgico

As considerações para a indicação do tratamento cirúrgico devem ser feitas somente quando persistirem os sintomas que interferem na vida diária ou atividade atlética desejada, sem melhoria significativa, após pelo menos seis meses de uso das várias modalidades de tratamento conservador supervisionadas diretamente pelo médico. O paciente deve ser informado de que, mesmo após a cirurgia, existe a possibilidade de não ocorrer melhoria dos sintomas.

Antes da cirurgia é importante identificar a exata localização da dor e o diagnóstico específico da sua causa.

Nos casos em que o diagnóstico da causa da dor subcalcânea não puder ser feito com exatidão, pode ser indicada uma combinação de diferentes procedimentos cirúrgicos, tais como: fasciotomia plantar parcial, ressecção do esporão ósseo do calcâneo ou liberação da fásia profunda do músculo abductor do hálux com neurólise do nervo do músculo abductor do quinto dedo.

O tratamento cirúrgico da fascite plantar atinge resultados satisfatórios em aproximadamente 95% dos casos.^{23,41-44} O objetivo final da cirurgia é obter a descompressão adequada da região subcalcânea. A liberação cirúrgica da fásia plantar, tanto por abordagem incisional direta como por técnica endoscópica, é o método de tratamento cirúrgico mais frequentemente indicado para tratar a dor subcalcânea refratária ao tratamento conservador. Entretanto, é importante ressaltar que a liberação deve ser apenas parcial e envolver somente a porção medial da fásia. A fasciotomia plantar completa pode provocar sobrecarga na coluna lateral do pé (síndrome da coluna lateral) e desencadear aplanamento do arco longitudinal medial, com desenvolvimento de pé plano adquirido.⁴⁵ Os autores que recomendam a liberação endoscópica da fásia plantar defendem a tese de que esse método permite rápido restabelecimento e retorno mais precoce às atividades habituais.⁴⁶⁻⁴⁸ Entretanto, essa técnica ainda é controversa e complicações inesperadas podem ocorrer, como o desenvolvimento do pé plano valgo adquirido causado pela liberação completa não intencional de toda a fásia plantar. Outra limitação da técnica endoscópica é o fato de ela não permitir a descompressão do nervo plantar lateral nem a remoção do esporão calcanear.

Conflitos de interesse

O autor declara não haver conflitos de interesse.

REFERÊNCIAS

1. Leach RE, Seavey MS, Salter DK. Results of surgery in athletes with plantar fasciitis. *Foot Ankle*. 1986;7(3):156-61.
2. Lapidus PW, Guidotti FP. Painful heel: report of 323 patients with 364 painful heels. *Clin Orthop Relat Res*. 1965;39:178-86.
3. Tanz SS. Heel pain. *Clin Orthop Relat Res*. 1963;28:169-78.
4. Crawford F, Thomson C. Interventions for treating plantar heel pain. *Cochrane Database Syst Rev*. 2003;(3):CD000416.
5. Wright DG, Rennels DC. A study of the elastic properties of plantar fascia. *J Bone Joint Surg Am*. 1964;46:482-92.
6. Baxter DE, Pfeffer GB. Treatment of chronic heel pain by surgical release of the first branch of the lateral plantar nerve. *Clin Orthop Relat Res*. 1992;(279):229-36.
7. Shmokler RL, Bravo AA, Lynch FR, Newman LM. A new use of instrumentation in fluoroscopy controlled heel spur surgery. *J Am Podiatr Med Assoc*. 1988;78(4):194-7.
8. Snook GA, Chrisman OD. The management of subcalcaneal pain. *Clin Orthop Relat Res*. 1972;82:163-8.
9. Williams PL. The painful heel. *Br J Hosp Med*. 1987;38(6):562-3.
10. Jahss MH, Kummer F, Michelson JD. Investigations into the fat pads of the sole of the foot: heel pressure studies. *Foot Ankle*. 1992;13(5):227-32.
11. Prichasuk S. The heel pad in plantar heel pain. *J Bone Joint Surg Br*. 1994;76(1):140-2.

12. Gill LH, Kiezbak GM. Outcome of nonsurgical treatment for plantar fasciitis. *Foot Ankle Int.* 1996;17(9):527-32. Erratum in: *Foot Ankle Int.* 1996;17(11):722.
13. Acevedo JI, Beskin JL. Complications of plantar fascia rupture associated with corticosteroid injection. *Foot Ankle Int.* 1998;19(2):91-7.
14. Sellman JR. Plantar fascia rupture associated with corticosteroid injection. *Foot Ankle Int.* 1994;15(7):376-81.
15. Theodorou DJ, Theodorou SJ, Kakitsubata Y, Lektrakul N, Gold GE, Roger B, et al. Plantar fasciitis and fascial rupture: MR imaging findings in 26 patients supplemented with anatomic data in cadavers. *Radiographics.* 2000;20:S181-97.
16. Gerster JC, Piccinin P. Enthesopathy of the heels in juvenile onset seronegative B-27 positive spondyloarthritis. *J Rheumatol.* 1985;12(2):310-4.
17. Wolgin M, Cook C, Graham C, Mauldin D. Conservative treatment of plantar heel pain: long-term follow-up. *Foot Ankle Int.* 1994;15(3):97-102.
18. Callison WI. Heel pain in private practice [abstract]. Presented at the Orthopaedic Foot Club, Dallas, Texas. 1989.
19. Davis PF, Severud E, Baxter DE. Painful heel syndrome: results of nonoperative treatment. *Foot Ankle Int.* 1994;15(10):531-5.
20. DiGiovanni BF, Nawoczenski DA, Lintal ME, Moore EA, Murray JC, Wilding GE, et al. Tissue-specific plantar fascia-stretching exercise enhances outcomes in patients with chronic heel pain. A prospective, randomized study. *J Bone Joint Surg Am.* 2003;85(7):1270-7.
21. Porter D, Barrill E, Oneacre K, May BD. The effects of duration and frequency of Achilles tendon stretching on dorsiflexion and outcome in painful heel syndrome: a randomized, blinded, control study. *Foot Ankle Int.* 2002;23(7):619-24.
22. Pfeiffer G, Bacchetti P, Deland J, Lewis A, Anderson R, Davis W, et al. Comparison of custom and prefabricated orthoses in the initial treatment of proximal plantar fasciitis. *Foot Ankle Int.* 1999;20(4):214-21.
23. Tisdell CL, Harper MC. Chronic plantar heel pain: treatment with a short leg walking cast. *Foot Ankle Int.* 1996;17(1):41-2.
24. Ryan J. Use of posterior night splints in the treatment of plantar fasciitis. *Am Fam Physician.* 1995;52(3):891-8, 901-2.
25. Wapner KL, Sharkey PF. The use of night splints for treatment of recalcitrant plantar fasciitis. *Foot Ankle.* 1991;12(3):135-7.
26. Mizel MS, Marymont JV, Trepman E. Treatment of plantar fasciitis with a night splint and shoe modification consisting of a steel shank and anterior rocker bottom. *Foot Ankle Int.* 1996;17(12):732-5.
27. Berlet GC, Anderson RB, Davis H, Kiezbak GM. A prospective trial of night splinting in the treatment of recalcitrant plantar fasciitis: the Ankle Dorsiflexion Dynasplint. *Orthopedics.* 2002;25(11):1273-5.
28. Barry LD, Barry AN, Chen Y. A retrospective study of standing gastrocnemius-soleus stretching versus night splinting in the treatment of plantar fasciitis. *J Foot Ankle Surg.* 2002;41(4):221-7.
29. Batt ME, Tanji JL, Skattum N. Plantar fasciitis: a prospective randomized clinical trial of the tension night splint. *Clin J Sport Med.* 1996;6(3):158-62.
30. Fadale PD, Wiggins ME. Corticosteroid injections: their use and abuse. *J Am Acad Orthop Surg.* 1994;2(3):133-40.
31. Miller RA, Torres J, McGuire M. Efficacy of first-time steroid injection for painful heel syndrome. *Foot Ankle Int.* 1995;16(10):610-2.
32. Ogden JA, Alvarez R, Levitt R, Cross GL, Marlow M. Shock wave therapy for chronic proximal plantar fasciitis. *Clin Orthop Relat Res.* 2001;(387):47-59.
33. Chen HS, Chen LM, Huang TW. Treatment of painful heel syndrome with shock waves. *Clin Orthop Relat Res.* 2001;(387):41-6.
34. Helbig K, Herbert C, Schostok T, Brown M, Thiele R. Correlations between the duration of pain and the success of shock wave therapy. *Clin Orthop Relat Res.* 2001;(387):68-71.
35. Rompe JD, Schoellner C, Nafe B. Evaluation of low-energy extracorporeal shock-wave application for treatment of chronic plantar fasciitis. *J Bone Joint Surg Am.* 2002;84(3):335-41.
36. Alvarez R. Preliminary results on the safety and efficacy of the OssaTron for treatment of plantar fasciitis. *Foot Ankle Int.* 2002;23(3):197-203.
37. Hammer DS, Rupp S, Kreutz A, Pape D, Kohn D, Seil R. Extracorporeal shockwave therapy (ESWT) in patients with chronic proximal plantar fasciitis. *Foot Ankle Int.* 2002;23(4):309-13.
38. Wang CJ, Chen HS, Huang TW. Shockwave therapy for patients with plantar fasciitis: a one-year follow-up study. *Foot Ankle Int.* 2002;23(3):204-7.
39. Hammer DS, Adam F, Kreutz A, Kohn D, Seil R. Extracorporeal shock wave therapy (ESWT) in patients with chronic proximal plantar fasciitis: a 2-year follow-up. *Foot Ankle Int.* 2003;24(11):823-8.
40. Ogden JA, Tóth-Kischkat A, Schultheiss R. Principles of shock wave therapy. *Clin Orthop Relat Res.* 2001;(387):8-17.
41. Baxter DE, Thigpen CM. Heel pain - Operative results. *Foot Ankle.* 1984;5(1):16-25.
42. Daly PJ, Kitaoka HB, Chao EY. Plantar fasciotomy for intractable plantar fasciitis: clinical results and biomechanical evaluation. *Foot Ankle.* 1992;13(4):188-95.
43. Gormley J, Kuwada GT. Retrospective analysis of calcaneal spur removal and complete fascial release for the treatment of chronic heel pain. *J Foot Surg.* 1992;31(2):166-9.
44. Watson TS, Anderson RB, Davis WH, Kiezbak GM. Distal tarsal tunnel release with partial plantar fasciotomy for chronic heel pain: an outcome analysis. *Foot Ankle Int.* 2002;23(6):530-7.
45. Brugh AM, Fallat LM, Savoy-Moore RT. Lateral column symptomatology following plantar fascial release: a prospective study. *J Foot Ankle Surg.* 2002;41(6):365-71.
46. Barrett SL, Day SV, Pignetti TT, Robinson LB. Endoscopic plantar fasciotomy: a multi-surgeon prospective analysis of 652 cases. *J Foot Ankle Surg.* 1995;34(4):400-6.
47. O'Malley MJ, Page A, Cook R. Endoscopic plantar fasciotomy for chronic heel pain. *Foot Ankle Int.* 2000;21(6):505-10.
48. Hogan KA, Webb D, Shreff M. Endoscopic plantar fascia release. *Foot Ankle Int.* 2004;25(12):875-81.