



Artigo Original

Metástase óssea como primeira manifestação de tumores: contribuição do estudo imuno-histoquímico para o estabelecimento do tumor primário[☆]



Leandro Duil Kim^{a,*}, Fabiana Toledo Bueno^b, Eduardo Sadao Yonamine^a,
José Donato de Próspero^b e Geanete Pozzan^a

^a Serviço de Ortopedia e Traumatologia, Faculdade de Ciências Médicas da Santa Casa de São Paulo (FCMSCSP), São Paulo, SP, Brasil

^b Departamento de Anatomia Patológica, Faculdade de Ciências Médicas da Santa Casa de São Paulo (FCMSCSP), São Paulo, SP, Brasil

INFORMAÇÕES SOBRE O ARTIGO

Histórico do artigo:

Recebido em 8 de março de 2017

Aceito em 20 de junho de 2017

On-line em 4 de janeiro de 2018

Palavras-chave:

Fratura, espontâneas

Imuno-histoquímica

Metástase neoplásica

RESUMO

Objetivos: Determinar a contribuição do estudo imuno-histoquímico na identificação do sítio primário da neoplasia, além de estabelecer quais os ossos mais frequentemente comprometidos, sua relação com o sítio primário neoplásico e a frequência de fratura em osso patológico como primeira manifestação do tumor maligno.

Métodos: Foram levantados, retrospectivamente, todos os prontuários de metástases ósseas de janeiro de 2006 a dezembro de 2011 do Departamento de Ortopedia e Traumatologia.

Resultados: O estudo imuno-histoquímico determinou corretamente o sítio primário neoplásico em 61,2% dos casos analisados. Com relação à localização metastática, o osso mais acometido foi o fêmur, correspondeu a 49,6% da amostra. A metástase óssea foi a primeira manifestação da neoplasia em apenas 20,2% dos pacientes; desses, 95% deram entrada com quadro de fratura do osso patológico.

Conclusão: O estudo evidenciou que os sítios primários e sua frequência de incidência são compatíveis com a literatura avaliada. Observou-se que, na presente amostra, a maior parte dos pacientes não apresentou a fratura do osso patológico como primeira manifestação clínica da doença neoplásica. Entretanto, quando analisados os pacientes que apresentaram como primeiro sintoma clínico a metástase, essa se manifestou por meio de fratura patológica em quase todos os pacientes. O estudo imuno-histoquímico foi compatível com o sítio primário neoplásico na maioria dos casos, demonstrou a relevância de tal método no auxílio da identificação do sítio primário.

© 2017 Sociedade Brasileira de Ortopedia e Traumatologia. Publicado por Elsevier Editora Ltda. Este é um artigo Open Access sob uma licença CC BY-NC-ND (<http://creativecommons.org/licenses/by-nc-nd/4.0/>).

[☆] Trabalho desenvolvido no Departamento de Anatomia Patológica, Faculdade de Ciências Médicas da Santa Casa de São Paulo (FCMSCSP) em conjunto com o Serviço de Ortopedia e Traumatologia, Hospital Santa Casa de Misericórdia de São Paulo, São Paulo, SP, Brasil.

* Autor para correspondência.

E-mails: lduilkim@gmail.com, ldk_mi@hotmail.com (L.D. Kim).

<https://doi.org/10.1016/j.rbo.2017.06.028>

0102-3616/© 2017 Sociedade Brasileira de Ortopedia e Traumatologia. Publicado por Elsevier Editora Ltda. Este é um artigo Open Access sob uma licença CC BY-NC-ND (<http://creativecommons.org/licenses/by-nc-nd/4.0/>).

Bone metastasis as the first symptom of tumors: role of an immunohistochemistry study in establishing primary tumor

A B S T R A C T

Keywords:

Fractures, spontaneous
Immunohistochemistry
Neoplasm metastasis

Objectives: To determine the role of immunohistochemistry in identifying the primary site of tumors, and in establishing which bones are most frequently involved, their relationship with the primary tumor site, and the rate of pathologic bone fracture as the first symptom of a malignant tumor.

Methods: A retrospective analysis of all medical records on bone metastases the cases treated between January 2006 and December 2011 at the Department of Orthopedics and Traumatology was performed.

Results: Immunohistochemistry correctly determined the primary tumor site in 61.2% of cases analyzed. Regarding the metastatic site, the most affected bone was the femur, accounting for 49.6% of the sample. Bone metastasis was the first symptom of the tumor in only 20.2% of patients, and of these, 95% were admitted for pathologic bone fracture.

Conclusion: The study showed that the primary sites and their incidence rate are consistent with the literature reviewed. It was noted that in this sample, most patients did not present with pathologic bone fracture as the first clinical symptom of neoplastic disease. However, analysis of those patients that had a metastasis as the first clinical symptom revealed that it manifested itself as a pathologic fracture in almost all cases. The immunohistochemical study was consistent with the primary tumor site in most cases, indicating the value of the method in the detection of the primary site.

© 2017 Sociedade Brasileira de Ortopedia e Traumatologia. Published by Elsevier Editora Ltda. This is an open access article under the CC BY-NC-ND license (<http://creativecommons.org/licenses/by-nc-nd/4.0/>).

Introdução

As metástases de carcinoma representam a neoplasia mais frequente no tecido ósseo, acometem principalmente o esqueleto axial (crânio, costelas, coluna vertebral e bacia) e parte proximal dos membros (úmero e fêmur), raramente acomete além do cotovelo ou do joelho.¹⁻⁶

Os principais sítios primários das metástases ósseas são: mama, pulmão, próstata, tireoide e rim.^{1,2,6} Em geral, o acometimento ósseo nessas neoplasias sugere doença disseminada, com outros órgãos provavelmente acometidos.³

Clinicamente, a dor é o principal sintoma, pode estar acompanhada de edema local.^{4,5} Entretanto, em vários casos, a primeira manifestação é uma fratura do osso patológico,^{4,7,8} os locais mais acometidos são as costelas e vértebras.⁵ A evolução da doença com acometimento disseminado envolve sintomas vagos, como queda do estado-geral, mal-estar, anemia e febre.¹

Para fins diagnósticos, a cintilografia óssea é um importante instrumento.^{1,7} Trata-se de um exame facilmente feito, com alta sensibilidade, permite não apenas a localização da lesão, mas também a avaliação de lesões múltiplas.^{1,7} Considerando o fato de que as variações do metabolismo ósseo se estabelecem precocemente, as alterações cintilográficas podem preceder as radiográficas em até quatro meses.¹ Nesse contexto, a radiografia simples se mostra válida em lesões com alteração da estrutura acima de 25 a 30%, sem a possibilidade de avaliação adequada de tecidos moles. Já a tomografia computadorizada e a ressonância nuclear magnética apresentam maior sensibilidade, permitem o estudo em diversos

Tabela 1 – Distribuição modal das citoqueratinas CK7 e CK20 em alguns dos tipos de carcinoma mais frequentemente associados às metástases ósseas

Tipos de carcinoma	CK7	CK20
Adenocarcinoma de pulmão	+	-
Carcinoma ductal de mama	+	-
Adenocarcinoma endometrial	+	-
Adenocarcinoma de próstata	-	-
Carcinoma de células renais	-	-
Adenocarcinoma colorretal	-	+

planos, com alta resolução e melhor contraste das partes moles.^{1,6}

A anatomia patológica tem papel fundamental no diagnóstico. Contudo, o uso apenas de métodos rotineiros normalmente limita-se a classificar histologicamente a neoplasia, não é capaz de estabelecer o sítio primário da lesão. O uso do estudo imuno-histoquímico constitui um importante instrumento nesse sentido. Duas classes principais de anticorpos são usadas: as citoqueratinas e os marcadores específicos de alguns órgãos. As citoqueratinas são divididas em alto e baixo peso, de acordo com as suas expressões em diferentes tecidos. As de baixo peso (CK8, CK18) são expressas em epitélios simples, como o glandular intestinal e hepatócitos, enquanto as de alto peso são expressas em epitélios complexos, como o escamoso estratificado e o transicional. Contudo, o painel básico de pesquisa de sítio primário começa com o uso de duas citoqueratinas: CK7 e CK20, que permitem uma discriminação muito útil dos carcinomas (tabela 1).

Complementa-se então o estudo com o uso dos marcadores específicos de órgãos como: receptores de estrógeno, GCDFP-15 e mamoglobina A para mama; TTF-1 e Napsin A para pulmão; CDX2 e vilina para gastrointestinal; PSA e fosfatase ácida prostática para próstata; TTF-1 e tireoglobulina para tireoide; CD10 e RCC para rim.^{6,8}

A definição do sítio primário permite o estabelecimento do tratamento adequado, bem como a avaliação prognóstica.⁹ Este estudo pretende determinar, em nosso meio, quais os sítios mais acometidos, a frequência de fratura em osso patológico como primeira manifestação da neoplasia e a contribuição da imuno-histoquímica na determinação do sítio primário da neoplasia.

Material e métodos

Estudo feito pelo Departamento de Anatomia Patológica da uma faculdade em conjunto com o Serviço de Ortopedia e Traumatologia de um hospital. Foram levantados todos os casos de metástases ósseas de janeiro de 2006 a dezembro de 2011, a partir dos registros da anatomia patológica. Foram incluídos no estudo os pacientes que receberam o diagnóstico de metástase óssea. Em seguida, os prontuários dos pacientes foram revisados, foram levantados dados epidemiológicos, qual o osso acometido e sítio primário, quando estabelecido. Identificou-se ainda se a metástase óssea foi a primeira manifestação neoplásica e se estava associada ou não a fratura do osso patológico. Foram excluídos do estudo pacientes cujos prontuários não foram localizados. Todos os dados foram compilados para um documento em Excel e submetidos a análise estatística, foi usado o programa Epiinfo.

Resultados

Foram incluídos no estudo 131 pacientes, de 28 a 87 anos, média de 58,5 e mediana de 60; 72 pacientes eram do sexo feminino (55%) e 59 do masculino (45%). Quase a totalidade dos registros aponta para pacientes procedentes de São Paulo (97,7%), houve apenas relatos de dois pacientes provenientes de Minas Gerais e um de Goiás; 79,4% se declararam da etnia branca, parda em segundo lugar com 16% e em terceiro a negra,

com 4,6%. Com relação ao estado civil, 46,6% eram casados. Na avaliação das comorbidades presentes, 25,19% dos prontuários não continham as informações necessárias. Levando em consideração os dados válidos, 39,8% dos pacientes apresentavam hipertensão arterial sistêmica; 11,2% diabetes mellitus; 12,2% tinham antecedente de alcoolismo e 31,6% eram tabagistas.

Com relação à localização da lesão, o osso mais acometido foi o fêmur, em 65 casos (49,6%), seguido da coluna (25,2%), úmero (7,6%), ossos da pelve (4,6%), sacro (2,3%), tibia (2,3%), crânio (0,8%), fíbula (0,8%) e ossos do pé (0,8%); 6,1% dos registros não tinham localização definida (fig. 1).

Apresentaram-se com fratura do osso patológico (fig. 2) 79 pacientes, 60,3% dos casos (intervalo de confiança de 51,4% a 68,7%). Em 25% desses pacientes a fratura foi a primeira manifestação da metástase.

Quando avaliamos se a metástase óssea foi a primeira manifestação da neoplasia, em 25,19% dos prontuários não obtivemos essa informação. Considerando os dados válidos, em apenas 20,2% dos pacientes a metástase óssea foi a primeira manifestação neoplásica e, desses pacientes, 95% deram entrada com quadro de fratura do osso patológico.

O sítio primário da neoplasia ainda não havia sido definido para 36 dos pacientes (27,5%), quando do levantamento dos prontuários. Daqueles que já tinham o diagnóstico definitivo, 30 apresentavam sítio primário na mama (22,9%); 19 no pulmão (14,5%); 16 no rim (12,2%); 14 na próstata (10,7%); três no esôfago (2,3%); dois na tireoide (1,5%); e os oito casos restantes estavam relacionados a cada um dos seguintes sítios primários: cólon, endométrio, estômago, glândula submandibular, ovário, pâncreas, pele e útero (0,8% cada).

O estudo imuno-histoquímico foi feito em apenas 49 pacientes (37,4%). Em 10 relatórios anatomopatológicos não foi possível concluir pelo sítio primário da neoplasia (20,4%). Nos 39 restantes, a imuno-histoquímica favoreceu um sítio primário: pulmão e próstata foram os mais frequentes (20,4% cada), seguidos por mama (16,3%), rim (10,2%), tubo digestivo (6,1%) e cólon, endométrio e tireoide (2,0% cada). Em 61,22% desses casos a indicação de possível sítio primário foi confirmada no acompanhamento desses pacientes (nove de próstata, sete de mama, sete de pulmão, cinco de rim, um caso de cólon e um de tireoide).

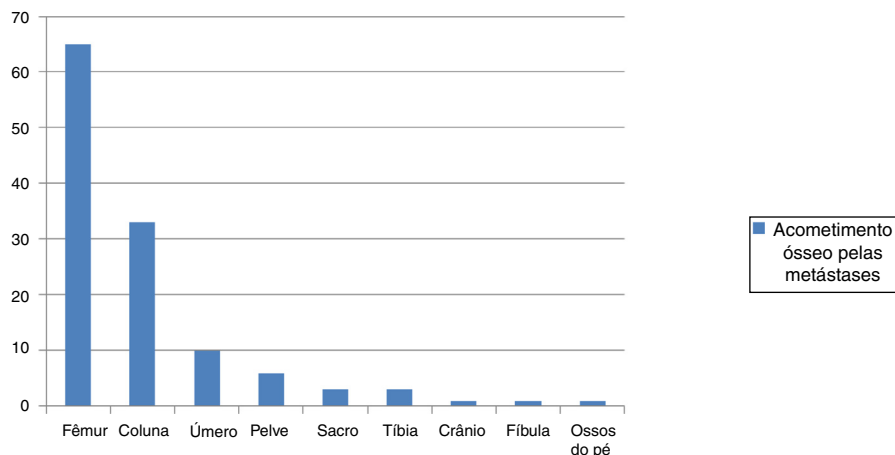


Figura 1 – Distribuição dos ossos acometidos pelas metástases.

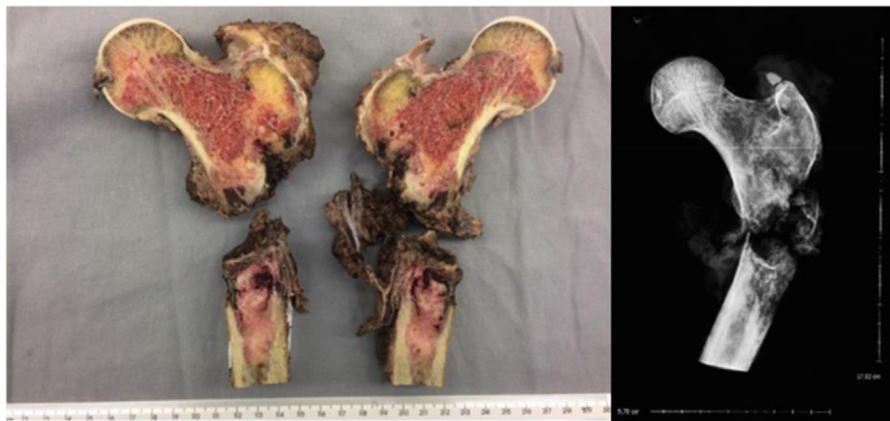

Figura 2 – Peça cirúrgica evidencia a metástase óssea localizada no fêmur proximal, com fratura em osso patológico, e sua respectiva imagem radiográfica (Imagens cedidas pelo arquivo do Serviço de Ortopedia e Traumatologia do hospital, onde a pesquisa foi conduzida).

Discussão

A metástase óssea é a neoplasia mais frequente do tecido ósseo, ocorre predominantemente no esqueleto axial e parte proximal dos membros.^{1,2} Acomete indivíduos de diversas faixas etárias, em nossa casuística variou de 28 a 87 anos, sem predileção por sexo (55% de mulheres e 45% de homens).

De acordo com a literatura, a localização predominante é o esqueleto axial (crânio, costelas, coluna vertebral e bacia) e parte proximal dos membros (úmero e fêmur), raramente acomete além do cotovelo ou joelho.¹⁻⁶ Nossos achados foram concordantes com a literatura, o fêmur foi o osso mais acometido (49,6%), seguido pela coluna (25,2%). Extremidades foram acometidas em apenas 0,8% dos casos.

Clinicamente, a dor é o principal sintoma, pode estar acompanhada de edema local.^{4,5} Entretanto, em vários casos a primeira manifestação é uma fratura do osso patológico.^{1,4,6} Em nosso estudo, 60,3% dos pacientes apresentaram fratura de osso patológico; no entanto, para a maior parte (75%) desses pacientes a fratura não correspondeu à primeira manifestação da doença neoplásica. Por outro lado, na análise dos pacientes que apresentaram a metástase como primeira manifestação (20,2%), a maior parte sofreu fratura do osso patológico (95%).

Os sítios primários mais frequentes de metástases ósseas em nossa casuística foram: mama, pulmão, rim e próstata; o que condiz com a literatura pesquisada.^{1,2,6}

O estudo imuno-histoquímico tem por finalidade contribuir para o diagnóstico do sítio primário da neoplasia.¹ Embora tenha sido feito apenas em parte dos pacientes nesta pesquisa (37,4%) observamos que evidenciou corretamente o sítio primário neoplásico em 61,2% dos casos; esses foram relacionados a patologia mamária, pulmonar, de cólon, próstata, rim e tireoide.

Conclusão

Portanto, nosso estudo evidenciou que os sítios primários e sua frequência de incidência são compatíveis com os encon-

trados na literatura. Notamos também que em nossa amostra a maior parte dos pacientes não apresentou a fratura do osso patológico como primeira manifestação clínica da doença neoplásica, porém quando analisados os pacientes que apresentaram como primeiro sintoma clínico a metástase, essa se manifestou por meio de fratura patológica em quase a totalidade dos pacientes. O estudo imuno-histoquímico foi compatível com o sítio primário neoplásico na maioria (61,2%) dos casos válidos analisados, o que mostra a relevância de tal método no auxílio da identificação do sítio primário, entretanto mais estudos devem ser feitos a fim de determinar mais precisamente a contribuição deste.

Conflitos de interesse

Os autores declaram não haver conflitos de interesse.

REFERÊNCIAS

1. Canale ST, Beaty J. *Campbell's operative orthopaedics*. St Louis: Mosby; 2016.
2. Anract P, Biau D, Boudou-Rouquette P. Metastatic fractures of long limb bones. *Orthop Traumatol Surg Res*. 2017;103(1S):S41-51.
3. Takagi T, Katagiri H, Kim Y, Suehara Y, Kubota D, Akaike K, et al. Skeletal metastasis of unknown primary origin at the initial visit: a retrospective analysis of 286 cases. *Plos One*. 2015;10(6):e0129428, 26.
4. Meohas W, Probstner D, Vasconcellos RAT, Lopes ACS, Rezende JFN, Fiod NJ. Metástase óssea: revisão de literatura. *Rev Bras Cancerol*. 2005;51(1):43-7.
5. Coleman RE. Metastatic bone disease: clinical features, pathophysiology and treatment strategies. *Cancer Treat Rev*. 2001;27(3):165-76.
6. Próspero J. *Metástases de carcinoma*. São Paulo: Roca; 2001. p. 211-6.
7. Shibata H, Kato S, Sekine I, Abe K, Araki N, Iguchi H, et al. Diagnosis and treatment of bone metastasis: comprehensive guideline of the Japanese Society of Medical Oncology, Japanese Orthopedic Association. *Japanese Urological*

-
- Association, and Japanese Society for Radiation Oncology. ESMO Open. 2016;1(2):e000037.
8. Kandalaf PL, Grown AL. Practical applications in immunohistochemistry: carcinomas of unknown primary site. Arch Pathol Lab Med. 2016;140(6):508-23.
9. Papagelopoulos PJ, Savvidou OD, Galanis EC, Mavrogenis AF, Jacofsky DJ, Frassica FJ, et al. Advances and challenges in diagnosis and management of skeletal metastases. Orthopedics. 2006;29(7):609-20.