


A versão femoral está associada a alterações na força dos músculos do quadril em mulheres com impacto femoroacetabular sintomático?*

Is Femoral Version Associated with Changes in Hip Muscle Strength in Females with Symptomatic Femoroacetabular Impingement?

Adriano David Marostica¹ André Luiz Almeida Pizzolatti²  Guilherme Pradi Adam³ Daniel Codonho⁴
Richard Prazeres Canella⁴ Gerson Gandhi Ganey⁵

¹Clínica Reab, Florianópolis, Santa Catarina, SC, Brasil

²Laboratório de Engenharia Biomecânica (LEBm), Hospital Universitário Polydoro Ernani de São Thiago, Universidade Federal de Santa Catarina, Florianópolis, Santa Catarina, SC, Brasil

³Imagem Clínica, Florianópolis, Santa Catarina, SC, Brasil

⁴Imperial Hospital de Caridade, Florianópolis, Santa Catarina, SC, Brasil

⁵Centro de Pesquisas Oncológicas (Cepon), Florianópolis, SC, Brasil

Endereço para correspondência André Luiz Almeida Pizzolatti, PhD, Laboratório de Engenharia Biomecânica, Hospital Universitário Polydoro Ernani de São Thiago, Universidade Federal de Santa Catarina, Florianópolis, Santa Catarina, SC, Brasil (e-mail: alpizzolatti@gmail.com).

Rev Bras Ortop 2019;54:422-427.

Resumo

Objetivo O objetivo deste estudo foi avaliar a associação da anteversão femoral e da força dos músculos do quadril em indivíduos com síndrome do impacto femoroacetabular.

Método Os ângulos de versão femoral descritos nas imagens de ressonância magnética articular e os testes isocinéticos foram avaliados retrospectivamente entre julho de 2016 e dezembro de 2017. Os critérios de inclusão foram: a) versão femoral avaliada pelo mesmo radiologista; b) ângulo $\alpha \geq 55^\circ$; e c) ausência de dor limitante durante o teste isocinético. Os picos de torque em flexão/extensão, abdução/adução e rotação interna/externa foram avaliados a $30^\circ/s$ em 5 repetições. A correlação entre a versão femoral e a força muscular foi avaliada por meio de regressão linear simples, com nível de significância estatística de 5%.

Resultados Um total de 37 mulheres atenderam aos critérios de inclusão. Foram avaliados 51 quadris sintomáticos. Não houve correlação da anteversão femoral nos picos de torque em flexão, extensão, abdução, adução, rotação externa e rotação interna.

Conclusão A anteversão femoral não foi correlacionada à força dos músculos do quadril em mulheres com impacto femoroacetabular sintomático.

Palavras-chave

- ▶ impacto femoroacetabular
- ▶ força muscular
- ▶ articulação coxofemoral

* Trabalho feito na Clínica Reab, Florianópolis, SC, Brasil.

 André Luiz Almeida Pizzolatti's ORCID is <https://orcid.org/0000-0001-5997-7017>.

Abstract

Objective The aim of the present study was to evaluate the association between femoral anteversion and hip muscle strength in subjects with femoroacetabular impingement syndrome.

Method The femoral version angles described in the arthro-magnetic resonance images and isokinetic tests were retrospectively evaluated from July 2016 to December 2017. The inclusion criteria were: a) femoral version evaluated by the same radiologist; b) α angle $\geq 55^\circ$; and c) no limiting pain during the isokinetic test. Flexion/extension, abduction/adduction, and internal/external rotation peak torques were evaluated at $30^\circ/s$ in 5 repetitions. The correlation between femoral version and muscle strength was evaluated by simple linear regression at a 5% significance level.

Results A total of 37 females filled the inclusion criteria, and 51 symptomatic hips were evaluated. There was no correlation of the femoral anteversion in the flexion, extension, abduction, adduction, external rotation and internal rotation peak torques.

Conclusion Femoral anteversion did not show a correlation with hip muscle strength females with symptomatic femoroacetabular impingement.

Keywords

- ▶ femoroacetabular impingement
- ▶ muscle strength
- ▶ hip joint

Introdução

Morfologias coxofemorais anormais têm sido relacionadas a diversas patologias de membros inferiores. A proeminência do fêmur na junção cabeça-colo (tipo CAM) e a cobertura excessiva da cabeça do fêmur pelo acetábulo (tipo PINCER) são anomalias que, sozinhas ou combinadas, induzem o impacto do fêmur contra o acetábulo (impacto femoroacetabular, IFA) durante movimentos extremos. Esse impacto pode causar laceração labral e levar ao desenvolvimento prematuro de osteoartrite.^{1,2}

Outra anomalia femoral importante é a torção baixa ou excessiva do colo. No primeiro caso, o ângulo entre o colo e o eixo longitudinal da diáfise é maior, ou o ângulo entre o colo e o côndilo femoral é diminuído ($< 10^\circ$),³ o que induz a rotação externa (RE) do fêmur. No entanto, para manter o pé apontado para frente, o fêmur gira em sentido interno, reduzindo o deslocamento entre a borda anterior do acetábulo e o colo do osso. Essa morfologia diminui a amplitude de movimento (AM) em rotação interna (RI), e aumenta o impacto⁴ e o estresse de contato articular.⁵ Por outro lado, em caso de anteversão excessiva do fêmur, o ângulo entre o colo e o eixo longitudinal da diáfise diminui, ou o ângulo entre o colo e o côndilo femoral aumenta ($> 22^\circ$),³ o que afeta diretamente o joelho. O fêmur distal é posicionado em RI, e a patela gira em sentido medial.⁴ Essa posição aumenta a pressão de contato, levando ao desenvolvimento de síndrome patelofemoral (SPF).⁶

Curiosamente, tanto a SPF quanto o IFA foram relacionados a um desequilíbrio da força muscular. Indivíduos com SPF apresentaram fraqueza na abdução e RE do quadril,^{7,8} enquanto pacientes com IFA demonstraram fraqueza na abdução, adução e RE do quadril em comparação a controles assintomáticos.⁹ Além disso, uma fraqueza sugestiva foi observada na RI, e não houve diferença na extensão entre indivíduos sintomáticos e assintomáticos.⁹ Diamond et al¹⁰ observaram fraqueza isométrica de abdutores e desequilíbrio de rotadores em indivíduos com IFA. Na comparação de

quadril contralaterais sintomáticos e assintomáticos, Nepple et al¹¹ detectaram déficits de força isométrica em abdutores e flexores.

A fraqueza generalizada dos músculos do quadril relacionada por indivíduos com quadril sintomáticos⁹ e a recuperação da força após a redução da dor¹² levou os autores a concluir que a fraqueza estava relacionada à dor causada pela osteoartrite. No entanto, a comparação baseada em sintomas sem avaliação morfológica do quadril não pode sugerir se a morfologia anormal responsável pelo IFA está associada à fraqueza. A ressecção da deformidade de tipo CAM e a redução da dor foram associadas à recuperação da força.¹²

A deformidade do tipo CAM reduz a amplitude de RI, e o aumento do movimento pode estar associado à recuperação da força dos rotadores internos.

No entanto, nossa hipótese é a de que anomalias na versão femoral também podem estar associadas à fraqueza em indivíduos com impacto do tipo CAM e quadril sintomáticos. Um modelo simplificado das fibras anteriores do glúteo médio e mínimo é mostrado na **Fig. 1** para explicar a teoria da fraqueza da rotação interna relacionada à versão femoral. A retroposição do trocânter maior em relação à cabeça com o pé apontado para a frente na anteversão excessiva do fêmur diminui o ângulo entre o vetor do músculo e o eixo do colo femoral. Esta posição pode aumentar a magnitude do vetor responsável pela pressão da cabeça dentro do acetábulo, e diminuir o vetor de torque interno. Além disso, a anteversão pode ser responsável pela relação tensão-comprimento desvantajosa dos rotadores internos e do psoas.¹³ A retroposição do trocânter menor pode alongar as fibras, diminuindo o número de pontes cruzadas de actina-miosina e a capacidade de produção de força máxima. Por outro lado, o deslocamento do trocânter maior para uma posição avançada aumenta o ângulo entre o vetor do músculo e o eixo do colo femoral. Assim, a magnitude do vetor responsável pelo torque interno aumenta, e o vetor responsável pela pressão da cabeça contra o acetábulo diminui.

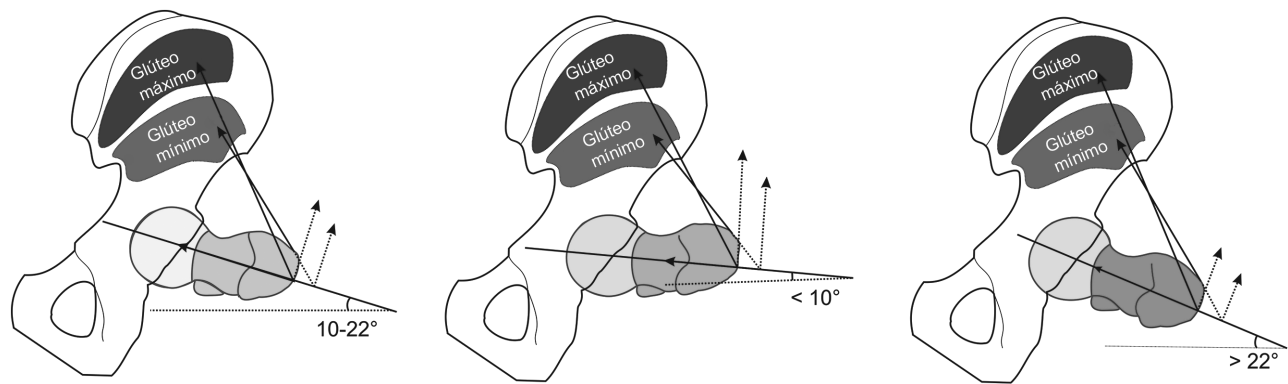


Fig. 1 A visão posterior do quadril em 90° de flexão e vetores de fibras anteriores do glúteo médio e mínimo em anteversão femoral normal (10–22°), baixa (< 10°) e alta (> 22°), respectivamente. Os vetores pontuais são os responsáveis pelo movimento de rotação interna. O ângulo fechado entre o eixo femoral e o vetor muscular, apresentado em alta anteversão, pode resultar em diminuição do vetor responsável pela rotação em relação à baixa anteversão. O efeito oposto pode ser mostrado no caso de anteversão baixa.

Portanto, a soma de alterações de vetores e a relação comprimento-tensão desvantajosa pode ser suficiente para alterar a força dos músculos do quadril durante a comparação de indivíduos com anteversão femoral excessiva e baixa. Considerando isso, o presente estudo avaliou a correlação da versão femoral com a força muscular isocinética em mulheres com impacto do tipo CAM sintomático.

Métodos

Pacientes

A amostra deste estudo foi composta por pacientes avaliados em nosso instituto entre julho de 2016 e dezembro de 2017. Os critérios de inclusão foram a avaliação da imagem de ressonância magnética articular pelo mesmo radiologista, ter IFA do tipo CAM patológico, e ser capaz de executar os movimentos necessários do protocolo isocinético sem dor excessiva (escala analógica visual [EAV] < 4). Todos os pacientes deram seu consentimento para o uso dos dados. O estudo foi previamente aprovado pelo Comitê de Ética em Pesquisa do nosso instituto.

Avaliação da morfologia do quadril

Todas as avaliações de morfologia do quadril foram realizadas por meio de ressonância magnética articular (GE Infinity, GE, Boston, MA, EUA). Após a anestesia com 5 mL de lidocaína a 2%, 18 mL de solução tampão fisiológica, e 0,4 mL de ácido gadotérico foram injetados no quadril. As varreduras foram realizadas com sequências ponderadas T1 com espessura de 0,3 cm e saturação de gordura axial nos eixos do colo do fêmur e nos planos sagital e coronal. Imagens coronais em *short tau inversion recovery* (STIR) com saturação de gordura, 0,5 cm de espessura e densidade axial de prótons também foram adquiridas. A versão femoral foi medida por uma linha que cruza o centro do colo femoral e outra linha que cruza os dois côndilos posteriores. A presença do impacto do tipo CAM foi avaliada pelo ângulo α . O ângulo α foi medido traçando uma linha que cruza o eixo do colo e outra que cruza a junção cabeça-colo e o centro da cabeça do fêmur. O ângulo igual ou superior a 55° foi considerado positivo para o impacto do tipo CAM.^{14,15}

Avaliação da força muscular

O pico de torque concêntrico foi avaliado com um dinamômetro pró-isocinético System 4 (Biodex Medical System, Shirley, NY, EUA). Os protocolos do fabricante foram seguidos para avaliação dos movimentos de flexão/extensão e abdução/adução. A posição supina foi adotada para análise das forças dos músculos flexores e extensores. A AM foi ajustada o mais próximo possível de 5° de flexão para evitar o contato da coxa com a cadeira. O limite superior foi estabelecido entre 60° e 70°. Os movimentos de abdução e adução foram realizados em decúbito lateral. A posição inferior foi fixada em 0° de adução, e a AM, entre 45° e 55°. A correção da gravidade foi realizada no limite inferior da AM para os movimentos de flexão/extensão e abdução/adução. A RI e a RE foram avaliadas em posição sentada, com o quadril e o joelho fixos em flexão de 90°. O eixo do dinamômetro foi ajustado ao eixo longitudinal do fêmur e fixado na perna, acima do maléolo medial. Para evitar movimentos de adução e abdução durante o teste, o quadril e a porção distal da coxa foram imobilizados. A AM foi definida pelo paciente a fim de evitar qualquer sensação de dor, sendo que a AM mínima aceita foi de 20°. A correção da gravidade não foi necessária. Uma sessão de aquecimento de cinco repetições foi realizada em todos os movimentos. O pico de torque foi registrado em cinco repetições com velocidade de 30°/s, que foram realizadas 2 minutos após o aquecimento.

Análise Estatística

Os dados do pico de torque foram normalizados pela massa corpórea. A correlação entre a versão femoral e o pico de torque foi avaliada por meio do ajuste de uma curva de regressão linear simples, e a análise de variância avaliou a significância da regressão. O nível de significância foi estabelecido em 0,05.

Resultados

Um total de 37 mulheres atenderam aos critérios de inclusão; 23 mulheres apresentaram sintomas unilaterais, e 14 tinham sintomas bilaterais. Assim, 51 quadris foram avaliados. Os dados dos ângulos de versão femoral e as características dos pacientes estão resumidos na ►Tabela 1. Não houve

Tabela 1 Descrição da amostra

Descrição	Média	Desvio padrão	Mínimo	Máximo
Ângulo de versão femoral (graus)	17	7,8	0	31
Ângulo alfa (graus)	60	6,39	55	86
Idade	36	8,23	24	52
Altura (m)	1,63	0,06	1,5	1,78
Massa corpórea (kg)	63	8,32	51	98

correlação entre ângulo de versão femoral e o pico de torque em flexão ($p = 0,59$), extensão ($p = 0,22$), abdução ($p = 0,75$), adução ($p = 0,61$) e rotação externa ($p = 0,17$). Houve uma correlação fraca da versão femoral com o pico de torque em rotação interna ($p = 0,013$; $r_{ajustado} = 0,10$) (►Fig. 2).

Discussão

O objetivo deste estudo foi avaliar a correlação entre a versão femoral e a força isocinética concêntrica dos músculos do quadril. Os resultados mostraram que a versão não influenciou a força de flexão, extensão, abdução, adução e RE; eles mostraram também a existência de uma correlação fraca com a força de RI em mulheres com IFA do tipo CAM patológico.

A ação dos músculos rotadores depende da posição relativa entre as inserções femoral e pélvica, que determina o vetor dos músculos relacionados ao eixo de rotação do fêmur. Os músculos com vetor em frente ao eixo de rotação do fêmur no plano horizontal são responsáveis pela RI quando o quadril está em 0° de flexão. Os principais músculos rotadores internos são as fibras anteriores do glúteo médio e mínimo,¹⁶ o pectíneo e o tensor da fásia lata. Os adutores longo e curto são rotadores internos secundários.¹⁷ Com o quadril em flexão de 90°, as fibras posteriores do glúteo médio e as fibras anteriores do glúteo máximo também se tornam rotadores internos, aumentando o momento interno em comparação à flexão do quadril em 0°.^{17,18}

Cibulka et al¹⁹ avaliaram o efeito da AM assimétrica na RI dos músculos rotadores do quadril. Indivíduos assintomáticos com maior AM de RE em comparação à AM de RI (RE > RI) e indivíduos com as características opostas (RE < RI) foram avaliados. Embora os autores não tenham analisado a morfologia do quadril, o primeiro padrão é semelhante ao padrão de AM observado em indivíduos com anteversão femoral baixa, em que o deslocamento entre o colo femoral e o rebordo acetabular anterior é curto, levando à baixa AM de RI, e o deslocamento em relação à borda posterior é grande, o que causa alta AM de RE,^{3,20} como mostrado na ►Fig. 1. O segundo padrão é semelhante àquele observado em indivíduos com anteversão excessiva, em que o deslocamento entre o colo femoral e a borda acetabular anterior é grande, e o deslocamento em relação à borda acetabular posterior é curto, o que gera maior AM de RI em comparação à AM de RE.^{3,20} Os indivíduos com RE > RI apresentaram maior força isométrica de RI em comparação aos indivíduos com RE < RI quando o ângulo da AM de RE utilizado para medir a força foi semelhante.¹⁹ Segundo os autores, as fibras musculares eram

mais alongadas no padrão RE < RI do que no padrão RE > RI para esta AM. Os autores também observaram que quando a força de rotação interna era medida com o pé apontando para a frente (como mostra a ►Fig. 1), os indivíduos com RE > RI tinham mais força do que aqueles com RE < RI.

Estudos anteriores sugeriram que a anteversão excessiva pode afetar a força de abdução. A eletromiografia dos músculos do quadril mostrou que atletas assintomáticos com anteversão excessiva apresentaram menor atividade eletromiográfica isométrica do glúteo médio durante a abdução associada ao teste de RE em decúbito lateral.²¹ Outro estudo realizou uma análise de elementos finitos de uma prótese de quadril mal posicionada em anteversão excessiva, e mostrou uma pequena diminuição no braço de momento e habilidades de geração de força dos abdutores e aumento na força dos flexores.²²

Embora não tenhamos avaliado a existência de SPF em nossa amostra, uma relação entre a anteversão excessiva e a fraqueza dos músculos do quadril tem sido sugerida como causa dessa doença, devido à RI resultante do fêmur distal quando o pé está apontando para a frente.⁴ Indivíduos com SPF mostraram esse posicionamento femoral durante atividades dinâmicas como corrida²³ e agachamento.²⁴ Essa biomecânica foi associada à incapacidade do glúteo máximo de equilibrar a RI, uma vez que indivíduos com SPF apresentaram fraqueza de abdutores e rotadores externos.^{7,8}

Nossos resultados não mostraram nenhum efeito dos diferentes ângulos de versão no torque isocinético de rotadores, abdutores e flexores externos. Nossa hipótese é a de que a posição em decúbito lateral na cadeia aberta usada para avaliação da força de abdução isocinética pode permitir o ajuste de uma orientação mais favorável das fibras musculares para desenvolvimento de força máxima. Um possível déficit de abductor relacionado à versão femoral pode se tornar evidente durante a ação excêntrica dos músculos para estabilizar a queda da pelve no plano frontal e controlar o momento de RI, como observado em pacientes com SFP.^{6,25}

Esses achados relatam que a versão femoral não é um fator determinante para a fraqueza muscular. Além disso, concordam com estudos que mostraram que a anteversão femoral anormal não altera os resultados após a artroscopia para tratamento de IFA.^{4,26} No entanto, para entender melhor o efeito da versão femoral, outros estudos devem considerar a avaliação do quadril assintomático para evitar o viés da dor no desenvolvimento máximo de torque. Embora dor limitante (EAV < 4) não tenha sido relatada, o movimento de RI com flexão de 90° pode empurrar o fêmur contra o acetábulo,

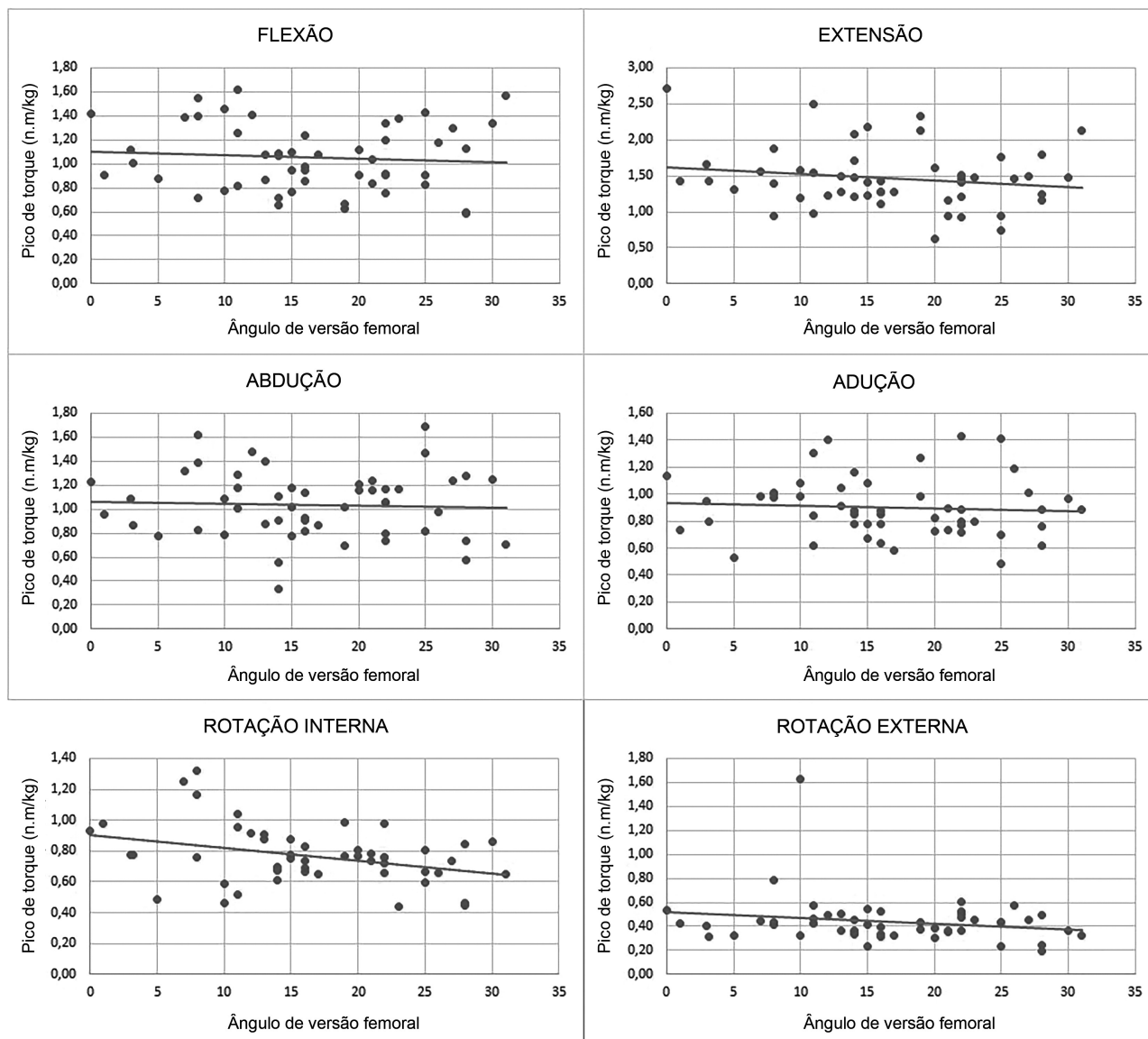


Fig. 2 Dispersão de torque de flexão, extensão, abdução, adução, rotação interna e rotação externa (N.m/Kg) versus ângulo da versão femoral.

desencadeando dor. Portanto, não é possível assegurar que a dor não tenha influenciado o desenvolvimento do pico máximo de torque. A ausência de um grupo controle é a principal limitação deste estudo.

Conclusão

A versão femoral não foi correlacionada à força de flexão, extensão, abdução, adução, RE e RI em mulheres sintomáticas com IFA.

Conflitos de Interesse

Os autores declaram não haver conflitos de interesse.

Referências

- 1 Chagini S, Beck M, Ferguson SJ. The effects of impingement and dysplasia on stress distributions in the hip joint during sitting and walking: a finite element analysis. *J Orthop Res* 2009;27(02): 195–201
- 2 Beck M, Kalhor M, Leunig M, Ganz R. Hip morphology influences the pattern of damage to the acetabular cartilage: femoroacetabular impingement as a cause of early osteoarthritis of the hip. *J Bone Joint Surg Br* 2005;87(07):1012–1018
- 3 Botser IB, Ozoude GC, Martin DE, Siddiqi AJ, Kuppuswami S, Domb BG. Femoral anteversion in the hip: comparison of measurement by computed tomography, magnetic resonance imaging, and physical examination. *Arthroscopy* 2012;28(05): 619–627
- 4 Jackson TJ, Lindner D, El-Bitar YF, Domb BG. Effect of femoral anteversion on clinical outcomes after hip arthroscopy. *Arthroscopy* 2015;31(01):35–41
- 5 Satpathy J, Kannan A, Owen JR, Wayne JS, Hull JR, Jiranek WA. Hip contact stress and femoral neck retroversion: a biomechanical study to evaluate implication of femoroacetabular impingement. *J Hip Preserv Surg* 2015;2(03):287–294
- 6 Baldon RdeM, Nakagawa TH, Muniz TB, Amorim CF, Maciel CD, Serrão FV. Eccentric hip muscle function in females with and without patellofemoral pain syndrome. *J Athl Train* 2009;44(05):490–496
- 7 Ireland ML, Willson JD, Ballantyne BT, Davis IM. Hip strength in females with and without patellofemoral pain. *J Orthop Sports Phys Ther* 2003;33(11):671–676

- 8 Bolgia LA, Malone TR, Umberger BR, Uhl TL. Hip strength and hip and knee kinematics during stair descent in females with and without patellofemoral pain syndrome. *J Orthop Sports Phys Ther* 2008;38(01):12–18
- 9 Casartelli NC, Maffiuletti NA, Item-Glatthorn JF, et al. Hip muscle weakness in patients with symptomatic femoroacetabular impingement. *Osteoarthritis Cartilage* 2011;19(07):816–821
- 10 Diamond LE, Wrigley TV, Hinman RS, et al. Isometric and isokinetic hip strength and agonist/antagonist ratios in symptomatic femoroacetabular impingement. *J Sci Med Sport* 2016;19(09):696–701
- 11 Nepple JJ, Goljan P, Briggs KK, Garvey SE, Ryan M, Philippon MJ. Hip Strength Deficits in Patients With Symptomatic Femoroacetabular Impingement and Labral Tears. *Arthroscopy* 2015;31(11):2106–2111
- 12 Casartelli NC, Maffiuletti NA, Item-Glatthorn JF, Impellizzeri FM, Leunig M. Hip muscle strength recovery after hip arthroscopy in a series of patients with symptomatic femoroacetabular impingement. *Hip Int* 2014;24(04):387–393
- 13 Schutte LM, Hayden SW, Gage JR. Lengths of hamstrings and psoas muscles during crouch gait: effects of femoral anteversion. *J Orthop Res* 1997;15(04):615–621
- 14 Barrientos C, Barahona M, Diaz J, Brañes J, Chaparro F, Hinzpeter J. Is there a pathological alpha angle for hip impingement? A diagnostic test study. *J Hip Preserv Surg* 2016;3(03):223–228
- 15 de Sa D, Urquhart N, Philippon M, Ye JE, Simunovic N, Ayeni OR. Alpha angle correction in femoroacetabular impingement. *Knee Surg Sports Traumatol Arthrosc* 2014;22(04):812–821
- 16 Beck M, Sledge JB, Gautier E, Dora CF, Ganz R. The anatomy and function of the gluteus minimus muscle. *J Bone Joint Surg Br* 2000;82(03):358–363
- 17 Delp SL, Hess WE, Hungerford DS, Jones LC. Variation of rotation moment arms with hip flexion. *J Biomech* 1999;32(05):493–501
- 18 Neumann DA. Kinesiology of the hip: a focus on muscular actions. *J Orthop Sports Phys Ther* 2010;40(02):82–94
- 19 Cibulka MT, Strube MJ, Meier D, et al. Symmetrical and asymmetrical hip rotation and its relationship to hip rotator muscle strength. *Clin Biomech (Bristol, Avon)* 2010;25(01):56–62
- 20 Philippon MJ, Ejnisman L, Pennock AT, et al. Does Femoral Anteversion Play a Role in the Pathomechanics and Subsequent Surgical Treatment of Femoroacetabular Impingement? (SS-44). *Arthrosc J Arthrosc Relat Surg*. 2011;27(05):e53
- 21 Nyland J, Kuzemchek S, Parks M, Caborn DNM. Femoral anteversion influences vastus medialis and gluteus medius EMG amplitude: composite hip abductor EMG amplitude ratios during isometric combined hip abduction-external rotation. *J Electromyogr Kinesiol* 2004;14(02):255–261
- 22 Delp SL, Komattu AV, Wixson RL. Superior displacement of the hip in total joint replacement: effects of prosthetic neck length, neck-stem angle, and anteversion angle on the moment-generating capacity of the muscles. *J Orthop Res* 1994;12(06):860–870
- 23 Souza RB, Powers CM. Predictors of hip internal rotation during running: an evaluation of hip strength and femoral structure in women with and without patellofemoral pain. *Am J Sports Med* 2009;37(03):579–587
- 24 Powers CM. The influence of abnormal hip mechanics on knee injury: a biomechanical perspective. *J Orthop Sports Phys Ther* 2010;40(02):42–51
- 25 Baldon RdeM, Lobato D FM, Carvalho LP, Wun P YL, Presotti CV, Serrão FV. Relationships between eccentric hip isokinetic torque and functional performance. *J Sport Rehabil* 2012;21(01):26–33
- 26 Ferro FP, Ho CP, Briggs KK, Philippon MJ. Patient-centered outcomes after hip arthroscopy for femoroacetabular impingement and labral tears are not different in patients with normal, high, or low femoral version. *Arthroscopy* 2015;31(03):454–459