



Artigo original

Avaliação dos resultados da tenodese artroscópica do cabo longo do bíceps braquial no tendão do músculo subescapular[☆]



Marcelo Baggio^{a,*}, Fabrício Martinelli^a, Martins Back Netto^b, Rafael Olívio Martins^b, Romilton Crozetta da Cunha^b e Willian Nandi Stipp^b

^a Universidade do Sul de Santa Catarina, Tubarão, SC, Brasil

^b Ortoimagem Centro de Ortopedia e Imagem, Tubarão, SC, Brasil

INFORMAÇÕES SOBRE O ARTIGO

Histórico do artigo:

Recebido em 7 de março de 2015

Aceito em 5 de maio de 2015

On-line em 9 de outubro de 2015

Palavras-chave:

Tenodese

Artroscopia

Manguito rotador

R E S U M O

Objetivos: Avaliar os resultados da tenodese artroscópica do cabo longo do bíceps braquial (CLB) no tendão do músculo subescapular quanto à presença de dor, lesão do subescapular, presença do sinal de Popeye e satisfação do paciente.

Métodos: Foi feita uma coorte prospectiva com 32 pacientes com lesão do CLB, por meio de entrevista e exame físico pré-operatório e também após seis meses do procedimento cirúrgico. As principais variáveis estudadas foram testes Belly Press, Bear Hug e Lift-Off, sinal de Popeye, dor anterior e satisfação. Os dados foram inseridos no Epi InfoTM 3.5.4 e SPSS 18.0. Para verificar as variáveis de interesse os testes qui-quadrado, t de Student e de Kruskal-Wallis foram usados. O intervalo de confiança foi de 95% e foram considerados estatisticamente significativos valores de $p < 0,05$.

Resultados: Foram avaliados 32 pacientes com mediana de 57,5 anos. A dor anterior pós-operatória foi referida por um entrevistado. Os testes avaliadores de lesão do subescapular não mostraram comprometimento dessa musculatura após a cirurgia. O sinal de Popeye foi negativo em 100% dos pacientes. A porcentagem de satisfação dos pacientes alcançou 90,6% dos entrevistados.

Conclusão: Este estudo apresentou um ótimo desempenho da nova técnica cirúrgica descrita, sem lesão do subescapular e sem identificação de sinal de Popeye. A dor residual foi queixada por apenas 3,1% dos pacientes. A elevada satisfação dos pacientes após a cirurgia confirma os resultados apresentados.

© 2015 Sociedade Brasileira de Ortopedia e Traumatologia. Publicado por Elsevier Editora Ltda. Todos os direitos reservados.

[☆] Trabalho desenvolvido no Hospital e Maternidade Socimed e Hospital Nossa Senhora da Conceição, Tubarão, SC, Brasil.

* Autor para correspondência.

E-mail: marcelobaggio@gmail.com (M. Baggio).

<http://dx.doi.org/10.1016/j.rbo.2015.05.004>

0102-3616/© 2015 Sociedade Brasileira de Ortopedia e Traumatologia. Publicado por Elsevier Editora Ltda. Todos os direitos reservados.

Evaluation of the results from arthroscopic tenodesis of the long head of the biceps brachii on the tendon of the subscapularis muscle

A B S T R A C T

Keywords:
Tenodesis
Arthroscopy
Rotator Cuff

Objectives: The aim of this study was to evaluate the results from arthroscopic tenodesis of the long head of the biceps brachii (LHBB) on the tendon of the subscapularis muscle, with regard to the presence of pain, subscapularis lesion, presence of Popeye's sign and patient satisfaction.

Methods: A prospective cohort study was conducted on 32 patients with LHBB lesions, through preoperative interviews and physical examinations, which were repeated six months after the operation. The main variables studied were the belly press, bear hug and lift-off tests, Popeye's sign, anterior pain and satisfaction. The data were entered into Epi Info 3.5.4 and SPSS 18.0. In order to investigate the variables of interest, the chi-square, Student t and Kruskal-Wallis tests were used. The confidence interval was 95% and p values less than 0.05 were taken to be statistically significant.

Results: 32 patients of median age 57.5 years were evaluated. Anterior pain was reported by one interviewee after the operation. The tests for evaluating subscapularis lesions did not show any damage to this musculature after the surgery. Popeye's sign was negative in all the patients. The patient satisfaction rate reached 90.6% of the interviewees.

Conclusion: This study showed that the new surgical technique described here presented excellent performance, without any subscapularis lesion and without identifying Popeye's sign. Only 3.1% of the patients had complaints of residual pain. The high level of satisfaction among the patients after the surgery confirms the results presented.

© 2015 Sociedade Brasileira de Ortopedia e Traumatologia. Published by Elsevier Editora Ltda. All rights reserved.

Introdução

O tendão do cabo longo do bíceps braquial (CLB) é um local frequente de dor nas patologias do ombro. Desempenha como função a depressão da cabeça do úmero na glenoide, a supinação do antebraço e, quando supinado, a flexão do cotovelo também pode ser feita.¹

A maioria das lesões do cabo longo do bíceps ocorre secundariamente à degeneração e ao atrito entre a região anterosuperior do manguito rotador e o arco coracoacromial.² Como resultado observa-se a tendinopatia/tendinite, que pode evoluir para ruptura parcial ou total e a instabilidade do bíceps.³

Quando ocorre falha no tratamento conservador para as lesões da CLB, como analgesia, repouso e fisioterapia, medidas cirúrgicas são propostas. Dentre as opções de tratamento cirúrgico destaca-se a tenotomia e variadas técnicas de tenodese bicipital.⁴

Os dados encontrados na literatura são controversos quanto ao uso da tenotomia ou tenodese do CLB. Apesar de ambas as técnicas apresentarem resultados positivos, ainda não há consenso sobre o melhor método de correção cirúrgica dessas lesões. Com isso, torna-se importante avaliar os resultados de uma nova técnica de correção cirúrgica e poder acrescentar mais um plano terapêutico.

O objetivo deste trabalho é avaliar os resultados da tenodese artroscópica do cabo longo do bíceps braquial no tendão do músculo subescapular quanto à presença de dor anterior no pós-operatório, presença de lesão do subescapular pós-operatório, presença da deformidade estética conhecida pelo

sinal de Popeye pós-operatória e satisfação do paciente após seis meses de recuperação do ato cirúrgico.

Material e métodos

Foi feito um estudo de coorte prospectivo em 32 pacientes acompanhados entre janeiro e agosto de 2014, no qual foi feita a tenodese artroscópica do CLB no subescapular segundo a técnica descrita a seguir.

O trabalho foi autorizado pelas comissões de ética das instituições envolvidas. Os dados foram coletados diretamente com o indivíduo que foi submetido à cirurgia por meio de questionário e exame físico, após assinatura de termo de consentimento livre e esclarecido.

Os pacientes foram submetidos à cirurgia sem que o examinador soubesse qual procedimento cirúrgico seria feito, uma escolha do ortopedista durante o transoperatório.

Foram incluídos no estudo indivíduos de ambos os sexos de qualquer faixa etária que apresentavam lesão do cabo longo do bíceps braquial. Esses critérios anatômicos foram avaliados por meio de ressonância nuclear magnética (RNM). Foram excluídos do estudo pacientes que apresentaram lesão do tendão do subescapular e aqueles que não apareceram após seis meses da cirurgia para reavaliação.

As variáveis estudadas foram: sexo, idade, membro dominante, membro lesionado, mecanismo e causa da lesão, amplitude de movimento por meio de elevação, rotação interna e rotação externa, testes Belly Press, Bear Hug e Lift-Off, sinal de Popeye investigado pelo examinador e também

perguntado ao paciente da seguinte maneira: “Você notou alguma alteração no seu braço operado em relação ao braço não operado?”, dor anterior e satisfação. A amplitude de movimento foi avaliada por meio de goniômetro para os quesitos elevação e rotação externa. Para rotação interna foi usada a posição do membro superior atingido pelo paciente durante o exame alocada em níveis variados.

Os dados coletados foram inseridos no programa Epi Info™ versão 3.5.4 e SPSS 18.0. Para verificar associação entre as variáveis de interesse, foi aplicado o teste qui-quadrado ou o teste t de Student para avaliação de médias e o de Kruskal-Wallis para comparação de medianas. Foram calculadas razões de prevalência, com intervalos de confiança de 95%. Foram considerados estatisticamente significativos valores de $p < 0,05$.

Técnica cirúrgica

O paciente é submetido a videoartroscopia do ombro em decúbito lateral. Inicia-se o procedimento pelo portal posterior, no qual é introduzida a óptica. Faz-se a inspeção articular, visualizam-se a lesão do cabo longo do bíceps e possíveis lesões associadas (fig. 1). Em seguida, faz-se um portal anterior para colocação de uma cânula de trabalho. Com uma pinça *bird beak* e um fio de Ethibond® ou Orthocord® o tendão do cabo longo do bíceps é transfixado a 1,5 cm de sua origem (fig. 2) e feito um ponto em laçada (fig. 3). Faz-se a tenotomia do cabo longo do bíceps logo na sua origem (fig. 4). Em seguida, uma das pontas do fio é usada para transfixar também o tendão do subescapular em sua porção superior com a pinça *bird beak* (fig. 5). É feita a sutura com o empurrador de nó com pontos simples alternados e, finalmente, cortam-se as pontas do nó (fig. 6).

Nota: nos pacientes do SUS usa-se o fio Ethibond® e nos pacientes de convênio o fio Orthocord®.

Resultados

Foram avaliados no pré-operatório 128 pacientes expostos a cirurgia do ombro, dos quais 67 não se submeteram ao procedimento cirúrgico descrito. Do restante, 61 foram submetidos

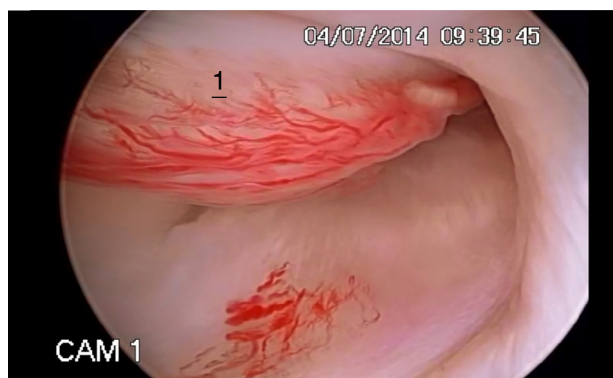


Figura 1 – Imagem artroscópica que evidencia inflamação do cabo longo do bíceps braquial. 1, tenossinovite do cabo longo do bíceps braquial.

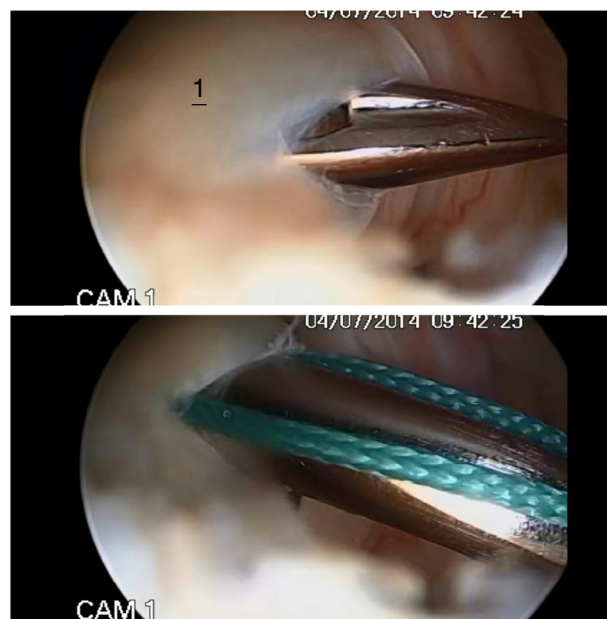


Figura 2 – Imagem artroscópica na qual o tendão do cabo longo do bíceps braquial é transfixado a 1,5 cm de sua origem. 1, pinça *bird beak* que transfixa o cabo longo do bíceps braquial com fio de sutura.

à cirurgia descrita e 32 retornaram para a reavaliação pós-operatória. Em relação aos pacientes avaliados após o tempo cirúrgico, 18 (56,3%) eram masculinos, todos com membro direito dominante. A idade variou de 43 a 75 anos, com mediana 57,5 anos. Dos pacientes, 16 (50%) apresentaram fator traumático relacionado à lesão e desses 93,8% (15) associaram a queda como causa. Os outros 16 (50%) apresentaram fator atraumático como causa da lesão. O membro direito foi o mais lesionado, com 71,9% (23) dos casos.

A rotação interna pré-operatória teve como resultado principal a localização na topografia de L2 com 71,9% dos casos, seguido de 21,9% no que se refere à T10 e 6,3% localizada em S1. No pós-operatório a maior frequência manteve-se no âmbito topográfico de L2 com 56,3% dos casos. Observou-se que no que concerne à T10 obteve-se aumento para

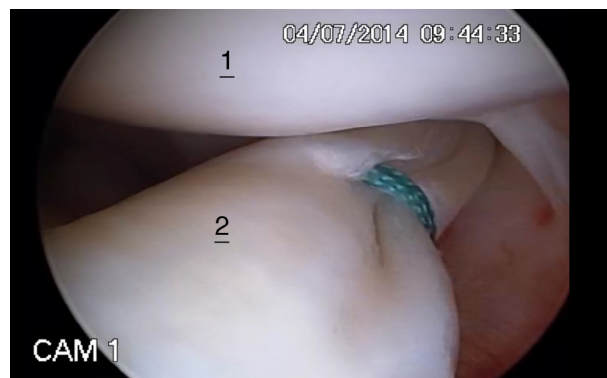

Figura 3 – Imagem artroscópica que evidencia o ponto em laçada feito no cabo longo do bíceps braquial. 1, úmero; 2, ponto em laçada no cabo longo do bíceps braquial.



Figura 4 – Imagem artroscópica que evidencia a tenotomia feita no cabo longo do bíceps braquial. 1, úmero; 2, radiofrequência que tenotomiza o cabo longo do bíceps braquial.

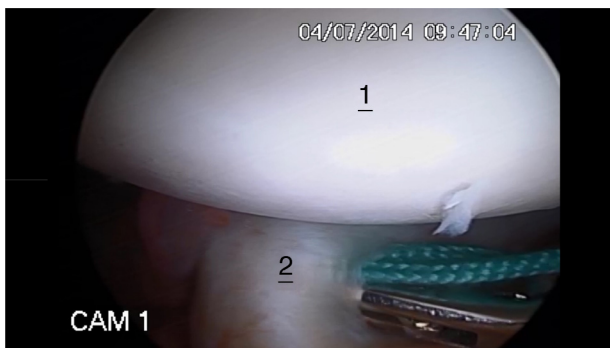


Figura 5 – Imagem artroscópica na qual ocorre a transfixação do tendão do músculo subescapular. 1, úmero; 2, pinça que transfixa o tendão do músculo subescapular.

34,4% dos avaliados, enquanto que no que é relativo à S1 os mesmos 6,3% dos pacientes foram evidenciados e 3,1% localizaram-se nos grandes troncânteres. A rotação externa pré-operatória apresentou média de 37,9°, com desvio de 16,6°. Já no pós-operatório a média elevou-se para 50,6°, com desvio de 13,3° ($p < 0,0001$). A avaliação da elevação no pré-operatório apresentou a média de 110,3° com desvio de 38,8°.

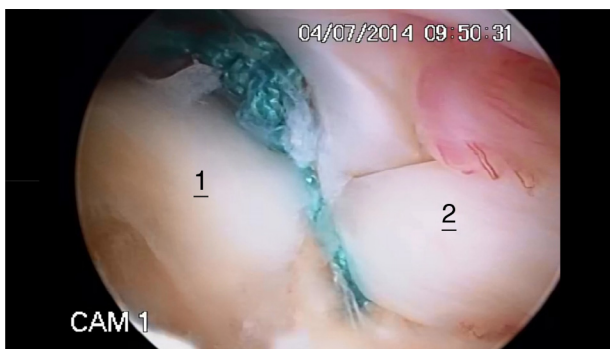


Figura 6 – Imagem artroscópica que evidencia os pontos simples alternados já cortados na tenodese do cabo longo do bíceps braquial no subescapular. 1, tendão do músculo subescapular; 2, cabo longo do bíceps braquial.

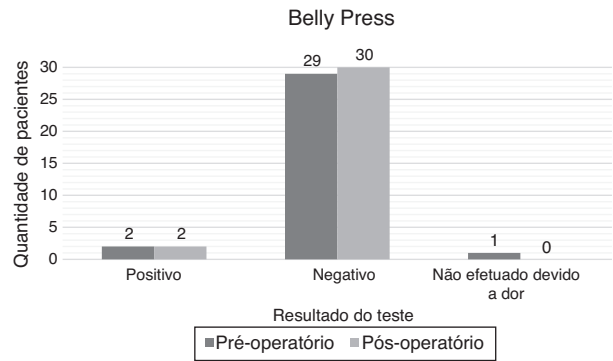


Figura 7 – Avaliação do teste Belly Press em pacientes submetidos a artroscopia do CLB no tendão do músculo subescapular, pré-operatório e pós-operatório.

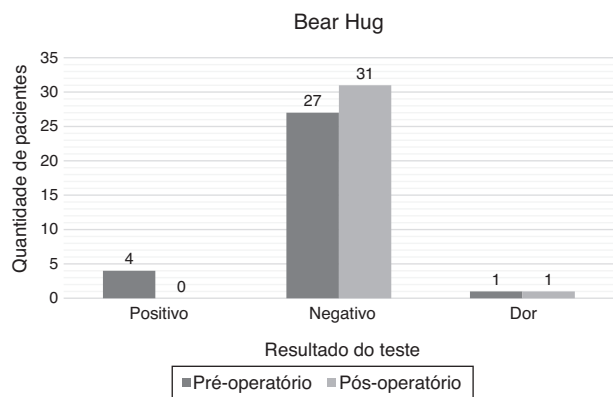

Figura 8 – Avaliação do teste Bear Hug em pacientes submetidos a artroscopia do CLB no tendão do músculo subescapular, pré-operatório e pós-operatório.

No pós-operatório a média elevou-se para 138,2°, com desvio de 25,4° ($p < 0,0001$).

Das cirurgias, 29 (90,6%) foram feitas no Socimed, pacientes de convênio, com o fio Orthocord®, e três (9,4%) foram efetuadas no HNSC, pacientes do SUS, com o fio Ethibond®. Em relação à amplitude de movimento os fios não apresentaram diferença significativa em seus resultados.

A dor anterior pós-operatória foi referida por um (3,1%) entrevistado.

Os resultados dos testes para avaliar a função do tendão do subescapular pré e pós-operatório estão expostos nas figuras 7-9. O sinal de Popeye não foi evidenciado em 100% (32) dos pacientes, tanto no pré-operatório quanto no pós-operatório, seja averiguado pelo examinador ou quando perguntado ao entrevistado.

O grau de satisfação dos pacientes alcançou 90,6% (29) dos pacientes operados. Dos três pacientes insatisfeitos, dois relataram que fariam novamente o procedimento cirúrgico devido à diminuição da dor.

Discussão

A literatura diverge com relação à melhor técnica cirúrgica usada para tratamento das lesões da CLB.^{5,6}

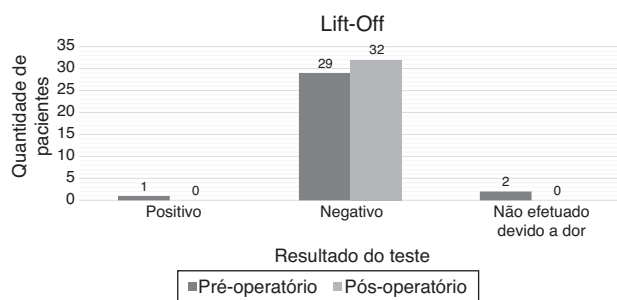


Figura 9 – Avaliação do teste Lift-Off em pacientes submetidos a artroscopia do CLB no tendão do músculo subescapular, pré-operatório e pós-operatório.

Em um estudo com 77 pacientes submetidos à tenotomia artroscópica do tendão da CLB, Almeida et al.⁷ observaram que 27 (35,1%) manifestaram alguma queixa em relação à deformidade estética. Hsu et al.⁴ fizeram uma revisão de literatura e evidenciaram que de 376 cirurgias com tenotomia como técnica, 156 (41%) pacientes apresentaram o sinal de Popeye. Porém, em estudos nos quais a tenodese é aplicada, o desfecho é favorável. Sethi et al.⁸ descreveram em seu estudo um menor risco de aparecimento do sinal de Popeye com o uso de tenodese como opção cirúrgica. Em um estudo que avaliou 63 pacientes submetidos à tenodese artroscópica do tendão da CLB, Godinho et al.⁹ relataram que sete (11,1%) pacientes queixaram-se de alguma deformidade estética e quando examinado pelo avaliador, 41 (65%) não apresentaram o sinal de Popeye. Lee et al.,¹⁰ em um estudo com 84 pacientes submetidos a outra técnica de tenodese artroscópica, apresentaram deformidade estética 12,9% (11 pacientes). Apenas dois dos 11 pacientes haviam percebido essa deformidade. A revisão de literatura feita por Hsu et al.⁴ apresentou 29 (25%) pacientes dos 117 submetidos à tenodese artroscópica com deformidade estética. No presente estudo, a deformidade estética não foi evidenciada tanto pelo examinador quanto pelo paciente. Resultado em conformidade com a literatura em que a tenodese apresenta menor risco de gerar deformidade estética quando comparada com a tenotomia e que evidencia o bom desempenho dessa técnica quanto a esse quesito.

A lesão do subescapular foi testada por meio dos testes Bear Hug, Lift-Off e Belly Press pré-operatório e após o tempo cirúrgico. Não foram encontrados, na literatura, trabalhos científicos que correlacionassem esses testes usados com a técnica cirúrgica descrita por esse estudo, o que inviabiliza a comparação com resultados de outros artigos.

O teste Bear Hug (fig. 8) apresentou quatro pacientes na fase pré-operatória com teste positivo. Após a cirurgia três pacientes negativaram o teste e um paciente não conseguiu fazê-lo devido à dor. Os 27 pacientes que apresentaram o teste negativo antes do tempo cirúrgico continuaram com o resultado e um paciente não conseguiu fazer o teste antes da cirurgia, porém apresentou o teste negativo após o ato cirúrgico.

O teste Belly Press (fig. 7) evidenciou dois pacientes com o teste positivo antes da cirurgia. Após o tempo cirúrgico os dois pacientes tiveram o teste negativado. Antes do ato operatório,

29 pacientes apresentaram o teste negativo, 27 mantiveram o resultado pós-operatório e dois apresentaram o teste positivo para lesão do subescapular. Apenas um não conseguiu fazer o teste pré-operatório devido à exacerbação da dor e apresentou teste negativo após a cirurgia.

O teste Lift-Off (fig. 9) ou teste de Gerber apresentou um paciente com positividade ao teste antes do tempo operatório, negativado após a cirurgia. Os 29 pacientes que apresentaram o teste negativo antes do ato cirúrgico mantiveram o resultado após a operação. Apenas dois não conseguiram fazer o teste antes do ato cirúrgico e o negativaram depois.

Por meio dos testes aplicados observa-se que dos 32 pacientes apenas dois (6,25%) apresentaram o teste negativo antes da cirurgia e positivo após o ato cirúrgico, o que poderia indicar alguma lesão causada pelo procedimento. O teste Belly Press, que acusou a lesão do subescapular após o tempo cirúrgico, apresenta especificidade de 92% e acurácia de 59%. Entretanto, o teste Lift-Off também apresenta a mesma especificidade de 92% e deixa a dúvida sobre a real existência da lesão causada nesse procedimento. Além disso, dos testes avaliados, o único que sugere lesão da porção superior do subescapular, local onde ocorre o procedimento, é o de Bear Hug, que, segundo a casuística, não apresentou lesão.¹¹

Avaliando a dor residual após o ato cirúrgico, a revisão de literatura de Hsu et al.⁴ evidenciou que em 109 pacientes submetidos à tenotomia, 19 (17%) relataram dor anterior. Azevedo e Vinga,¹² em um estudo com 42 pacientes, no qual 12 foram submetidos à tenotomia, observaram dor referida em 18,1% dos casos. Entretanto, quando avaliamos a dor residual após a tenodese, os resultados são mais animadores. Apenas Hsu et al.,⁴ dentro das análises encontradas na literatura para comparação com os resultados deste estudo, não evidenciaram melhores resultados quando comparadas tenotomia e tenodese e apresentaram 18 (24%) casos de dor entre 74 indivíduos submetidos à tenodese. No estudo de Azevedo e Vinga,¹² a dor foi referida por 9,1% dos 22 pacientes submetidos à tenodese. Boileau et al.¹³ submeteram 42 pacientes a uma técnica de tenodese artroscópica e evidenciaram apenas 4 (9,52%) casos de dor após o ato cirúrgico e houve remissão da queixa após fisioterapia. Mazzoca et al.,¹⁴ em uma série de casos com 22 pacientes submetidos a outra técnica de tenodese artroscópica da CLB, não evidenciaram queixas de dor após o ato cirúrgico. Godinho et al.,⁹ em seu estudo, apresentaram apenas dois (3,2%) casos de dor residual entre os 63 pacientes avaliados após tenodese. Esse estudo evidenciou dor anterior pós-operatória em apenas um (3,1%) entrevistado, constatou o ótimo resultado da técnica apresentada e concordou com a maioria dos trabalhos encontrados na literatura. Eles afirmam que a tenodese tem menor porcentagem de dor residual quando comparada com a tenotomia.

Os resultados positivos quanto ao baixo índice de dor residual, à ausência completa de sinal de Popeye e ao baixo risco de causar lesão no subescapular após o ato cirúrgico corroboram o alto percentual de satisfação dos pacientes, que alcançou 90,6% (29) dos operados.

Este estudo apresentou como limitações a baixa quantidade de pacientes expostos ao fio Ethibond® e o número limitado de pacientes participantes das entrevistas.

Conclusão

Esse estudo indicou um bom desempenho da nova técnica cirúrgica descrita. A cirurgia usada não gerou lesão do subescapular após o ato cirúrgico. O sinal de Popeye não foi evidenciado em qualquer paciente, seja avaliado pelo examinador ou pelo paciente. A dor residual foi queixada por apenas um (3,1%) paciente. A satisfação dos pacientes de 90,6% após a cirurgia comprova os resultados apresentados.

Conflitos de interesse

Os autores declaram não haver conflitos de interesse.

REFERÊNCIAS

1. Murthi AM, Vosburgh CL, Neviasser TJ. The incidence of pathologic changes of the long head of the biceps tendon. *J Shoulder Elbow Surg.* 2000;9(5):382-5.
2. Ahmad SC, DiSipio C, Lester J, Gardner RT, Levine NW, Bigliani L. Factors affecting dropped biceps deformity after tenotomy of the long head of the biceps tendon. *Arthroscopy.* 2007;23(5):537-41.
3. Szabó I, Boileau P, Walch G. The proximal biceps as a pain generator and results of tenotomy. *Sports Med Arthrosc Rev.* 2008;16(3):180-6.
4. Hsu AR, Ghodadra NS, Provencher MT, Lewis PB, Bach BR. Biceps tenotomy versus tenodesis: a review of clinical outcomes and biomechanical results. *J Shoulder Elbow Surg.* 2011;20(2):326-32.
5. Wolf RS, Zheng N, Weichel D. Long head biceps tenotomy versus tenodesis: a cadaveric biomechanical analysis. *Arthroscopy.* 2005;21(2):182-5.
6. Jayamoorthy T, Field JR, Costi JJ, Martin DK, Stanley RM, Hearn TC. Biceps tenodesis: a biomechanical study of fixation methods. *J Shoulder Elbow Surg.* 2004;13(2):160-4.
7. Almeida A, Roveda G, Scheifler C. Avaliação da deformidade estética após a tenotomia da cabeça longa do bíceps na artroscopia do ombro. *Rev Bras Ortop.* 2008;43(7):271-8.
8. Sethi N, Wright R, Yamaguchi K. Disorders of the long head of the biceps tendon. *J Shoulder Elbow Surg.* 1999;8(6):644-54.
9. Godinho GG, Mesquita FAS, França FO, Freitas JMT. Tenodese bicipital a rocambolê: técnica e resultados. *Rev Bras Ortop.* 2011;46(6):691-6.
10. Lee HI, Shon MS, Koh KH, Lim TK, Heo J, Yoo JC. Clinical and radiologic results of arthroscopic biceps tenodesis with suture anchor in the setting of rotator cuff tear. *J Shoulder Elbow Surg.* 2014;23(3):e53-60.
11. Schiefer M, Ching-San Júnior YA, Silva SM, Fontenelle C, Carvalho MGD, Faria FG, et al. Diagnóstico clínico da ruptura do tendão subescapular com a manobra semiológica bear hug. *Rev Bras Ortop.* 2012;47(5):588-92.
12. Azevedo C, Vinga S. Reinservação artroscópica do supraespinhoso. *Rev Port Ortop Traum.* 2012;20(1):45-56.
13. Boileau P, Krishnan SG, Coste JS, Walch G. Arthroscopic biceps tenodesis: a new technique using bioabsorbable interference screw fixation. *Arthroscopy.* 2002;18(9):1002-12.
14. Mazzoca AD, Rios CG, Romeo AA, Arciero RA. Subpectoral biceps tenodesis with interference screw fixation. *Arthroscopy.* 2005;21(7):896.e1-7.