



Artigo original

Reconstrução do ligamento patelofemoral medial com enxerto autólogo do tendão quadricipital no tratamento da luxação recidivante da patela[☆]



Constantino Jorge Calapodopulos^{a,b}, Marcelo Corvino Nogueira^{c,*},
José Martins Juliano Eustáquio^b, Constantino Jorge Calapodopulos Júnior^b
e Oreston Alves Rodrigues^a

^a Departamento de Ortopedia e Traumatologia, Universidade Federal do Triângulo Mineiro (UFTM), Uberaba, MG, Brasil

^b Departamento de Ortopedia e Traumatologia, Universidade de Uberaba (Uniuibe), Uberaba, MG, Brasil

^c Hospital Regional de Sobradinho, Brasília, DF, Brasil

INFORMAÇÕES SOBRE O ARTIGO

Histórico do artigo:

Recebido em 17 de fevereiro de 2014

Aceito em 29 de maio de 2015

On-line em 3 de outubro de 2015

Palavras chave:

Ligamento patelofemoral

Tendão quadricipital

Luxação patelar

R E S U M O

Objetivo: Avaliar a eficácia de técnica cirúrgica que usa o tendão do quadríceps como enxerto na reconstrução estática do LPPFM.

Métodos: Estudo de série de casos, prospectivo, do qual participaram 22 pacientes com o diagnóstico de luxação recidivante da patela, que não apresentavam outras alterações anômicas que necessitassem de tratamento cirúrgico. Os resultados funcionais da técnica foram avaliados por meio de dados clínicos e do questionário de Lysholm, com um ano de pós-operatório.

Resultados: Observou-se predomínio de pacientes do sexo feminino (86%) e menores de 21 anos (73%), a exemplo do observado na literatura. No primeiro retorno anual após a cirurgia, não houve dor significativa aos médios esforços, perda de amplitude de movimento e positividade dos testes de apreensão. Segundo o questionário empregado, os resultados foram graduados como bons. Aqueles que informaram dor intensa aos maiores esforços apresentavam pendências trabalhistas.

Conclusão: A técnica apresentada mostrou, em curto prazo, baixa morbidade e bons resultados funcionais.

© 2015 Sociedade Brasileira de Ortopedia e Traumatologia. Publicado por Elsevier Editora Ltda. Todos os direitos reservados.

[☆] Trabalho desenvolvido na Universidade Federal do Triângulo Mineiro (UFTM), Uberaba, MG, Brasil.

* Autor para correspondência.

E-mail: mcorvino.ort@gmail.com (M.C. Nogueira).

<http://dx.doi.org/10.1016/j.rbo.2015.05.002>

0102-3616/© 2015 Sociedade Brasileira de Ortopedia e Traumatologia. Publicado por Elsevier Editora Ltda. Todos os direitos reservados.

Reconstruction of the medial patellofemoral ligament using autologous graft from quadriceps tendon to treat recurrent patellar dislocation

A B S T R A C T

Keywords:

Patellofemoral ligament

Quadriceps tendon

Patellar dislocation

Objective: The objective of this study was to evaluate the efficacy of the surgical technique using the quadriceps tendon as a graft in static reconstruction of the medial patellofemoral ligament.

Methods: This was a prospective case series study in which the participants were 22 patients with a diagnosis of recurrent patellar dislocation without any other anatomical alterations that required surgical treatment. The functional results from the technique were evaluated using clinical data and the Lysholm questionnaire, one year after the operation.

Results: It was observed that the patients were predominantly female (86%) and under 21 years of age (73%), just like in the literature. At the first annual return after the surgery, there was no significant pain on medium efforts, no loss of range of motion and a positive apprehension test. According to the questionnaire used, the results were graded as good. The patients who reported having severe pain on greater effort were involved in employment-related legal disputes.

Conclusion: This technique showed low morbidity and good functional results over the short term.

© 2015 Sociedade Brasileira de Ortopedia e Traumatologia. Published by Elsevier Editora Ltda. All rights reserved.

Introdução

A luxação aguda da patela é um evento comum principalmente entre adolescentes e adultos jovens, com taxas superiores no sexo feminino.¹ Pode ser desencadeada por eventos traumáticos ou não traumáticos, esse último associado a importantes alterações anatômicas do mecanismo extensor do joelho. Não há consenso entre o tratamento ideal após a primeira ocorrência de luxação, principalmente pelo fato de que somente 30% dos pacientes apresentam novo episódio.² Porém, nos casos de luxação recidivante (dois ou mais episódios), o tratamento é essencialmente cirúrgico e visa a corrigir os fatores predisponentes, dos quais a reconstrução do ligamento patelofemoral medial (LPFM) é considerado o procedimento principal,³ especialmente após traumas do joelho.

O LPFM atua como o principal restritor ligamentar ao deslocamento lateral da patela entre 0° e 30° de flexão do joelho⁴ e, por suas propriedades biomecânicas, é essencial para o controle da cinemática normal da articulação patelofemoral.⁵ No episódio da primeira luxação patelar traumática ocorre ruptura parcial ou total dessa estrutura anatômica, lesão considerada essencial para o desenvolvimento de luxações recidivantes.⁶

Os primeiros relatos dessa reconstrução foram feitos por Sugamuna et al.,⁷ em 1990, que usou autoenxerto tendíneo, e por Ellera Gomes, com o uso de enxerto sintético.⁸ Na literatura existem descrições de diferentes técnicas cirúrgicas, com opções de reconstruções estática e dinâmica, porém nenhuma é considerada o padrão-ouro.⁹

Os procedimentos cirúrgicos que usam uma porção do mecanismo extensor como enxerto na reconstrução estática do LPFM, por meio de uma transferência tendínea, como

descrito por Camanho et al.¹⁰ com o tendão patelar, e por Steensen et al.¹¹ com o tendão do quadríceps, são facilmente reprodutíveis e de baixa morbidade.

O objetivo deste estudo foi avaliar os resultados em curto prazo da reconstrução do LPFM em pacientes com luxação recidivante da patela, por meio de técnica que usa um fragmento do tendão quadricipital como enxerto.

Materiais e métodos

Trata-se de um estudo de série de casos, prospectivo, no qual participaram 22 pacientes com diagnóstico de luxação recidivante da patela, de ambos os sexos, submetidos a tratamento cirúrgico para reconstrução do LPFM, no Hospital de Clínicas da Universidade Federal do Triângulo Mineiro (UFTM) (Uberaba, MG) de janeiro de 2008 a setembro de 2013. Os participantes assinaram o Termo de Consentimento Livre e Esclarecido.

Todos os participantes apresentaram o quadro de primoluxação patelar após um evento traumático agudo e foram submetidos a tratamento inicial conservador. Porém, evoluíram com pelo menos uma recidiva e a partir daí indicou-se o tratamento cirúrgico, feito com a mesma técnica. Eles foram acompanhados no pós-operatório (PO) por meio de protocolos clínicos (com retornos ambulatoriais a cada 15 dias nos dois primeiros meses e mensais a partir do segundo mês) e fisioterapêutico pré-estabelecido (1ª semana de PO: carga parcial progressiva com auxílio de muletas, uso de imobilizador, exercícios isométricos de quadríceps, medidas para analgesia e eletroestimulação; 3ª semana: retirado imobilizador, exercícios passivos progressivos para ganho de amplitude de movimento, exercícios iniciais de propriocepção e cadeia cinética fechada; 6ª semana: início dos exercícios em cadeia cinética aberta; 10ª a 12ª semanas:

Tabela 1 – Questionário de Lysholm. Tradução validada para a língua portuguesa

Claudicação (5 pontos)	Dor (25 pontos)
Nunca = 5	Nenhuma = 25
Leve ou periódica = 3	Inconstante ou leve durante esforço físico = 20
Intenso e constante = 0	Acentuada durante ou após caminhar > 2 km = 10
	Acentuada durante ou após caminhar < 2 km = 5
	Constante = 0
Apoio (5 pontos)	Edema (10 pontos)
Nenhum = 5	Nenhum = 10
Bengala ou muleta = 2	Com exercícios pesados = 6
Impossível = 0	Com exercícios comuns = 3
	Constante = 0
Travamento (15 pontos)	Subir escadas (10 pontos)
Nenhum travamento ou sensação = 15	Nenhum problema = 10
Sensação, mas sem travamento = 10	Levemente prejudicado = 6
Ocasional = 6	Um degrau por vez = 3
Frequente = 2	Impossível = 0
Articulação travada no exame = 0	
Instabilidade (25 pontos)	Agachamento (5 pontos)
Nunca = 25	Nenhum problema = 5
Raramente durante esforços físicos = 20	Levemente prejudicado = 4
Frequentemente durante esforços = 15	Não possível além de 90 graus = 2
Ocasionalmente em atividades diárias = 10	Impossível = 0
Frequentemente em atividades diárias = 5	
A cada passo = 0	
Pontuação total:	
Escore de pontuação: Excelente: 95-100; Bom: 84-94; Regular: 65-83; Ruim ≤ 64.	

alta do paciente para retorno às atividades prévias). O período mínimo de acompanhamento foi de 12 meses.

Os critérios de exclusão do estudo foram definidos após avaliações clínica, radiológica (radiografia, tomografia computadorizada e ressonância magnética) e artroscópica e incluíram os pacientes com genu valgo, cirurgia prévia no mesmo joelho, alteração da amplitude de movimento (ADM) articular, ângulo Q maior do que 20°, ângulo troclear maior do que 145°, TA-GT maior do que 20 mm, patela alta avaliada por meio do índice de Insall-Salvati maior do que 1,2, displasia patelar grau IV ou V pela classificação de Wiberg,¹² lesão cartilaginosa grau III ou IV pela classificação de Outerbridge,¹³ lesões meniscais e/ou ligamentares com indicações de reparo ou reconstrução.

Com um ano de pós-operatório, os pacientes foram avaliados por meio de parâmetros clínicos (dor, ADM, teste de instabilidade patelar) e aplicação do questionário de Lysholm, validado para a língua portuguesa¹⁴ (tabela 1). A intensidade da dor foi pesquisada por meio da escala visual analógica (graduada como leve de 0 a 3, moderada entre 3 e 7 e intensa de 7 a 10),¹⁵ a ADM por meio de goniômetro manual e o teste de instabilidade pesquisado foi o de apreensão. Complementou-se

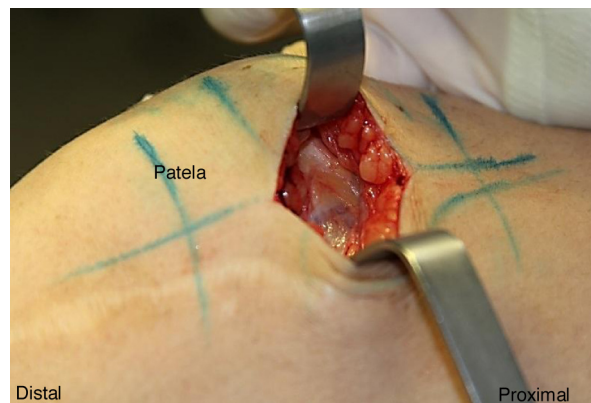


Figura 1 – Incisão cirúrgica em face superomedial da patela, de aproximadamente 50 mm.

ao estudo a avaliação dos participantes que estavam afastados de suas atividades trabalhistas em consequência do procedimento cirúrgico.

Os dados coletados e, posteriormente, inventariados foram validados em banco de dados eletrônico, empregou-se o processo de validação com dupla entrada (digitação). Para análise dos resultados, foram usados procedimentos de estatística descritiva.

Este estudo foi aprovado pelo Comitê de Ética em Pesquisa Humana da UFTM (protocolo 2567/13).

Técnica cirúrgica

Os pacientes são posicionados em mesa cirúrgica comum, em decúbito dorsal e submetidos à raqui-anestesia. O garrote pneumático é usado de rotina nesse procedimento cirúrgico. Faz-se, inicialmente, inventário articular por via artroscópica, para diagnóstico e tratamento de possíveis lesões cartilaginosas.

A incisão cirúrgica é feita no nível da margem medial da patela, 50 mm proximal à sua borda superior, e avançada distalmente até atingir o nível patelar. Faz-se uma dissecação por planos até o peritendão, que é incisado verticalmente (fig. 1).

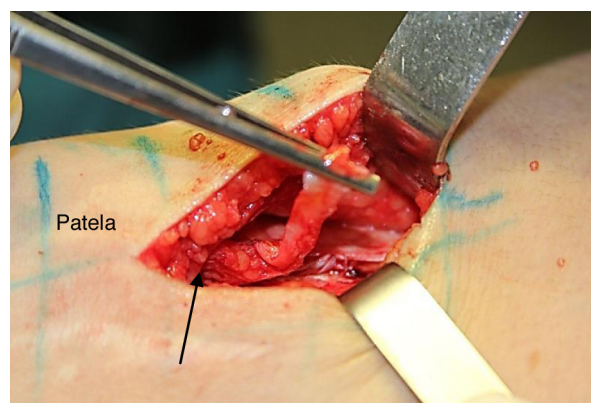


Figura 2 – O terço medial do tendão do quadríceps com comprimento de 10 mm é seccionado em sua espessura total, com manutenção da inserção distal na patela (seta).

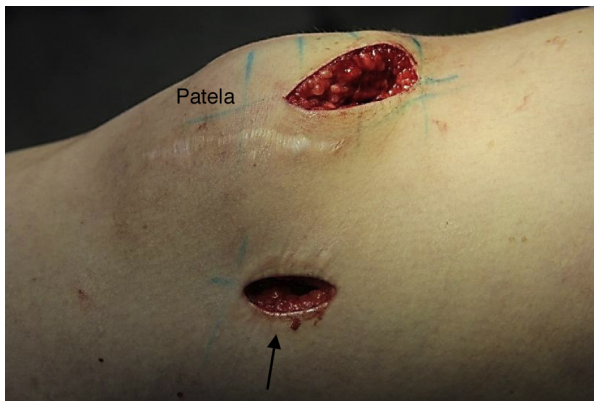

Figura 3 – Incisão em face medial do joelho, de aproximadamente 20 mm (seta).

O segmento correspondente ao terço medial do tendão quadrícipital, com aproximadamente 10mm de largura e 50 mm de comprimento, é seccionado, com preservação de sua porção distal inserida na patela (fig. 2). O segmento do tendão é preparado com sutura de fio absorvível (Vycril® 1.0mm) do tipo *chuleio ancorado* em sua extremidade livre.

Após preparação do enxerto, chega-se à segunda etapa do procedimento. Faz-se uma incisão vertical na pele da face medial do joelho, entre o epicôndilo medial e o tubérculo do adutor, com cerca de 20 mm de comprimento (fig. 3).

Como o enxerto deverá passar pelo trajeto anatômico habitual, de sua origem até o ponto de fixação no fêmur distal (ponto de Nomura)¹⁶ através da segunda camada de Warren e Marshall,¹⁷ incisa-se o retináculo medial e explora-se essa camada até o encontro da borda superomedial da patela (fig. 4).

Passado medialmente o enxerto, esse deverá ser fixado no fêmur, no ponto correspondente à sua inserção original (ponto de Nomura), que é localizada com auxílio de aparelho de intensificador de imagens (fig. 5).

Nessa localização, é inserida uma âncora (fig. 6) e o enxerto é fixado com o joelho em 30° de flexão, com a patela centrada na tróclea. Após a fixação definitiva, testa-se a amplitude de

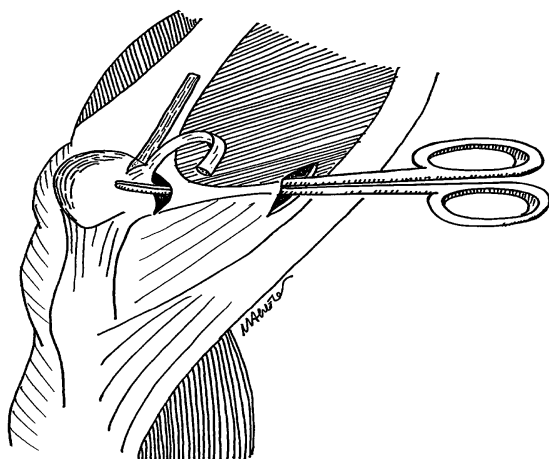


Figura 4 – Transferência do enxerto ao seu ponto de fixação no fêmur distal, sob o músculo vasto medial.

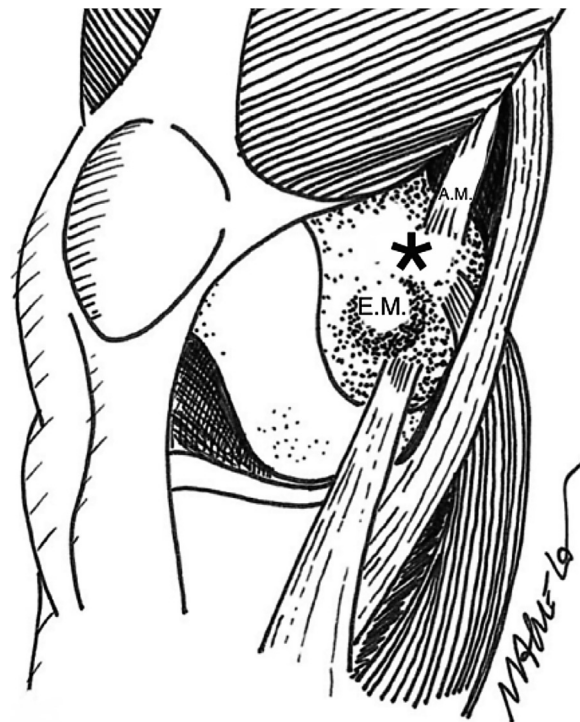


Figura 5 – * Ponto de Nomura: fixação do ligamento PFM no fêmur distal (EM= epicôndilo medial, AM= inserção do adutor magno).

movimento articular e a estabilidade patelar no arco de 0° a 30° de flexão do joelho.

Resultados

Participaram do estudo 22 pacientes com quadro de luxação recidivante da patela, com faixa etária entre 15 e 48 anos, dos quais 73% apresentavam menos do que 21 anos. Houve predomínio de pacientes do sexo feminino (86%) e o membro mais afetado foi o esquerdo (59%). Os piores escores do questionário de Lysholm foram entre os participantes com maior idade (tabela 2). O tempo médio de seguimento no pós-operatório

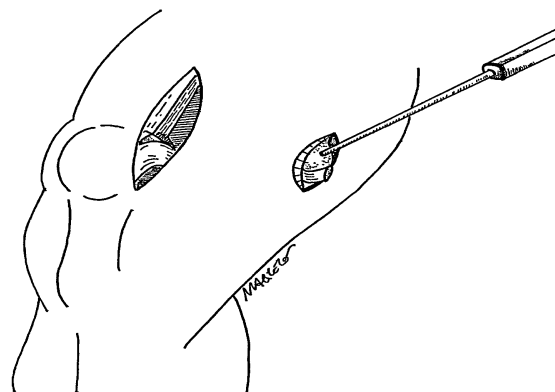


Figura 6 – Fixação do enxerto no fêmur distal com auxílio de uma âncora.

Tabela 2 – Caracterização da amostra do estudo, segundo sexo (M = masculino, F = feminino), idade, lado de acometido (D = direito, E = esquerdo), pendência trabalhista (S = sim, N = não) e pontuação do Questionário de Lysholm

Paciente	Sexo	Idade	Lado	Pendência trabalhista	Mancar	Apoio	Travamento	Instabilidade	Dor	Inchaço	Subir escadas	Agachamento	PONTUAÇÃO TOTAL
1	F	16	E	N	5	5	10	25	20	10	10	4	89
2	F	18	D	N	3	5	15	25	20	10	10	4	92
3	F	15	D	N	5	5	10	20	20	6	6	2	74
4	F	21	D	N	3	5	15	20	20	6	10	4	83
5	M	21	E	N	5	5	15	25	20	10	10	5	95
6	F	20	E	N	5	5	20	20	25	6	4	5	80
7	F	21	E	N	5	5	15	20	25	10	10	5	95
8	F	18	D	N	5	5	10	25	20	10	3	4	82
9	F	19	E	N	5	5	10	20	20	10	10	4	84
10	F	39	E	S	5	5	10	15	10	3	6	2	56
11	F	19	D	N	5	5	15	25	25	10	10	4	99
12	F	40	E	S	5	5	6	25	10	0	3	2	56
13	M	19	E	N	5	5	10	25	20	10	10	5	90
14	F	28	D	N	5	5	15	25	25	10	10	5	100
15	F	18	E	N	5	5	15	25	25	10	10	2	97
16	F	26	D	N	3	5	15	25	20	10	10	5	93
17	F	18	D	N	5	5	10	25	20	10	3	2	80
18	F	28	E	N	3	5	15	20	20	6	10	4	83
19	F	48	E	S	5	5	10	15	10	3	6	4	58
20	F	20	D	N	5	5	15	25	25	10	10	2	97
21	M	19	E	N	5	5	15	20	20	10	10	4	89
22	F	17	E	N	5	5	10	25	20	10	10	5	90

Tabela 3 – Resultados da pontuação dos pacientes segundo o Questionário de Lysholm

Score de Lysholm	Número de pacientes	% dos pacientes
Excelente	06	27,2
Bom	07	31,8
Regular	06	27,2
Ruim	03	13,8

foi de 30 meses, variação entre 12 e 52 meses. Não houve complicações referentes à ferida cirúrgica.

Baseado no questionário empregado, 59% dos pacientes apresentaram resultados bons ou excelentes, 27,2% regulares e 13,8% ruins (tabela 3). Todos os participantes que classificaram seus resultados como ruins informaram dor intensa em articulação patelofemoral aos grandes esforços. Porém, eles apresentavam pendências trabalhistas durante o período avaliado. A pontuação média final do questionário foi de 84,6, valor graduado como bom.

Quanto à avaliação clínica, todos os pacientes negaram, após um ano de cirurgia, dor moderada ou intensa aos médios esforços em topografias da articulação patelofemoral ou da inserção da âncora no fêmur distal, segundo a escala visual analógica. Não houve diminuição da amplitude articular do joelho e todos apresentavam testes de apreensão negativos. Em 16 casos nos quais foi possível a avaliação com pelo menos 30 meses de pós-operatório, os resultados clínicos mantiveram-se semelhantes.

Discussão

A luxação recidivante da patela, independentemente da etiologia, é uma patologia que acomete principalmente os adultos jovens e o sexo feminino,¹ a exemplo do que foi observado neste estudo. Tanto nos casos pós-traumáticos quanto nos atraumáticos, em que se opta por tratamento conservador, a instabilidade geralmente torna-se recorrente e na maioria dos casos há alterações anatômicas associadas à ruptura do LPFM. Estudo prévio, prospectivo e randomizado, que avaliou participantes com luxação traumática da patela, mostrou melhores resultados após o tratamento cirúrgico em relação ao conservador.¹⁸

Os participantes do presente estudo não apresentavam alterações anatômicas com indicação para procedimentos ortopédicos complementares, os quais foram desenvolvidos para o tratamento da luxação recidivante da patela.¹⁹ A maioria das técnicas objetiva realinhar o mecanismo extensor, reduzir a lateralização da patela quando o quadríceps é acionado. Os procedimentos de realinhamento distal (para os casos com TAGT maior do que 20 ou patela alta) consistem na medialização e/ou distalização da tuberosidade anterior da tíbia e os de realinhamento proximal dependem da contração do quadríceps para manter a patela no sulco troclear. Ambos têm mostrado resultados clínicos limitados. Porém, estabilizadores passivos intactos, como o LPFM, têm papel importante independente do mau alinhamento, com resultados mais efetivos do que os procedimentos de realinhamento proximal ou distal.²⁰

O LPFM contribui com aproximadamente 50 a 70% da restrição à translação lateral da patela, portanto é seu

principal estabilizador e sua reconstrução é o procedimento primário nos casos de luxação recidivante.²⁰ Várias técnicas cirúrgicas foram descritas, com diferentes tipos de enxertos (ligamento artificial, tendão patelar, tendão do quadríceps, tendões flexores) e métodos de fixação (túnel ósseo na patela e parafuso no fêmur, sutura na patela e endobutton no fêmur, âncoras na patela e parafuso no fêmur, dentre outros).²¹ Revisões sistemáticas recentes mostraram que a reconstrução do LPFM é um procedimento efetivo com baixa taxa de recorrência de instabilidade patelar e com bons resultados funcionais e subjetivos, independentemente da técnica cirúrgica.²²

O método que usa o tendão quadrícipital como enxerto é comum entre os procedimentos cirúrgicos do joelho e apresenta vantagens de ser facilmente obtido, não necessita de túneis ósseos e, por manter a inserção óssea patelar, permite maior economia de materiais para fixação cirúrgica. Porém, ele também apresenta variações quanto à espessura do enxerto (parcial ou total), ao segmento tendíneo usado e ao trajeto percorrido entre a superfície superomedial da patela e o côndilo femoral medial (subcutâneo ou abaixo do músculo vasto medial).^{11,23}

A técnica descrita, com uso do enxerto de espessura total do terço medial do tendão do quadríceps, apresentou uma eficácia satisfatória, com resultado classificado como bom segundo o questionário de Lysholm. Conforme descrito, ela permite uma menor agressão cirúrgica e, por seu trajeto anatômico e manutenção de apenas uma extremidade livre, garante funcionalidade adequada na execução das atividades de rotina. Optou-se por esse questionário devido à sua confiabilidade para lesões ligamentares do joelho e por conter o item “instabilidade”, importante para avaliação dos resultados de uma técnica cirúrgica para reconstrução ligamentar.

Em relação aos resultados clínicos com um ano de pós-operatório, não se observou diminuição da amplitude articular ou positividade do teste de apreensão. Todos os pacientes negaram dor moderada ou intensa em topografia da articulação patelofemoral em repouso ou aos médios esforços. Naqueles que permaneceram em acompanhamento, os bons resultados se mantiveram. Em 13,8% dos casos, os pacientes referiram dor acentuada durante esforços mais intensos (exemplo: caminhada por mais que 2 km). Porém, esses participantes, que foram os com maior faixa etária do estudo, apresentavam problemas trabalhistas e por isso provavelmente desejavam a obtenção de algum ganho secundário com a doença.

A obtenção de uma população homogênea no estudo, sem a presença de displasias femoropatulares severas ou lesões associadas, confere maior segurança aos resultados. Há necessidade de um maior período de acompanhamento desses pacientes, pois algumas complicações podem surgir após o período estudado, dentre elas destaca-se a dor conseqüente à degeneração articular, devido ao aumento da força retro-patelar medial. Devido à baixa morbidade e aos resultados observados em curto prazo, qualifica-se essa técnica com uma boa opção para a cirurgia de reconstrução do LPFM.

Conclusão

A reconstrução do ligamento patelofemoral medial com enxerto autólogo de tendão do quadríceps é uma técnica

facilmente reproduzível, de baixa morbidade e que apresenta bons resultados em curto prazo no tratamento da luxação recidivante da patela.

Conflitos de interesse

Os autores declaram não haver conflitos de interesse.

REFERÊNCIAS

- Fithian DC, Paxton EW, Stone ML, Silva P, Davis DK, Elias DA, et al. Epidemiology and natural history of acute patellar dislocation. *Am J Sports Med.* 2004;32(5):1114-21.
- Stefancin JJ, Parker RD. First-time traumatic patellar dislocation: a systematic review. *Clin Orthop Relat Res.* 2007;455:93-101.
- Smith TO, Walker J, Russell N. Outcomes of medial patellofemoral ligament reconstruction for patellar instability: a systematic review. *Knee Surg Sports Traumatol Arthrosc.* 2007;15(11):1301-14.
- Zaffagnini S, Colle F, Lopomo N, Sharma B, Bignozzi S, Dejour D, et al. The influence of medial patellofemoral ligament on patellofemoral joint kinematics and patellar stability. *Knee Surg Sports Traumatol Arthrosc.* 2013;21(9):2164-71.
- Smirk C, Morris H. The anatomy and reconstruction of the medial patellofemoral ligament. *Knee.* 2003;10(3):221-7.
- Elias DA, White LM, Fithian DC. Acute lateral patellar dislocation at MR imaging: injury patterns of medial patellar soft-tissue restraints and osteochondral injuries of the inferomedial patella. *Radiology.* 2002;225(3):736-43.
- Sugamuna J, Mitani T, Suzuki N, Tezuka M, Iseki F, Fujikawa K, et al. Reconstruction of the medial patellofemoral ligament. *J Tokyo Knee Soc.* 1990;10:137-48.
- Ellera Gomes JL. Medial patellofemoral ligament reconstruction for recurrent dislocation of the patella: a preliminary report. *Arthroscopy.* 1992;8(3):335-40.
- Shah JN, Howard JS, Flanigan DC, Brophy RH, Carey JL, Lattermann C. A systematic review of complications and failures associated with medial patellofemoral ligament reconstruction for recurrent patellar dislocation. *Am J Sports Med.* 2012;40(8):1916-23.
- Camanho GL, Bitar AC, Hernandez AJ, Olivi R. Medial patellofemoral ligament reconstruction: a novel technique using the patellar ligament. *Arthroscopy.* 2007;23(1), 108.e1-4.
- Steensen RN, Dopirak RM, Maurus PB. A simple technique for reconstruction of the medial patellofemoral ligament using a quadriceps tendon graft. *Arthroscopy.* 2005;21(3):365-70.
- Wiberg G. Roentgenographic and anatomic studies on the patellofemoral joint with special reference to chondromalacia patellar. *Acta Orthop Scand.* 1941;12:319-410.
- Outerbridge RE. The etiology of chondromalacia patellae. *J Bone Joint Surg Br.* 1961;43:752-7.
- Peccin MS, Ciconelli R, Cohen M. Questionário específico para sintomas do joelho Lysholm Knee Scoring Scale – tradução e validação para a língua portuguesa. *Acta Ortop Bras.* 2006;14(5):268-72.
- Anand KJ, Craig KD. New perspectives on the definition of pain. *Pain.* 1996;67(1):3-6.
- Nomura E, Inoue M, Osada N. Anatomical analysis of the medial patellofemoral ligament of the knee, especially the femoral attachment. *Knee Surg Sports Traumatol Arthrosc.* 2005;13(7):510-5.
- Warren LF, Marshall JL. The supporting structures and layers on the medial side of the knee: an anatomical analysis. *J Bone Joint Surg Am.* 1979;61(1):56-62.
- Bitar AC, D'Elia CO, Demange MK, Viegas AC, Camanho GL. Estudo prospectivo randomizado sobre a luxação traumática de patela: tratamento conservador versus reconstrução do ligamento femoropatelar medial com tendão patelar – mínimo de dois anos de seguimento. *Rev Bras Ortop.* 2011;46(6):675-83.
- Aglietti P, Buzzi R, De Biase P, Giron F. Surgical treatment of recurrent dislocation of the patella. *Clin Orthop Relat Res.* 1994;308:8-17.
- Schöttle PB, Fucentese SF, Romero J. Clinical and radiological outcome of medial patellofemoral ligament reconstruction with a semitendinosus autograft for patella instability. *Knee Surg Sports Traumatol Arthrosc.* 2005;13(7):516-21.
- Gonçalves MJB, Carvalho Júnior LH, Soares LFM, Gonçalves TJ, Santos RL, Pereira ML. Reconstrução do ligamento patelofemoral medial para tratamento da luxação recidivante da patela. *Rev Bras Ortop.* 2011;46(2):160-4.
- Fisher B, Nyland J, Brand E, Curtin B. Medial patellofemoral ligament reconstruction for recurrent patellar dislocation: a systematic review including rehabilitation and return-to-sports efficacy. *Arthroscopy.* 2010;26(10):1384-94.
- Noyes FR, Albright JC. Reconstruction of the medial patellofemoral ligament with autologous quadriceps tendon. *Arthroscopy.* 2006;22(8):904.e1-7.