



## Artigo de Atualização

# Possibilidades atuais da artroscopia do quadril<sup>☆</sup>

Giancarlo Cavalli Polesello\*, Rodrigo Pereira Guimarães, Walter Ricioli Júnior, Nelson Keiske Ono, Emerson Kiyoshi Honda e Marcelo Cavalheiro de Queiroz

Faculdade de Ciências Médicas da Santa Casa de São Paulo, São Paulo, SP, Brasil

### INFORMAÇÕES SOBRE O ARTIGO

#### Histórico do artigo:

Recebido em 16 de junho de 2013

Aceito em 21 de junho de 2013

#### Palavras-chave:

Articulação do quadril/cirurgia

Artroscopia

Lesões do quadril

### R E S U M O

A artroscopia de quadril tem sido popularizada na última década e com o avanço técnico, seja no diagnóstico por imagem, no entendimento da fisiopatologia ou na técnica cirúrgica, diversas aplicações foram descritas. Tanto a artroscopia, para afecções intra-articulares, como a endoscopia, para procedimentos extra-articulares, podem ser usadas no diagnóstico ou no tratamento de diferentes afecções. Este artigo de atualização tem como objetivo apresentar diversas possibilidades atuais da artroscopia de quadril.

© 2014 Sociedade Brasileira de Ortopedia e Traumatologia. Publicado por Elsevier Editora Ltda. Todos os direitos reservados.

### Current possibilities for hip arthroplasty

#### A B S T R A C T

Hip arthroscopy has been popularized over the last decade and, with technical advances regarding imaging diagnostics, understanding of the physiopathology or surgical techniques, several applications have been described. Both arthroscopy for intra-articular conditions and endoscopy for extra-articular procedures can be used in diagnosing or treating different conditions. This updating article had the objective of presenting the various current possibilities for hip arthroscopy.

© 2014 Sociedade Brasileira de Ortopedia e Traumatologia. Published by Elsevier Editora Ltda. All rights reserved.

#### Keywords:

Hip joint/surgery

Arthroscopy

Hip injuries

## Introdução

A artroscopia do quadril tem se tornado popular na última década e com o avanço técnico, seja no diagnóstico por imagem,<sup>1</sup> no entendimento da fisiopatologia ou na técnica cirúrgica, diversas aplicações foram descritas.<sup>2,3</sup> Foi inicialmente descrita por Burman em 1931 (apud Byrd et al.<sup>4</sup>), que

considerou a visibilização extremamente limitada e potencialmente iatrogênica. Durante os anos 1980 e 1990 houve desenvolvimento de técnicas de tração que facilitaram o acesso ao compartimento central.<sup>5,6</sup> Depois disso, o melhor entendimento da anatomia artroscópica do compartimento periférico e a artroscopia sem tração proporcionaram ambiente favorável à ampla exploração articular.<sup>7</sup> Com o entendimento da anatomia artroscópica desses compartimentos bem

<sup>☆</sup> Trabalho realizado no Grupo de Quadril do Departamento de Ortopedia e Traumatologia da Faculdade de Ciências Médicas da Santa Casa de São Paulo, São Paulo, SP, Brasil.

\* Autor para correspondência.

E-mail: [giancarlopolesello@hotmail.com](mailto:giancarlopolesello@hotmail.com) (G.C. Polesello).

0102-3616/\$ – see front matter © 2014 Sociedade Brasileira de Ortopedia e Traumatologia. Publicado por Elsevier Editora Ltda. Todos os direitos reservados. <http://dx.doi.org/10.1016/j.rbo.2014.02.006>

estabelecida, naturalmente ocorreu a expansão da exploração endoscópica para outros compartimentos ao redor do quadril, como o espaço peritrocantérico, o subglúteo e o medial do quadril.<sup>8-10</sup>

A anatomia artroscópica já é bastante conhecida.<sup>11</sup> Múltiplos portais são possíveis e estão bem definidos quanto a sua segurança<sup>12</sup> e técnica anatômica em relação à preservação da vascularização do colo femoral.<sup>13,14</sup>

## Indicações

### Lesões do lábio acetabular

Uma das indicações mais comuns.<sup>15</sup> O lábio funciona como um selo articular, auxilia na produção e na circulação do líquido sinovial e permite lubrificação contínua da articulação.<sup>16</sup> Além de função proprioceptora, agrega estabilidade à articulação por causa do fenômeno do vácuo, aprofunda a articulação do quadril, proporciona distribuição mais uniforme da pressão e aumenta em 22% a superfície de contato entre a cabeça femoral e o acetábulo.<sup>17,18</sup>

A lesão do lábio acetabular pode ocorrer pelo traumatismo direto durante atividades esportivas. De fato, essas lesões raramente acontecem na ausência de alterações morfológicas ósseas<sup>19</sup> e, portanto, os resultados artroscópicos do desbridamento labial isolado, sem tratamento do dismorfismo ósseo subjacente, são insatisfatórios.<sup>20</sup> Na maioria dos casos o impacto femoroacetabular (IFA) faz o lábio acetabular ser a primeira estrutura a falhar.<sup>21</sup>

Lesões do lábio acetabular podem comprometer suas funções de absorção de carga e estabilização e levar à artrose, similarmente ao encontrado em lesões meniscais.<sup>22</sup> Estudos de elementos finitos<sup>16,17</sup> demonstraram que ao comprometer as funções seladoras do lábio aumenta-se a solitação mecânica na cartilagem subjacente, assim como de forças cisalhantes, que podem contribuir para a lesão por fadiga da cartilagem e subsequente artrose.<sup>23</sup>

Além do IFA, as lesões labiais podem ocorrer por microtraumatismos repetitivos, tanto de alta como de baixa energia, especialmente mecanismos de torção do quadril. Atividades repetitivas, sejam esportivas ou não, que forcem o quadril além da amplitude de movimento habitual, especialmente em hiperflexão do quadril, podem causar lesões. Dentre os mecanismos, atividades como *leg press*, balé, ioga, *spinning*, academia, dança, trabalhar agachado e outros.<sup>24-28</sup>

O quadro clínico geralmente é dor anterior do quadril, que pode irradiar para a virilha, região trocantérica ou posterior do quadril. Um sinal clínico frequente é o sinal do "C", no qual o paciente aponta o local da dor no seu quadril com a mão em forma de "C" no sentido transversal e sobre o quadril e a região trocantérica, o que denota dor de origem intra-articular.<sup>29</sup>

No tratamento, o maior objetivo é a preservação da maior quantidade de tecido viável possível, com desbridamento seletivo, reinserção ou reconstrução labial. Estudos que comparam resultados clínicos de desbridamento versus reparo labial demonstram que os melhores resultados são obtidos com reparo.<sup>30,31</sup> Também começam a aparecer evidências de que a reconstrução labial, seja com tecido autólogo ou homólogo,

pode apresentar bons resultados em pacientes com ressecções labiais prévias, lábios ossificados ou lábios hipotróficos.<sup>32-34</sup>

### Impacto femoroacetabular (IFA)

Ganz reconheceu que o IFA pode gerar o desenvolvimento de lesões labiais e artrose precoce em quadris não displásicos.<sup>35,36</sup> O conceito é dinâmico, baseado no movimento, mais do que na carga axial do quadril. Pode resultar de anormalidades morfológicas que afetam o acetábulo e o fêmur proximal ou pode ocorrer em pacientes que submetem o quadril a amplitudes de movimento extremas e supra-fisiológicas. A depender da causa subjacente, o IFA resulta em lesão do lábio e da cartilagem acetabular.<sup>37</sup> Uma vez ocorrida a lesão, o líquido sinovial passa a circular pela lesão, num mecanismo valvular contínuo. Se somarmos isso ao baixo potencial de cicatrização no ambiente intra-articular, essas alterações hidrodinâmicas e o dismorfismo ósseo vão perpetuar a lesão condral acetabular e sua delaminação do osso subcondral, até que os mecanismos compensatórios deixam de atuar, o que leva à artrose.

Dois tipos distintos de impacto femoroacetabular foram identificados<sup>35</sup> e frequentemente são combinados.<sup>38</sup> O primeiro é caracterizado por impacto linear do rebordo acetabular contra a junção cabeça-colo femoral por causa de uma sobrecobertura acetabular local (ex., retroversão acetabular) ou global (ex., coxa profunda ou protusão acetabular), chamado Pincer ou pinçamento. O segundo tipo ocorre com a compressão da extensão não esférica da cabeça femoral na cavidade acetabular, chamado Came.

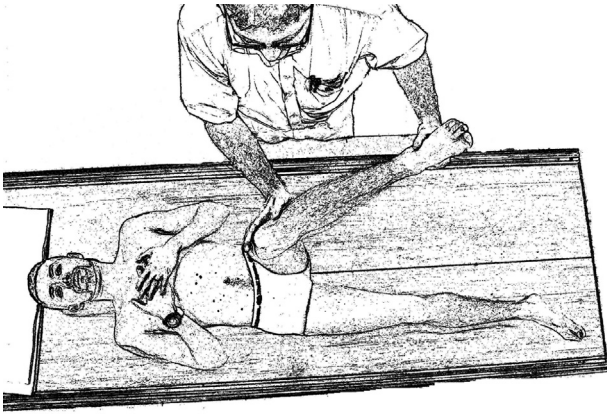
Alterações no formato anatômico femoral e acetabular também podem ser decorrentes de doenças da infância, como Legg-Calvé-Perthes, epifisiólise, alterações da inclinação e versão acetabular ou femoral.<sup>39</sup>

Em relação ao quadro clínico, os pacientes queixam-se de dor anterior e lateral no quadril. No teste do impacto anterior, feito com rotação interna máxima e 90° de flexão passiva do quadril, observa-se diminuição da rotação interna do quadril e dor associada. Flexão e adução do quadril levam ao conflito do colo femoral com o rebordo acetabular. Rotação interna e adução associada provocam forças cisalhantes no lábio acetabular, similarmente aos meniscos dos joelhos, e estimulam as terminações nervosas. Isso provoca dor inguinal aguda em pacientes com o lábio roto ou degenerado<sup>21</sup> (fig. 1).

O tratamento artroscópico do impacto femoroacetabular consiste na eliminação do conflito ósseo e na correção das deformidades tanto do lado acetabular quanto do lado femoral, além do tratamento das lesões do complexo condrolabial, pela osteoplastia do fêmur proximal, osteoplastia da sobrecobertura acetabular e refixação, reconstrução ou desbridamento labial e tratamento das lesões condrais.<sup>40,41</sup>

### Pioartrite

A intervenção cirúrgica precoce é essencial para a obtenção de bom resultado no tratamento da artrite séptica do quadril. A artroscopia tem vantagens, como menor incisão, menor tempo de recuperação, visibilização e irrigação efetiva da articulação, possibilidade de implante de cateteres de irrigação contínua, coleta de material para cultura e



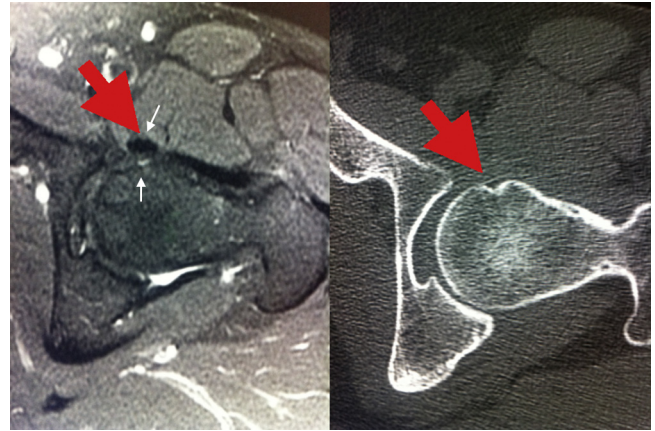
**Figura 1 – Aspecto do teste de impacto ao exame físico do quadril, que é feito com flexão do quadril a 90°, rotação interna e adução.**

anatomopatológico e mínima morbidade.<sup>42-47</sup> Embora existam poucos estudos sobre o tratamento artroscópico da pioartrite no adulto, há bons resultados, desde que a intervenção seja precoce.<sup>48,49</sup> Em crianças, existem estudos comparativos que demonstram a superioridade da drenagem artroscópica em relação à aberta. Existe também a possibilidade da drenagem de infecção aguda na artroplastia total do quadril.<sup>50</sup>

#### Artrose

Existe controvérsia no uso de artroscopia do quadril na presença de osteoartrite. Os resultados do tratamento do IFA na presença de artrose avançada, com perda de espaço articular, não são bons.<sup>51,52</sup> Por outro lado, McCarthy e Lee<sup>53</sup> descrevem bons resultados no desbridamento de osteófitos e lábios degenerados em artroses em fase inicial, ou seja sem perda de espaço articular nas radiografias simples (classificação de Tönnis tipo 0 e 1).<sup>54</sup> O pinçamento articular maior do que 50% comparado ao lado contralateral ou menos do que 2 mm de espaço articular remanescente, assim como o arco de mobilidade limitado,<sup>41</sup> é fator de mau prognóstico.<sup>51</sup>

Diante dos maus resultados e da alta taxa de conversão para artroplastia de quadril em três anos, o tratamento de quadris com artrose deve ter indicação bastante restringida.<sup>55,56</sup>



**Figura 3 – Observe o aspecto do tendão do músculo iliopsoas na RM e a deformação óssea causada na cabeça femoral na tomografia.**

#### Corpos livres

A artroscopia de quadril é ferramenta excelente para a retirada de corpos livres da articulação do quadril, sejam fragmentos ósseos ou osteocondrais decorrentes de luxação do quadril, projéteis de arma de fogo, condromatose sinovial, fios guias quebrados ou outros tipos de corpos estranhos articulares,<sup>57-64</sup> o que permite a retirada efetiva e total dos corpos livres, sinovectomia e rápida reabilitação<sup>64-69</sup> (fig. 2).

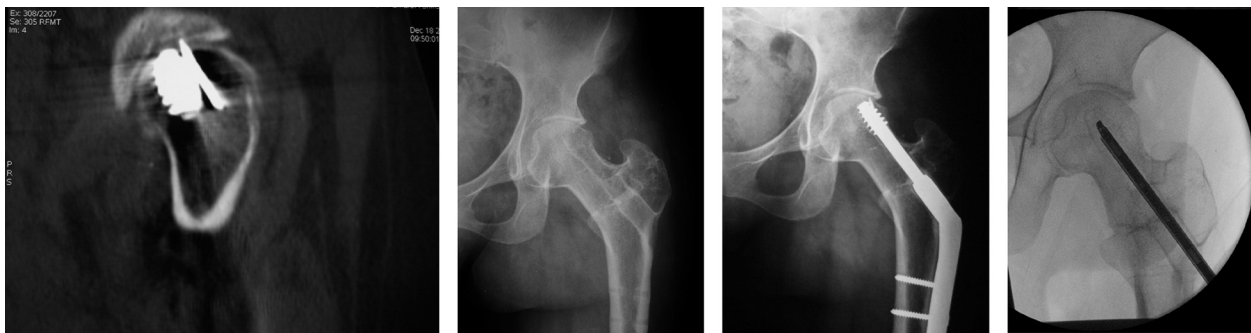
#### Tumores e outras afecções

A artroscopia de quadril pode ser usada em casos selecionados. Também é opção no tratamento da sinovite vilonodular pigmentada, condromatose sinovial e osteoma osteoide do quadril.<sup>64,70-73</sup>

#### Impacto do tendão do músculo iliopsoas/ressalto interno

A compressão do tendão do músculo iliopsoas na cápsula anterior do quadril e conseqüentemente no lábio acetabular pode causar lesão labial na região anteromedial e até deformação óssea da cabeça femoral, que é atípica (fig. 3).

Ressalto interno audível e/ou palpável pode estar associado na região anterior do quadril. Para pacientes selecionados, debridamento/repairo labial associado à tenotomia do psoas



**Figura 2 – Exemplo de fio guia quebrado. Pode-se usar a artroscopia para remoção do fio.**

pode gerar bons resultados em pacientes sem melhoria com tratamento conservador. O ressalto interno é caracterizado pelo ressalto do tendão do iliopsoas sobre a eminência iliopectínea. Na ausência de melhoria com tratamento conservador, a tenotomia do psoas, seja intracapsular ou na altura do pequeno trocanter, pode ser feita com resultados satisfatórios.<sup>74,75</sup>

### Displasia

Pacientes com displasia geralmente têm hipertrofia do lábio acetabular por causa do cisalhamento da cabeça femoral pela falta de cobertura acetabular. Esse cisalhamento causa hipersolicitação mecânica na transição condrolabial e degeneração mixoide do lábio acetabular e/ou da desinserção no rebordo acetabular.<sup>76</sup>

Alguns cuidados devem ser tomados ao indicar-se artroscopia num quadril displásico. A capsulotomia e o desarranjo labial podem resultar em progressão da artrose, pioria da dor e instabilidade articular. Em casos de displasia com ângulo centro-borda de Wiberg<sup>77</sup> acima de 20°, pode ser usada para reparo da lesão labial. Em casos com ângulo baixo de 20°, a artroscopia está contraindicada e pode ser usada como coadjuvante para reparo labial, durante ou após algum tratamento que vise à correção da cobertura acetabular.<sup>78</sup>

### Lesões condrais

As lesões condrais do quadril podem ser agudas, crônicas ou degenerativas, com profundidade parcial ou total. Podem resultar de traumas repetitivos, diretos, IFA, displasia e osteonecrose da cabeça femoral.<sup>38</sup>

Existem diversas opções de tratamento artroscópico, dentre elas a microfratura, o desbridamento por abrasão, o transplante autólogo osteocondral (mosaicoplastia/OATS sistema de transferência osteocondral autóloga), o transplante autólogo de condrocitos, a condrogênese autóloga induzida por matriz, o transplante osteocondral fresco e a osteocondroplastia das lesões periféricas do rebordo acetabular.<sup>79-82</sup> Os resultados em longo prazo e a superioridade de um método sobre os outros ainda não estão estabelecidos.<sup>83</sup> É importante ressaltar que a indicação da artroscopia na osteonecrose pode ser para avaliação de lesões condrais e labiais, auxílio cirúrgico e estadiamento, e não como terapêutica específica pelo método. Sua indicação deve ser limitada.<sup>84,85</sup>

### Sinovectomia e biópsia articular

A artroscopia do quadril pode ser usada na sinovectomia, nas biópsias sinoviais, é frequentemente indicada em afecções reumatológicas e feita em internação ambulatorial.<sup>65,86</sup>

### Instabilidade

#### Traumática

A instabilidade do quadril pode resultar de traumas de baixa energia com subluxação do quadril ou luxações por traumas de alta energia. A retirada de corpos livres é a principal indicação,<sup>87</sup> porém a artroscopia pode ser usada também no tratamento de lesões condrais e labiais.<sup>88</sup>

#### Atraumática

A instabilidade do quadril pode ser decorrente de frouxidão cápsulo-ligamentar e consequente lesão do complexo condrolabial ou osteocondral do acetábulo. Pacientes que tenham doenças do tecido conjuntivo, como doença de Ehlers-Danlos, frouxidão cápsulo-ligamentar idiopática ou exerçam atividades que necessitem de amplitude suprafisiológica, como dançarinos de balé, podem desenvolver instabilidade sintomática do quadril.<sup>89-91</sup>

O quadro clínico geralmente é de dor anterior e/ou posterior no quadril, que pode estar associada a sintomas mecânicos e sensação de falseio. Rotação externa exagerada do quadril em decúbito dorsal e outros sinais de hiperfrouxidão podem estar presentes associados ou não à dor.<sup>92</sup>

O tratamento artroscópico consiste no reparo da lesão do complexo condrolabial ou osteocondral. Há possibilidade de tensionamento com sutura ou uso de radiofrequência na cápsula anterior, com o objetivo de diminuir a instabilidade anterior.<sup>89</sup>

#### Auxílio no tratamento de fraturas do quadril

Pode ser usada como auxílio na fixação de fraturas do acetábulo e da cabeça femoral.<sup>93-96</sup> É uma ferramenta para visibilização da redução, analisar penetração de parafusos e para retirada de corpos livres.

#### Lesões do ligamento redondo

O ligamento redondo é potencial causa de dor no quadril.<sup>97</sup> Sua rotura pode ser decorrente de causas traumáticas ou de instabilidade.<sup>98</sup> O debridamento artroscópico pode levar ao alívio da dor.<sup>99</sup> Existe descrita na literatura a possibilidade de reconstrução com enxerto,<sup>100</sup> porém os resultados em longo prazo são desconhecidos.

#### Pós-artroplastia

Casos de dor persistente pós-artroplastia podem ser investigados e/ou tratados por artroscopia. Dentre as indicações, a tendinite do tendão do músculo iliopsoas por impacto na borda do componente acetabular, infecção protética aguda, investigação de quebra do polietileno ou soltura, pseudotumores, corrosões na junção cabeça-colo da prótese e instabilidade.<sup>50,101-107</sup>

#### Espaço peritrocantérico

A endoscopia extra-articular evoluiu nos últimos anos, principalmente com o estudo das afecções causais da síndrome da dor trocantérica e da síndrome da dor glútea profunda.<sup>8</sup>

#### Dor glútea profunda

Pacientes com dor glútea profunda têm geralmente história de trauma na região e queixa de dor ao sentar, cialgia e parestesia do membro acometido por causa da compressão do nervo ciático proximal ou distal à região glútea. A síndrome do piriforme pode ser considerada uma das causas de dor glútea profunda.<sup>108,109</sup> A neurlise artroscópica do nervo

ciático foi descrita com bons resultados na falha do tratamento conservador.<sup>10,110</sup>

### Síndrome da dor trocantérica

A síndrome da dor trocantérica é o termo usado para descrever dor crônica na região lateral do quadril. Existem diversos fatores causais, como lesões do tendão do músculo glúteo médio e mínimo, bursite trocantérica e ressalto externo.

### Lesões glúteo médio/mínimo

As lesões do glúteo médio e mínimo são análogas às lesões do manguito rotador do ombro, ambas associadas à idade avançada e a alterações degenerativas dos tendões.<sup>111,112</sup> O quadro clínico geralmente é de dor lateral no quadril que não responde ao tratamento conservador e pode estar associada com fraqueza dos abdutores e sinal de Trendelenburg positivo. Na falha do tratamento conservador pode ser feito o reparo endoscópico dos tendões afetados.<sup>113,114</sup>

### Ressalto lateral (externo)

O ressalto externo é definido como um ressalto audível ou palpável na região trocantérica durante a flexoextensão do quadril, comumente em atletas de corrida de fundo. Ocorre quando a parte posterior da banda iliotibial ou a parte anterior do tendão do glúteo máximo desliza sobre o trocanter durante a flexão do quadril. Ao se fazer a extensão do quadril, essas estruturas podem colidir contra o trocanter maior e causar ressalto audível, palpável e doloroso. Na falha do tratamento conservador, pode ser feito o tratamento endoscópico com o objetivo de diminuir a tensão dessas estruturas sobre o grande trocanter. Ilizaliturri et al.<sup>115</sup> descreveram a criação de um defeito na banda iliotibial sobre o grande trocanter, com 90% de resolução do ressalto e da dor. Polesello et al.<sup>116</sup> descreveram a tenotomia endoscópica do glúteo máximo com 88% de resolução do ressalto e da dor lateral.

### Bursectomia

A bursite trocantérica tem como quadro clínico a dor crônica sobre a região lateral do trocanter maior. Dor à palpação é característica. Em casos refratários ao tratamento conservador, a bursectomia endoscópica pode ser feita.<sup>117-120</sup> É importante salientar que o diagnóstico de bursite trocantérica deve ter atenção especial, já que, por causa do desconhecimento dos diagnósticos diferenciais, podem passar despercebidas outras causas de dor na região.<sup>8,121</sup>

### Tendões isquiotibiais

As lesões dos isquiotibiais podem variar desde uma distensão muscular a avulsões completas. Diferentes técnicas abertas de reinserção foram descritas, porém existe a possibilidade de reinserção artroscópica.<sup>122,123</sup> É descrito que o reparo precoce tem melhores resultados do que o tardio, principalmente em atletas de alto desempenho.<sup>124</sup>

### Adjuvante nas osteotomias femorais ou periacetabulares para displasia e deformidades complexas do quadril

Existe discussão na literatura quanto à indicação de artroscopia do quadril, pré ou pós-osteotomias, especialmente a periacetabular de Ganz. Os defensores da artroscopia advogam que seria benéfico o tratamento associado das lesões articulares.<sup>125,126</sup> Por outro lado, observa-se que grande parte dos pacientes pós-osteotomia periacetabular ficam assintomáticos, sem necessidade de nova intervenção.<sup>126,127</sup>

### Crianças

A artroscopia do quadril em crianças tem ganhado espaço nos últimos anos.<sup>39,128-131</sup> Dentre suas indicações: investigação do quadril pediátrico; biópsias; limpeza articular; artrite séptica; displasia do quadril, seja para limpeza articular para facilitar a redução, para auxílio em osteotomias pélvicas, exploração em incongruência articular, debridamento labial e de fragmentos de cartilagem ou liberação de fibrose pós-operatória; doença de Legg-Calvè-Perthes, para retirada de corpos livres, sinovectomia, debridamento do ligamento redondo, lábio ou fragmentos de cartilagem e tratamento do impacto femoroacetabular; tenotomia do iliopsoas; epifíolise, para tratamento do IFA, auxílio na retirada de parafusos quebrados<sup>59</sup> e osteotomia trapezoidal do colo femoral.<sup>132</sup>

### Conflitos de interesse

Os autores declaram não haver conflitos de interesse.

### Agradecimientos

À Dra. Sheila Ingham, pela ajuda na revisão do texto.

### REFERÊNCIAS

1. Polesello GC, Nakao TS, Queiroz MCd, Daniachi D, Ricioli Junior W, Guimarães RP, et al. Proposta de padronização do estudo radiográfico do quadril e da pelve. *Rev Bras Ortop.* 2011;46(6):634-42.
2. Lynch TS, Terry MA, Bedi A, Kelly BT. Hip arthroscopic surgery: patient evaluation, current indications, and outcomes. *Am J Sports Med.* 2013;41(5):1174-89.
3. Bedi A, Kelly BT, Khanduja V. Arthroscopic hip preservation surgery: current concepts and perspective. *Bone Joint J.* 2013;95-B(1):10-9.
4. Byrd JW. Hip arthroscopy utilizing the supine position. *Arthroscopy.* 1994;10(3):275-80.
5. Glick JM, Sampson TG, Gordon RB, Behr JT, Schmidt E. Hip arthroscopy by the lateral approach. *Arthroscopy.* 1987;3(1):4-12.
6. Byrd JW, Chern KY. Traction versus distension for distraction of the joint during hip arthroscopy. *Arthroscopy.* 1997;13(3):346-9.
7. Dienst M, Gödde S, Seil R, Hammer D, Kohn D. Hip arthroscopy without traction: in vivo anatomy of the peripheral hip joint cavity. *Arthroscopy.* 2001;17(9):924-31.

8. Verhelst L, Guevara V, De Schepper J, Van Melkebeek J, Pattyn C, Audenaert EA. Extra-articular hip endoscopy: a review of the literature. *Bone Joint Res.* 2012;1(12):324-32.
9. Griffiths EJ, Khanduja V. Hip arthroscopy: evolution, current practice and future developments. *Int Orthop.* 2012;36(6):1115-21.
10. Martin HD, Shears SA, Johnson JC, Smathers AM, Palmer JJ. The endoscopic treatment of sciatic nerve entrapment/deep gluteal syndrome. *Arthroscopy.* 2011;27(2):172-81.
11. Dvorak M, Duncan CP, Day B. Arthroscopic anatomy of the hip. *Arthroscopy.* 1990;6(4):264-73.
12. Robertson WJ, Kelly BT. The safe zone for hip arthroscopy: a cadaveric assessment of central, peripheral, and lateral compartment portal placement. *Arthroscopy.* 2008;24(9):1019-26.
13. Sussmann PS, Ranawat AS, Shehaan M, Lorch D, Padgett DE, Kelly BT. Vascular preservation during arthroscopic osteoplasty of the femoral head-neck junction: a cadaveric investigation. *Arthroscopy.* 2007;23(7):738-43.
14. Gautier E, Ganz K, Krügel N, Gill T, Ganz R. Anatomy of the medial femoral circumflex artery and its surgical implications. *J Bone Joint Surg Br.* 2000;82(5):679-83.
15. Kelly BT, Weiland DE, Schenker ML, Philippon MJ. Arthroscopic labral repair in the hip: surgical technique and review of the literature. *Arthroscopy.* 2005;21(12):1496-504.
16. Ferguson SJ, Bryant JT, Ganz R, Ito K. An in vitro investigation of the acetabular labral seal in hip joint mechanics. *J Biomech.* 2003;36(2):171-8.
17. Ferguson SJ, Bryant JT, Ganz R, Ito K. The influence of the acetabular labrum on hip joint cartilage consolidation: a poroelastic finite element model. *J Biomech.* 2000;33(8):953-60.
18. Kim YT, Azuma H. The nerve endings of the acetabular labrum. *Clin Orthop Relat Res.* 1995;(320):176-81.
19. Wenger DE, Kendall KR, Miner MR, Trousdale RT. Acetabular labral tears rarely occur in the absence of bony abnormalities. *Clin Orthop Relat Res.* 2004;(426):145-50.
20. Kim KC, Hwang DS, Lee CH, Kwon ST. Influence of femoroacetabular impingement on results of hip arthroscopy in patients with early osteoarthritis. *Clin Orthop Relat Res.* 2007;456:128-32.
21. Ito K, Leunig M, Ganz R. Histopathologic features of the acetabular labrum in femoroacetabular impingement. *Clin Orthop Relat Res.* 2004;(429):262-71.
22. Ikeda T, Awaya G, Suzuki S, Okada Y, Tada H. Torn acetabular labrum in young patients Arthroscopic diagnosis and management. *J Bone Joint Surg Br.* 1988;70(1):13-6.
23. McCarthy JC, Noble PC, Schuck MR, Wright J, Lee J, The Otto E, Aufranc Award. The role of labral lesions to development of early degenerative hip disease. *Clin Orthop Relat Res.* 2001;(393):25-37.
24. Polesello GC, Cinagawa EHT, Cruz PDSS, Queiroz MCD, Borges CJ, Ricioli Junior W, et al. Tratamento cirúrgico para impacto femoroacetabular em um grupo que realiza agachamento. *Rev Bras Ortop.* 2012;47(4):488-92.
25. Polesello GC, Ono NK, Bellan DG, Honda EK, Guimarães RP, Riccioli Junior W, et al. Artroscopia do quadril em atletas. *Rev Bras Ortop.* 2009;44(1):26-31.
26. Polesello GC, Queiroz MC, Ono NK, Honda EK, Guimarães RP, Riccioli Junior W. Tratamento artroscópico do impacto femoroacetabular. *Rev Bras Ortop.* 2009;44(3):230-8.
27. Byrd JW, Jones KS. Arthroscopic management of femoroacetabular impingement in athletes. *Am J Sports Med.* 2011;39 (Suppl):7S-13S.
28. Byrd JW, Jones KS. Hip arthroscopy in athletes: 10-year follow-up. *Am J Sports Med.* 2009;37(11):2140-3.
29. Domb BG, Brooks AG, Byrd JW. Clinical examination of the hip joint in athletes. *J Sport Rehabil.* 2009;18(1):3-23.
30. Larson CM, Giveans MR. Arthroscopic debridement versus refixation of the acetabular labrum associated with femoroacetabular impingement. *Arthroscopy.* 2009;25(4):369-76.
31. Larson CM, Giveans MR, Stone RM. Arthroscopic debridement versus refixation of the acetabular labrum associated with femoroacetabular impingement: mean 3.5-year follow-up. *Am J Sports Med.* 2012;40(5):1015-21.
32. Matsuda DK, Burchette RJ. Arthroscopic hip labral reconstruction with a gracilis autograft versus labral refixation: 2-year minimum outcomes. *Am J Sports Med.* 2013;41(5):980-7.
33. Sierra RJ, Trousdale RT. Labral reconstruction using the ligamentum teres capitis: report of a new technique. *Clin Orthop Relat Res.* 2009;467(3):753-9.
34. Philippon MJ, Briggs KK, Hay CJ, Kupper-Smith DA, Dewing CB, Huang MJ. Arthroscopic labral reconstruction in the hip using iliotibial band autograft: technique and early outcomes. *Arthroscopy.* 2010;26(6):750-6.
35. Ganz R, Parvizi J, Beck M, Leunig M, Nötzli H, Siebenrock KA. Femoroacetabular impingement: a cause for osteoarthritis of the hip. *Clin Orthop Relat Res.* 2003;(417):112-20.
36. Ganz R, Leunig M, Leunig-Ganz K, Harris WH. The etiology of osteoarthritis of the hip: an integrated mechanical concept. *Clin Orthop Relat Res.* 2008;466(2):264-72.
37. Bedi A, Kelly BT. Femoroacetabular impingement. *J Bone Joint Surg Am.* 2013;95(1):82-92.
38. Beck M, Kalhor M, Leunig M, Ganz R. Hip morphology influences the pattern of damage to the acetabular cartilage: femoroacetabular impingement as a cause of early osteoarthritis of the hip. *J Bone Joint Surg Br.* 2005;87(7):1012-8.
39. Kocher MS, Kim YJ, Millis MB, Mandiga R, Siparsky P, Micheli LJ, Kasser JR. Hip arthroscopy in children and adolescents. *J Pediatr Orthop.* 2005;25(5):680-6.
40. Philippon MJ, Schenker ML. Arthroscopy for the treatment of femoroacetabular impingement in the athlete. *Clin Sports Med.* 2006;25(2):299-308.
41. Sampson TG. Arthroscopic treatment of femoroacetabular impingement: a proposed technique with clinical experience. *Instr Course Lect.* 2006;55:337-46.
42. El-Sayed AM. Response to Uri Givon Treatment of early septic arthritis of the hip in children: comparison of results of open arthrotomy versus arthroscopic drainage. *J Child Orthop.* 2008;2(6):497.
43. Chung WK, Slater GL, Bates EH. Treatment of septic arthritis of the hip by arthroscopic lavage. *J Pediatr Orthop.* 1993;13(4):444-6.
44. Kim SJ, Choi NH, Ko SH, Linton JA, Park HW. Arthroscopic treatment of septic arthritis of the hip. *Clin Orthop Relat Res.* 2003;(407):211-4.
45. Nusem I, Jabur MK, Playford EG. Arthroscopic treatment of septic arthritis of the hip. *Arthroscopy.* 2006;22(8):902.e1-3.
46. Bould M, Edwards D, Villar RN. Arthroscopic diagnosis and treatment of septic arthritis of the hip joint. *Arthroscopy.* 1993;9(6):707-8.
47. Blitzer CM. Arthroscopic management of septic arthritis of the hip. *Arthroscopy.* 1993;9(4):414-6.
48. Yamamoto Y, Ide T, Hachisuka N, Maekawa S, Akamatsu N. Arthroscopic surgery for septic arthritis of the hip joint in 4 adults. *Arthroscopy.* 2001;17(3):290-7.
49. Lee YK, Park KS, Ha YC, Koo KH. Arthroscopic treatment for acute septic arthritis of the hip joint in adults. *Knee Surg Sports Traumatol Arthrosc.* 2012 [Epub ahead of print].
50. Hyman JL, Salvati EA, Laurencin CT, Rogers DE, Maynard M, Brause DB. The arthroscopic drainage, irrigation, and debridement of late, acute total hip arthroplasty infections: average 6-year follow-up. *J Arthroplasty.* 1999;14(8):903-10.

51. Larson CM, Giveans MR, Taylor M. Does arthroscopic FAI correction improve function with radiographic arthritis? *Clin Orthop Relat Res.* 2011;469(6):1667-76.
52. Walton NP, Jahromi I, Lewis PL. Chondral degeneration and therapeutic hip arthroscopy. *Int Orthop.* 2004;28(6):354-6.
53. McCarthy JC, Lee JA. Arthroscopic intervention in early hip disease. *Clin Orthop Relat Res.* 2004;(429):157-62.
54. Tönnis D, Heinecke A. Acetabular and femoral anteversion: relationship with osteoarthritis of the hip. *J Bone Joint Surg Am.* 1999;81(12):1747-70.
55. Horisberger M, Brunner A, Herzog RF. Arthroscopic treatment of femoroacetabular impingement of the hip: a new technique to access the joint. *Clin Orthop Relat Res.* 2010;468(1):182-90.
56. Ilizaliturri VM Jr. Complications of arthroscopic femoroacetabular impingement treatment: a review. *Clin Orthop Relat Res.* 2009;467(3):760-8.
57. Teloken MA, Schmiedt I, Tomlinson DP. Hip arthroscopy: a unique inferomedial approach to bullet removal. *Arthroscopy.* 2002;18(4):E21.
58. Schindler A, Lechevallier JJ, Rao NS, Bowen JR. Diagnostic and therapeutic arthroscopy of the hip in children and adolescents: evaluation of results. *J Pediatr Orthop.* 1995;15(3):317-21.
59. Ilizaliturri VM Jr, Zarate-Kalfopulos B, Martinez-Escalante FA, Cuevas-Olivo R, Camacho-Galindo J. Arthroscopic retrieval of a broken guidewire fragment from the hip joint after cannulated screw fixation of slipped capital femoral epiphysis. *Arthroscopy.* 2007;23(2):e1-4, 227.
60. Sozen YV, Polat G, Kadioglu B, Dikici F, Ozkan K, Unay K. Arthroscopic bullet extraction from the hip in the lateral decubitus position. *Hip Int.* 2010;20(2):265-8.
61. Gupta RK, Aggarwal V. Late arthroscopic retrieval of a bullet from hip joint. *Indian J Orthop.* 2009;43(4):416-9.
62. Lee GH, Virkus WW, Kapotas JS. Arthroscopically assisted minimally invasive intraarticular bullet extraction: technique, indications, and results. *J Trauma.* 2008;64(2):512-6.
63. Singleton SB, Joshi A, Schwartz MA, Collinge CA. Arthroscopic bullet removal from the acetabulum. *Arthroscopy.* 2005;21(3):360-4.
64. Polesello GC, Ono NK, Honda EK, Guimarães RP, Ricioli Junior W, Souza BGS, et al. Tratamento artroscópico da osteocondromatose sinovial no quadril. *Rev Bras Ortop.* 2009;44(4):320-3.
65. Krebs VE. The role of hip arthroscopy in the treatment of synovial disorders and loose bodies. *Clin Orthop Relat Res.* 2003;(406):48-59.
66. Zini R, Longo UG, de Benedetto M, Loppini M, Carraro A, Maffulli N, Denaro V. Arthroscopic management of primary synovial chondromatosis of the hip. *Arthroscopy.* 2013;29(3):420-6.
67. Lee JB, Kang C, Lee CH, Kim PS, Hwang DS. Arthroscopic treatment of synovial chondromatosis of the hip. *Am J Sports Med.* 2012;40(6):1412-8.
68. Marchie A, Panuncialman I, McCarthy JC. Efficacy of hip arthroscopy in the management of synovial chondromatosis. *Am J Sports Med.* 2011;39 (Suppl): 126S-31S.
69. Boyer T, Dorfmann H. Arthroscopy in primary synovial chondromatosis of the hip: description and outcome of treatment. *J Bone Joint Surg Br.* 2008;90(3):314-8.
70. Alvarez MS, Moneo PR, Palacios JA. Arthroscopic extirpation of an osteoid osteoma of the acetabulum. *Arthroscopy.* 2001;17(7):768-71.
71. Chang BK, Ha YC, Lee YK, Hwang DS, Koo KH. Arthroscopic excision of osteoid osteoma in the posteroinferior portion of the acetabulum. *Knee Surg Sports Traumatol Arthrosc.* 2010;18(12):1685-7.
72. Khapchik V, O'Donnell RJ, Glick JM. Arthroscopically assisted excision of osteoid osteoma involving the hip. *Arthroscopy.* 2001;17(1):56-61.
73. Schröder e Souza BG, Dani WS, Honda EK, Ricioli W, Guimarães RP, Ono NK, et al. En bloc arthroscopic resection of osteoid osteoma in the hip: a report of four patients and literature review. *Curr Orthop Pract.* 2010;21(3):320-6.
74. Ilizaliturri VM Jr, Villalobos FE Jr, Chaidez PA, Valero FS, Aguilera JM. Internal snapping hip syndrome: treatment by endoscopic release of the iliopsoas tendon. *Arthroscopy.* 2005;21(11):1375-80.
75. Contreras ME, Dani WS, Endges WK, De Araujo LC, Berral FJ. Arthroscopic treatment of the snapping iliopsoas tendon through the central compartment of the hip: a pilot study. *J Bone Joint Surg Br.* 2010;92(6):777-80.
76. Leunig M, Podeszwa D, Beck M, Werlen S, Ganz R. Magnetic resonance arthrography of labral disorders in hips with dysplasia and impingement. *Clin Orthop Relat Res.* 2004;(418):74-80.
77. Wiberg G. Studies on dysplastic acetabula and congenital subluxation of the hip joint. *Acta Orthop Scand Suppl.* 1939;83(58):5-135.
78. Byrd JW, Jones KS. Hip arthroscopy in the presence of dysplasia. *Arthroscopy.* 2003;19(10):1055-60.
79. Yen YM, Kocher MS. Chondral lesions of the hip: microfracture and chondroplasty. *Sports Med Arthrosc Rev.* 2010;18(2):83-9.
80. Fontana A. A novel technique for treating cartilage defects in the hip: a fully arthroscopic approach to using autologous matrix-induced chondrogenesis. *Arthrosc Techn.* 2012;1(1):e63-8.
81. Akimau P, Bhosale A, Harrison PE, Roberts S, McCall IW, Richardson JB, et al. Autologous chondrocyte implantation with bone grafting for osteochondral defect due to posttraumatic osteonecrosis of the hip - A case report. *Acta Orthop.* 2006;77(2):333-6.
82. Ellender P, Minas T. Autologous chondrocyte implantation in the hip: case report and technique. *Oper Techn Sports Med.* 2008;16(4):201-6.
83. Fontana A, Bistolfi A, Crova M, Rosso F, Massazza G. Arthroscopic treatment of hip chondral defects: autologous chondrocyte transplantation versus simple debridement - A pilot study. *Arthroscopy.* 2012;28(3):322-9.
84. Ruch DS, Sekiya J, Dickson Schaefer W, Koman LA, Pope TL, Poehling GG. The role of hip arthroscopy in the evaluation of avascular necrosis. *Orthopedics.* 2001;24(4):339-43.
85. Ellenrieder M, Tischer T, Kreuz PC, Frohlich S, Fritsche A, Mittelmeier W. Arthroscopically assisted therapy of avascular necrosis of the femoral head. *Oper Orthop Traumatol.* 2013;25(1):85-94.
86. Dorfmann H, Boyer T. Arthroscopy of the hip: 12 years of experience. *Arthroscopy.* 1999;15(1):67-72.
87. Mullis BH, Dahners LE. Hip arthroscopy to remove loose bodies after traumatic dislocation. *J Orthop Trauma.* 2006;20(1):22-6.
88. Philippon MJ, Kuppersmith DA, Wolff AB, Briggs KK. Arthroscopic findings following traumatic hip dislocation in 14 professional athletes. *Arthroscopy.* 2009;25(2):169-74.
89. Domb BG, Philippon MJ, Giordano BD. Arthroscopic capsulotomy, capsular repair, and capsular plication of the hip: relation to atraumatic instability. *Arthroscopy.* 2013;29(1):162-73.
90. Shu B, Safran MR. Hip instability: anatomic and clinical considerations of traumatic and atraumatic instability. *Clin Sports Med.* 2011;30(2):349-67.
91. Duthon VB, Charbonnier C, Kolo FC, Magnenat-Thalmann N, Becker CD, Bouvet C, et al. Correlation of clinical and magnetic resonance imaging findings in hips of elite female ballet dancers. *Arthroscopy.* 2013;29(3):411-9.

92. Shindle MK, Ranawat AS, Kelly BT. Diagnosis and management of traumatic and atraumatic hip instability in the athletic patient. *Clinics Sports Med.* 2006;25(2):309-26.
93. Matsuda DK, rare fracture A. an even rarer treatment: the arthroscopic reduction and internal fixation of an isolated femoral head fracture. *Arthroscopy.* 2009;25(4):408-12.
94. Yamamoto Y, Ide T, Ono T, Hamada Y. Usefulness of arthroscopic surgery in hip trauma cases. *Arthroscopy.* 2003;19(3):269-73.
95. Lansford T, Munns SW. Arthroscopic treatment of Pipkin type I femoral head fractures: a report of 2 cases. *J Orthop Trauma.* 2012;26(7):e94-6.
96. Gotz LP, Schulz R. Arthroscopically controlled screw placement for osteosynthesis of acetabular fractures. *Unfallchirurg.* 2013;116(11):1033-5.
97. Wettstein M, Garofalo R, Borens O, Mouhsine E. Traumatic rupture of the ligamentum teres as a source of hip pain. *Arthroscopy.* 2005;21(3):382.
98. Kusma M, Jung J, Dienst M, Goedde S, Kohn D, Seil R. Arthroscopic treatment of an avulsion fracture of the ligamentum teres of the hip in an 18-year-old horse rider. *Arthroscopy.* 2004;20 (Suppl 2):64-6.
99. Haviv B, O'Donnell J. Arthroscopic debridement of the isolated Ligamentum Teres rupture. *Knee Surg Sports Traumat Arthrosc.* 2011;19(9):1510-3.
100. Philippon MJ, Pennock A, Gaskill TR. Arthroscopic reconstruction of the ligamentum teres: technique and early outcomes. *J Bone Joint Surg Br.* 2012;94(11):1494-8.
101. Fontana A, Zecca M, Sala C. Arthroscopic assessment of total hip replacement and polyethylene wear: a case report. *Knee Surg Sports Traumat Arthrosc.* 2000;8(4):244-5.
102. Khanduja V, Villar RN. The role of arthroscopy in resurfacing arthroplasty of the hip. *Arthroscopy.* 2008;24(1), 122 e1-3.
103. McCarthy JC, Jibodh SR, Lee JA. The role of arthroscopy in evaluation of painful hip arthroplasty. *Clin Orthop Relat Res.* 2009;467(1):174-80.
104. Cuellar R, Aguinaga I, Corcuera I, Ponte J, Usabiaga J. Arthroscopic treatment of unstable total hip replacement. *Arthroscopy.* 2010;26(6):861-5.
105. Van Riet A, De Schepper J, Delpont HP. Arthroscopic psoas release for iliopsoas impingement after total hip replacement. *Acta Orthopa Belg.* 2011;77(1):41-6.
106. Pattyn C, Verdonk R, Audenaert E. Hip arthroscopy in patients with painful hip following resurfacing arthroplasty. *Knee Surg Sports Traumat Arthrosc.* 2011;19(9):1514-20.
107. Bajwa AS, Villar RN. Arthroscopy of the hip in patients following joint replacement. *J Bone Joint Surg Br.* 2011;93(7):890-6.
108. Hwang DS, Kang C, Lee JB, Cha SM, Yeon KW. Arthroscopic treatment of piriformis syndrome by perineural cyst on the sciatic nerve: a case report. *Knee Surg Sports Traumat Arthrosc.* 2010;18(5):681-4.
109. Dezawa A, Kusano S, Miki H. Arthroscopic release of the piriformis muscle under local anesthesia for piriformis syndrome. *Arthroscopy.* 2003;19(5):554-7.
110. Polesello GC, Queiroz MC, Linhares JPT, Amaral DT, Ono NK. Variação anatômica do músculo piriforme como causa de dor glútea profunda: diagnóstico por neurografia RM e seu tratamento. *Rev Bras Ortop.* 2013;48(1):114-7.
111. Bunker TD, Esler CN, Leach WJ. Rotator-cuff tear of the hip. *J Bone Joint Surg Br.* 1997;79(4):618-20.
112. Kagan A. Rotator cuff tears of the hip. *Clin Orthop Relat Res.* 1999;(368):135-40.
113. Voos JE, Shindle MK, Pruett A, Asnis PD, Kelly BT. Endoscopic repair of gluteus medius tendon tears of the hip. *Am J Sports Med.* 2009;37(4):743-7.
114. Lachiewicz PF. Abductor tendon tears of the hip: evaluation and management. *J Am Acad Orthop Surg.* 2011;19(7):385-91.
115. Ilizaliturri VM Jr, Martinez-Escalante FA, Chaidez PA, Camacho-Galindo J. Endoscopic iliotibial band release for external snapping hip syndrome. *Arthroscopy.* 2006;22(5):505-10.
116. Polesello GC, Queiroz MC, Domb BG, Ono NK, Honda EK. Surgical technique: endoscopic gluteus maximus tendon release for external snapping hip syndrome. *Clinl Orthop Relat Res.* 2013;471(8):2471-6.
117. Fox JL. The role of arthroscopic bursectomy in the treatment of trochanteric bursitis. *Arthroscopy.* 2002;18(7):E34.
118. Wiese M, Rubenthaler F, Willburger RE, Fennes S, Haaker R. Early results of endoscopic trochanter bursectomy. *Int orthop.* 2004;28(4):218-21.
119. Baker CL Jr, Massie RV, Hurt WG, Savory CG. Arthroscopic bursectomy for recalcitrant trochanteric bursitis. *Arthroscopy.* 2007;23(8):827-32.
120. Farr D, Selesnick H, Janecki C, Cordas D. Arthroscopic bursectomy with concomitant iliotibial band release for the treatment of recalcitrant trochanteric bursitis. *Arthroscopy.* 2007;23(8):e1-5, 905.
121. Ho GW, Howard TM. Greater trochanteric pain syndrome: more than bursitis and iliotibial tract friction. *Curr Sports Med Rep.* 2012;11(5):232-8.
122. Sallay PI, Ballard G, Hamersly S, Schrader M. Subjective and functional outcomes following surgical repair of complete ruptures of the proximal hamstring complex. *Orthopedics.* 2008;31(11):1092.
123. Dierckman BD, Guanche CA. Endoscopic proximal hamstring repair and ischial bursectomy. *Arthrosc Techn.* 2012;1(2):e201-7.
124. Sarimo J, Lempainen L, Mattila K, Orava S. Complete proximal hamstring avulsions: a series of 41 patients with operative treatment. *Am J Sports Med.* 2008;36(6):1110-5.
125. Ross JR, Zaltz I, Nepple JJ, Schoenecker PL, Clohisey JC. Arthroscopic disease classification and interventions as an adjunct in the treatment of acetabular dysplasia. *Am J Sports Med.* 2011;39 (Suppl):72S-8S.
126. Kim KI, Cho YJ, Ramteke AA, Yoo MC. Peri-acetabular rotational osteotomy with concomitant hip arthroscopy for treatment of hip dysplasia. *J Bone Joint Surg Br.* 2011;93(6):732-7.
127. Fujii M, Nakashima Y, Noguchi Y, Yamamoto T, Mawatari T, Motomura G, et al. Effect of intra-articular lesions on the outcome of periacetabular osteotomy in patients with symptomatic hip dysplasia. *J Bone Joint Surg Br.* 2011;93(11):1449-56.
128. DeAngelis NA, Busconi BD. Hip arthroscopy in the pediatric population. *Clin Orthop Relat Res.* 2003;(406):60-3.
129. Jayakumar P, Ramachandran M, Youm T, Achan P. Arthroscopy of the hip for paediatric and adolescent disorders: current concepts. *J Bone Joint Surg Br.* 2012;94(3):290-6.
130. Roy DR. Arthroscopy of the hip in children and adolescents. *J Child Orthop.* 2009;3(2):89-100.
131. Berend KR, Vail TP. Hip arthroscopy in the adolescent and pediatric athlete. *Clin Sports Med.* 2001;20(4):763-78.
132. Akkari M, Santili C, Braga SR, Polesello GC. Trapezoidal bony correction of the femoral neck in the treatment of severe acute-on-chronic slipped capital femoral epiphysis. *Arthroscopy.* 2010;26(11):1489-95.