

Tumor odontogênico adenomatóide

Belmiro Cavalcanti do Egito Vasconcelos¹, Riedel Frota²,
Álvaro Bezerra Cardoso³, Gabriela Granja Porto⁴,
Suzana Célia de Aguiar Soares Carneiro⁵

Adenomatoid odontogenic tumor

Palavras-chave: mandíbula/patologia, maxila/patologia,
patologia bucal.

Keywords: maxilla/pathology, oral, pathology.

INTRODUÇÃO

O Tumor Odontogênico Adenomatóide (TOA) normalmente é uma lesão assintomática de crescimento lento. Quando assume dimensões grandes é visto um aumento em volume de consistência firme à palpação. Deslocamento de dentes vizinhos devido à expansão do tumor é muito mais comum que reabsorções de raiz. Radiograficamente mostra uma imagem unilocular circunscrivendo um dente não-erupcionado, às vezes com radiopacidades no centro e esclerose na periferia. Considerando que o tumor é encapsulado, o tratamento de escolha é enucleação¹. Este artigo descreve três casos deste tumor e seus sintomas, características radiográficas e achados anatômicos são discutidos.

RELATO DE CASOS

Casos 1 e 2

Ambos ocorreram na segunda década de vida, o primeiro numa garota e no segundo num garoto. Os tumores tiveram evolução de aproximadamente um ano, eram assintomáticos e apresentavam um aumento de volume endurecido na região paranasal com apagamento do sulco nasolabial e obstrução da narina. Os exames radiográficos revelaram uma imagem unilocular extensa envolvendo o seio maxilar e a cavidade nasal do lado afetado (Figura 1). O tratamento de escolha foi a enucleação sob anestesia geral. Houve acompanhamento pós-operatório

de aproximadamente um ano, quando se observou regeneração óssea.

Caso 3

Este caso se refere a uma paciente de 28 anos de idade que apresentava o tumor na região anterior da mandíbula com evolução de aproximadamente 2 anos (Figura 1). Foi também enucleado sob anestesia geral e acompanhado no pós-operatório por um período de um ano.

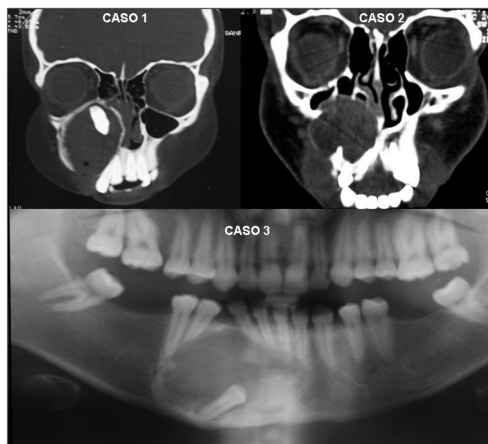


Figura 1. Aspectos radiográficos dos casos 1, 2 e 3.

DISCUSSÃO

O TOA apresenta uma frequência relativa de 2,2 e 7,1% entre os tumores odontogênicos². Este tipo de tumor frequentemente acomete mais mulheres (1,9:1) na segunda década de vida^{2,3}.

A localização na maxila deste tipo de tumor é duas vezes mais frequente que

na mandíbula^{4,6}. A obstrução nasal progressiva é um achado comum em lesões maiores que 5,0cm situadas na maxila⁵.

O TOA apresenta três variantes (folicular, extra-folicular e periférico) bastante diferentes que fazem isto difícil de diferenciar de outras entidades patológicas (2). O diagnóstico diferencial depende do resultado da radiografia, que pode apresentar uma área radiolúcida com ou sem radiopacidades⁵. Uma biópsia incisional da lesão é indispensável no planejamento cirúrgico do tratamento, assim como a aspiração antes de qualquer procedimento com lesões radiolúcidas por causa da origem vascular delas.

REFERÊNCIAS BIBLIOGRÁFICAS

1. Parkash H, Sidhu SS, Chopra P. Adenomatoid odontogenic tumour of the jaws. J Dentistry 1984;12:297-301.
2. Philipsen HP, Reichart PA. Adenomatoid odontogenic tumor: facts and figures. Oral Oncol 1998;35:125-31.
3. Mendis BRRN, MacDonald DG. Adenomatoid odontogenic tumour: a survey of 21 cases from Sri Lanka. Int J Oral Maxillofac Surg 1990;19:141-3.
4. Lee JK, Lee KB, Hwang BN. Adenomatoid odontogenic tumor: a case report. J Oral Maxillofac Surg 2000;58:1161-4.
5. Philipsen HP, Reichart PA, Zhang KH, Nikai H, Yu QX. Adenomatoid odontogenic tumor: biologic profile based on 499 cases. J Oral Pathol Med 1991;20:149-58.
6. Philipsen HP, Srisuwan T, Reichart PA. Adenomatoid odontogenic tumor mimicking a periapical (radicular) cyst: A case report. Oral Surg Oral Med Oral Pathol Oral Radiol Endod 2002;94:246-8.

¹ Doutor, coordenador de pós-graduação da UPE.

² Mestre em Cirurgia e Traumatologia Buco-Maxilo-Facial - Universidade de Pernambuco, Aluno do Doutorado - Área de Concentração em Cirurgia e Traumatologia Buco-Maxilo-Facial - Universidade de Pernambuco.

³ Especialista em Cirurgia e Traumatologia Buco-Maxilo-Facial - Universidade de Pernambuco, Aluno do Curso de Mestrado em Odontologia - Área de Concentração em Diagnóstico Bucal - Universidade Federal da Paraíba.

⁴ Especialista em Cirurgia e Traumatologia Buco-Maxilo-Facial - Universidade de Pernambuco, Aluna do Curso de Mestrado - Área de Concentração em Cirurgia e Traumatologia Buco-Maxilo-Facial - Universidade de Pernambuco.

⁵ Especialista em Cirurgia e Traumatologia Buco-Maxilo-Facial - Universidade de Pernambuco, Aluna do Curso de Mestrado - Área de Concentração em Cirurgia e Traumatologia Buco-Maxilo-Facial - Universidade de Pernambuco.

Universidade de Pernambuco - Faculdade de Odontologia - Av. Gel. Newton Cavalcanti, 1650 54753-220 Camaragibe PE Brasil.

Telefax: (0xx81) 3458-2867 - E-mail: belmiro@fop.upe.br

Este artigo foi submetido no SGP (Sistema de Gestão de Publicações) da RBORL em 11 de julho de 2006. cod. 2705.

Artigo aceito em 9 de agosto de 2006.