

## Expressão da proteína nm23 em carcinoma de células escamosas de língua metastático e não-metastático

## nm23 protein expression in metastatic and non-metastatic tongue squamous cell carcinoma

Éricka Janine Dantas da Silveira <sup>1</sup>, Márcio Campos Oliveira <sup>2</sup>, Maria de Lourdes Silva Arruda de Moraes <sup>3</sup>, Lélia Maria Guedes Queiroz <sup>4</sup>, Antonio de Lisboa Lopes Costa <sup>5</sup>

Palavras-chave: carcinoma de células escamosas de língua, imunohistoquímica, proteína nm23.  
Keywords: tongue squamous cell carcinoma, immunohistochemistry, nm23 protein.

### Resumo / Summary

O carcinoma de células escamosas oral (CCEO) exibe prognóstico desfavorável em decorrência da capacidade de invasão aos tecidos vizinhos e elevada incidência de metástases. **Objetivo:** O presente trabalho objetiva analisar a expressão imunohistoquímica da proteína nm23 em CCEs de língua metastáticos e não-metastáticos. **Metodologia:** A técnica da imunohistoquímica para a proteína nm23-h1 foi realizada em 35 casos de CCE de língua com metástase em 15 casos. Atribuiu-se escore 0, para ausência de marcação; 1, marcação focal e 2 para marcação difusa. **Resultados:** Observou-se marcação focal para a proteína nm23 em 9 casos, difusa em 15, e ausência de marcação em 11 espécimes. O teste exato de Fischer foi aplicado, não havendo diferença estatisticamente significativa para positividade desta proteína nos casos metastáticos e não-metastáticos ( $p=0.365$ ), apesar de que em 66.7% dos casos com metástase não houve marcação. **Conclusões:** A presença da proteína nm23 não esteve relacionada de forma positiva aos casos de CCE de língua sem metástase. Dessa forma, vários outros fatores inerentes à célula neoplásica e ao hospedeiro podem estar relacionados aos mecanismos supressores do processo metastático nesta entidade.

Oral squamous cells carcinoma (OSCC) shows unfavorable prognosis due to its invasion potential around the neighboring tissues and the elevated incidence of metastasis. **Aim:** the present paper aims at analyzing the immunohistochemical expression of the nm23 protein in metastatic and non-metastatic SCCs of tongue. **Methods:** the immuno-expression to the nm23-h1 protein was diagnosed in 35 tongue SCC (15 of which exhibiting metastasis). Nm23-h1 immuno-scores were assigned as follow: score 0 = absent, 1 = focal and 2 = diffuse expression. **Results:** The Fisher's exact test was performed and there was no statistical difference between the nm23-h1 immuno-scores and the tongue SCCs studied cases ( $p=0.365$ ), although 66.7% of metastatic cases presented negative nm23-h1 expression. **Conclusions:** Protein nm23 was not associated with a positiveness for tongue SCC without metastasis. Thus, several others factors inherent to host and malignancy can be associated with the mechanisms that suppress the metastatic process in this disease.

<sup>1</sup> Doutora em Patologia Oral/UFRN, Professora Adjunta da Universidade do Estado Rio Grande do Norte.

<sup>2</sup> Doutor em Patologia Oral/UFRN, Professor Doutor do Departamento de Odontologia, Universidade Estadual de Feira de Santana.

<sup>3</sup> Mestre em Patologia Oral, Doutoranda em Ciências da Saúde, UFRN e Responsável pelo Serviço de Odontologia do Hospital Dr. Luiz Antonio.

<sup>4</sup> Doutora em Patologia Oral/USP, Professora Adjunta de Patologia Oral da UFRN e do Programa de Pós-Graduação em Patologia Oral, Universidade Federal do Rio Grande do Norte, Natal/RN.

<sup>5</sup> Doutor em Patologia Oral/USP, Professor adjunto de patologia oral da UFRN e do Programa de Pós-Graduação em Patologia Oral, Universidade Federal do Rio Grande do Norte, Natal/RN.

Universidade Federal do Rio Grande do Norte.

Endereço para correspondência: Lélia Maria Guedes Queiroz - Universidade Federal do Rio Grande do Norte Departamento de Odontologia Programa de Pós-Graduação em Patologia Oral - Av. Senador Salgado Filho 1787 Lagoa Nova Natal RN 59056-000. Fone/fax: (84) 3215-4138 - E-mail: lmgqueiroz@hotmail.com

Este artigo foi submetido no SGP (Sistema de Gestão de Publicações) da RBORL em 9 de fevereiro de 2007. cod. 3657

Artigo aceito em 14 de julho de 2007.

---

## INTRODUÇÃO

---

Os carcinomas de cabeça e pescoço representam o 6º tipo de câncer mais comum no mundo (INCA, 2006)<sup>1</sup>, sendo o carcinoma de células escamosas oral (CCEO) a neoplasia maligna mais freqüente nesta região. Na boca, esta entidade exibe pobre prognóstico, com elevada probabilidade para desenvolvimento de metástases em linfonodos cervicais e capacidade de invasão local<sup>2,3</sup>.

Mesmo com o avanço na terapia oncológica, a taxa de sobrevida de cinco anos para os pacientes portadores do CCEOs invasivos ainda é baixa (cerca de 35%). Tais índices de morbidade podem ser atribuídos a alguns fatores como resposta variada à quimioterapia e radioterapia, apresentação tardia das lesões e atraso no diagnóstico, ressaltando-se que apesar desta neoplasia exibir características morfológicas idênticas, exibe comportamento biológico heterogêneo, já que tumores com mesmo estadiamento clínico respondem de forma diferente ao mesmo tratamento<sup>4</sup>. A este comportamento clínico alguns autores têm relacionado fatores como estadiamento clínico (TNM), localização anatômica, citando-se que os situados em língua e assoalho são mais agressivos<sup>5</sup>. A presença de metástases para linfonodos cervicais e o TNM constituem os principais indicadores de agressividade nestes tumores, sendo importantes parâmetros no planejamento da conduta terapêutica dos tumores malignos.

O processo metastático é complexo, visto que é necessário o deslocamento das células do tumor primário, degradação e invasão da membrana basal e matriz extracelular, escape à resposta imunológica do hospedeiro na circulação e colonização em sítios distantes<sup>6</sup>. Tal processo é fundamental para a progressão do câncer, constituindo um evento bastante freqüente nos CCEOs, principalmente para os sediados em língua e assoalho bucal, fato este relacionado à pobre sobrevida para os pacientes portadores desta neoplasia<sup>7</sup>.

Apesar do conhecimento de alguns eventos e proteínas relacionadas ao desenvolvimento de metástases, alguns aspectos no tocante a susceptibilidade de certos tumores desenvolverem metástases com mais freqüência do que outros necessitam de mais esclarecimentos, visto que a identidade de genes envolvidos com este processo é pouco compreendida. A identificação destes pode conduzir ao desenvolvimento de novas estratégias para o diagnóstico e tratamento dos cânceres humanos.

O gene nm23 parece ser um dos relacionados à supressão do processo metastático. Foi descrito pela primeira vez por Steeg et al. em 1988, através da transfecção do mesmo em melanomas de camundongos. Este compreende uma família constituída por 2 genes em camundongos (nm23-1 e nm23-2) e 6 em humanos, os quais codificam suas respectivas proteínas<sup>8</sup>. A reduzida expressão de sua proteína (nm23) em algumas pesquisas esteve correla-

cionada com o desenvolvimento de metástases e pobre prognóstico em pacientes portadores de carcinomas de mama, ovário, fígado, estômago e melanomas. Porém, tal relação não foi evidenciada em neuroblastomas e carcinomas de bexiga<sup>9</sup>. No tocante ao CCEO, este fato ainda não se encontra completamente esclarecido, já que as poucas pesquisas realizadas apresentam resultados conflitantes.

Nos últimos anos, várias pesquisas foram desenvolvidas objetivando verificar a relação tanto destes genes, como da expressão de suas proteínas em tumores de diversos sítios anatômicos, referenciando-se os trabalhos de Bertheau et al.<sup>10</sup>, Fishman et al.<sup>11</sup>, Kodera et al.<sup>12</sup> e Tokunaga et al.<sup>13</sup>, os quais comprovaram que a expressão da proteína nm23 relacionava-se a supressão de metástases em carcinomas de mama, tireóide, estômago e próstata, respectivamente. Tal fato foi constatado também nos CCEs de laringe estudados por Gunduz et al.<sup>11</sup>, o qual sugeriu que a expressão desta proteína pode ser utilizada como indicadora de prognóstico.

O aperfeiçoamento da terapia dos CCEO para inibição do potencial metastático e agressividade se faz necessário para aumentar a sobrevida dos pacientes acometidos por estes tumores. Dessa forma, constitui objetivo desta pesquisa averiguar a expressão imunohistoquímica da proteína nm23-h1 em CCEs de língua metastáticos e não-metastáticos.

---

## MATERIAIS E MÉTODOS

---

Para realização desta pesquisa, de caráter retrospectivo (corte histórica), foram selecionados 35 casos de carcinoma de células escamosas de língua, emblocados em parafina, obtidos a partir de peças cirúrgicas de pacientes submetidos à ressecção da lesão com ou sem quimioterapia e/ou radioterapia pós-cirurgia. Dos espécimes tumorais incluídos em parafina, foram obtidos cortes de 5mm de espessura, os quais foram submetidos à técnica da hematóxilina e eosina para análise morfológica.

Foram selecionados os casos nos quais havia o acompanhamento clínico por no mínimo 5 anos para verificação do surgimento ou não de metástase para linfonodos cervicais em cada caso. A evidência de metástases dos casos analisados foi confirmada utilizando-se um ou mais recursos imageneológicos como tomografia computadorizada ou ressonância magnética e/ou evidências morfológicas no esvaziamento cervical.

Para o estudo imuno-histoquímico, foram obtidos cortes de 3µm de espessura do tumor emblocado em parafina, os quais foram corados pela técnica da imunohistoquímica pelo método da estreptoavidina-biotina, conforme descrito a seguir: desparafinização; hidratação em seqüência decrescente de etanol; remoção do pigmento formólico com hidróxido de amônio a 10% em etanol 95º; bloqueio da peroxidase endógena através de solução de peróxido de hidrogênio, 10 volumes, (2 tempos de 10'), seguido

da recuperação antigênica realizada em steamer 25' com solução de Tris/EDTA (pH 9.0) e incubação do anticorpo monoclonal anti-nm23-h1, na diluição 1:100, com tempo de incubação de 60'. Entre as etapas da reação, o material foi imerso em solução tampão TRIS, pH 7,4. Posteriormente foi incubado com anticorpo secundário e com o complexo estreptovidina-biotina durante 30 minutos à temperatura ambiente e revelação da reação com diaminobenzidina, seguido de contracoloração com hematoxilina de Mayer e montagem da lamínula em Permount.

Para verificação da efetividade da técnica utilizou-se como controle positivo cortes de carcinomas ductais de mama e como controle negativo, omitiu-se a incubação com o anticorpo primário.

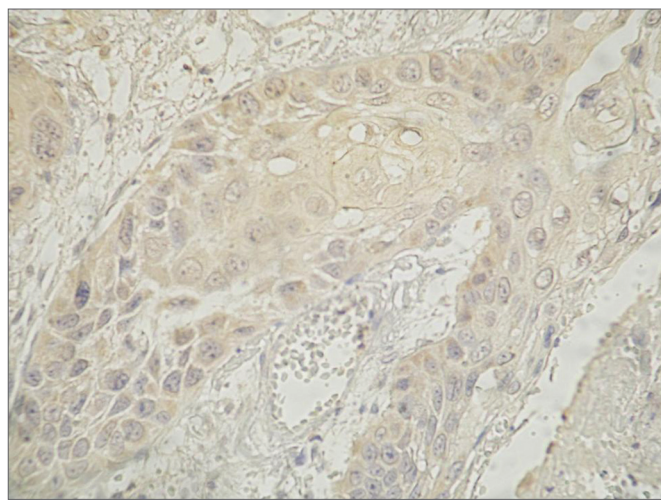
A análise da imunopositividade foi realizada por dois examinadores em um estudo duplo-cego, sendo considerados positivos os casos que exibiram coloração acastanhada citoplasmática ou nuclear.

Esta pesquisa foi apreciada e aprovada pelo Comitê de Ética da Instituição sob parecer de número 72/03.

## RESULTADOS

Dos 35 casos de CCE de língua estudados, 19 (54.28%) eram do sexo masculino e 16 (45.71%) eram do sexo feminino com média de idade de 65 anos, sendo 22 pacientes fumantes. A metástase para linfonodos cervicais encontrou-se presente em 15 casos.

No geral, a análise morfológica dos espécimes evidenciou parênquima tumoral constituído de células escamosas exibindo pleomorfismo celular e nuclear, com hiper cromatismo nuclear, nucléolos proeminentes, perda de relação núcleo/citoplasma, mitoses típicas e atípicas, ninhos de tamanhos variados de permeio a um estroma de tecido conjuntivo ora frouxo, ora denso, contendo infiltrado inflamatório e vasos sanguíneos.



**Figura 1.** Expressão imunohistoquímica da proteína nm23-h1 no citoplasma de células neoplásicas de carcinoma de células escamosas de língua.

Na análise imunohistoquímica, foram consideradas positivas as células que exibiam coloração acastanhada no citoplasma ou núcleo (Figura 1), utilizando-se como método de análise a metodologia anteriormente referida.

A Tabela 1 evidencia os resultados da análise imunohistoquímica da proteína nm23 nos casos de CCE de língua analisados.

O teste exato de Fischer não revelou diferença estatisticamente significativa ( $p=0.365$ ), quando comparada à marcação imunohistoquímica da proteína nm23 nos CCE de língua metastáticos e não-metastáticos, mas pode ser evidenciado na Tabela 1 que em 15 casos com metástases, 10 não evidenciaram positividade.

**Tabela 1.** Comparação da análise imunohistoquímica da proteína nm23 entre os carcinomas de células escamosas de língua metastáticos e não-metastáticos.

	Com metástase	Sem metástase	Total
Ausência (Grupo 1)	10 66.7%	11 55%	21
Marcação difusa (Grupo 2)	5 33.3%	9 45%	14
<b>Total</b>	<b>15</b>	<b>20</b>	<b>35</b>

## DISCUSSÃO

Segundo relatos de De La Rosa et al.<sup>15</sup>, a avaliação da expressão das proteínas codificadas pelo gene nm23 pode ser verificada utilizando anticorpos anti-nm23, o que foi feito na presente pesquisa, já que utilizou-se o anticorpo anti-nm23-h1 em 35 casos de CCE de língua para verificação se sua expressão ocorria aos casos de CCEs de língua isentos de metástase para linfonodos regionais. Estes autores encontraram que os níveis de mRNA tanto do nm23-h1 como do nm23-h2 estavam reduzidos na linhagem celular metastática MDA-MB435 quando comparados com a linhagem não metastática.

A escolha para verificação da imunexpressão especificamente da proteína nm23-h1 foi baseada nas assertivas de Garzia et al.<sup>16</sup> de que o gene nm23-h1 foi o primeiro a ser descoberto como tendo um papel importante na supressão de metástase, pois tal expressão induz a colonização celular ancoragem dependente, dificultando dessa forma a migração celular.

O mecanismo molecular da modulação não metastática e de fenótipos bem diferenciados do nm23 é pouco compreendido. Segundo Lombardi et al.<sup>17</sup> e Postel et al.<sup>18</sup>, o gene nm23 e suas proteínas são expressos fisiologicamente durante o crescimento e diferenciação celular, sendo tal expressão variável nos tecidos. A mesma pode ser encontrada tanto no núcleo como no citoplasma, associadas com microtúbulos, na superfície celular e/ou

mitocôndrias. Em nosso trabalho, a imunomarcagem pôde ser evidenciada tanto no núcleo como no citoplasma das células neoplásicas. Um outro mecanismo sugerido por Khan et al.<sup>7</sup>, foi que esta pode inibir a migração celular em CCEOs muito embora não provoque alteração dos níveis das metaloproteínas 2 e 9.

Em uma análise imunohistoquímica da expressão da proteína nm23 em espécimes emblocados em parafina de 33 casos de CCEOs, Ohtsuki et al.<sup>19</sup> verificaram que a mesma pode ser um supressora de metástases. Nas pesquisas de Song et al.<sup>20</sup> em CCEs de cabeça e pescoço este fato também foi comprovado, apesar dos autores não encontrarem correlação de sua expressão com a sobrevivência dos pacientes. Nas pesquisas de Wang et al.<sup>21</sup> em 86 casos de CCEO, foi evidenciado que o hábito de fumar altera a expressão da nm23-h1, possibilitando a progressão da doença, o que pode ter ocorrido em nossa amostra, já que grande parte da mesma era composta por tabagistas crônicos.

Na boca, ainda são escassos os estudos na literatura, comprovando o papel da proteína nm23 na supressão de metástases, fato este que nos motivou a realização desta pesquisa, já que nenhum estudo foi encontrado na literatura mundial utilizando tal proteína somente em CCEs de língua, sendo a maioria dos estudos encontrados em adenocarcinomas.

Na presente pesquisa, o teste exato de Fischer não revelou significância estatística na expressão da proteína nm23-h1 entre os CCEs de língua metastáticos e não-metastáticos, mesmo evidenciando-se que a marcação difusa desta foi mais evidenciada nos casos onde não havia metástase, como pode ser evidenciado na Tabela 1. Ressalta-se também que nos 15 casos com metástase, 10 não exibiram imunopositividade. Estes resultados concordam, porém, com o estudo desenvolvido em 2002 por Göhring et al.<sup>22</sup> em carcinomas de mama, que não encontraram relação da positividade de tal proteína com carcinomas de mama metastáticos e discordando também da pesquisa realizada por Nascimento et al.<sup>23</sup> em neoplasias benignas e malignas de glândula salivar, os quais encontraram que a presença nuclear da proteína nm23 pode ser um bom indicador para prever o potencial metastático das neoplasias malignas de glândula salivar.

## CONCLUSÕES

Muito embora no presente estudo não tenha havido significância estatística entre os CCEs de língua não-metastáticos e a expressão da proteína nm23, não podemos descartar seu papel na proteção ao desenvolvimento de metástases, havendo então necessidade de mais pesquisas prospectivas, com mais casos de carcinomas sediados na cavidade oral, utilizando grupos uniformes de estadiamento clínico, para que futuramente possa ser comprovada ou não sua influência neste processo.

## REFERÊNCIAS BIBLIOGRÁFICAS

1. Instituto Nacional do Câncer. [Site na internet]. Disponível em: <http://www.inca.gov.br>. Acessado em 14 de dezembro de 2006.
2. Garzino-Demo P, Dell'Acqua A, Dalmaso P, Fasolis M, La Terra Maggiore GM, Ramieri G et al. Clinico-pathological parameters and outcome of 245 patients operated for oral squamous cell carcinoma. *J Craniomaxillofac Surg* 2006;34(6):344-50.
3. Sasaki T, Moles DR, Imai Y, Speight PM. Clinico-pathological features of squamous cell carcinoma of the oral cavity in patients <40 years of age. *J Oral Pathol Med* 2005;34(3):129-33.
4. Massano J, Regateiro FS, Januario G, Ferreira A. Oral squamous cell carcinoma: Review of prognostic and predictive factors. *Oral Surg Oral Med Oral Pathol Oral Radiol and Endod* 2006;102(1):67-76.
5. Costa ALL, Araújo-Júnior R, Ramos CCF. Correlação entre a classificação clínica TNM e as características histológicas de malignidade do carcinoma epidermóide oral. *Rev Bras Otorrinolaringol* 2005;71(2):181-7.
6. Macdonald NJ, De La Rosa A, Steeg PS. The potential roles of nm23 in cancer metastasis and cellular differentiation. *Eur J Cancer* 1995;31A(7-8):1096-100.
7. Khan MH, Yasuda M, Higashino F, Haque S, Kohgo T, Nakamura M et al. nm23-H1 suppresses invasion of oral squamous cell carcinoma-derived cell lines without modifying matrix metalloproteinase-2 and matrix metalloproteinase-9 expression. *Am J Pathol* 2001;158(5):1785-91.
8. Gunduz M, Ayhan A, Gullu I, Onerci M, Hosal AS, Gursel B, et al. nm23 Protein expression in larynx cancer and the relationship with metastasis. *Eur J Cancer* 1997;33(14):2338-41.
9. Wang CS, Lin KH, Hsu YC, Hsueh S. Distant metastasis of gastric cancer is associated with elevated expression of the antimetastatic nm23 gene. *Cancer Lett* 1998;128(1):23-9.
10. Bertheau P, De La Rosa A, Steeg PS, Merino MJ. NM23 protein in neoplastic and nonneoplastic thyroid tissues. *Am J Pathol* 1994;145(1):26-32.
11. Fishman JR, Gumerlock PH, Meyers FJ, deVere White RW. Quantitation of NM23 expression in human prostate tissues. *J Urol* 1994;152(1):202-7.
12. Kodera Y, Isobe K, Yamauchi M, Kondoh K, Kimura N, Akiyama S, et al. Expression of nm23 H-1 RNA levels in human gastric cancer tissues. A negative correlation with nodal metastasis. *Cancer* 1994;73(2):259-65.
13. Tokunaga Y, Urano T, Furukawa K, Kondo H, Kanematsu T, Shiku H. Reduced expression of nm23-H1, but not of nm23-H2, is concordant with the frequency of lymph-node metastasis of human breast cancer. *Int J Cancer* 1993;55(1):66-71.
14. Terasaki-Fukuzawa Y, Kijima H, Suto A, Takeshita T, Iezumi K, Sato S. Decreased nm23 expression, but not Ki-67 labeling index, is significantly correlated with lymph node metastasis of breast invasive ductal carcinoma. *Int J Mol Med*. 2002;9(1):25-9.
15. De La Rosa A, Williams RL, Steeg OS. Nm23/nucleoside diphosphate kinase: Toward a structural and biochemical understanding of its biological functions. *BioEssays* 1995;17(1):53-62.
16. Garzia L, Roma C, Tata N, Pagnozzi D, Pucci P, Zollo M. H-prune-nm23-H1 protein complex and correlation to pathways in cancer metastasis. *J Bioenerg Biomembr* 2006;38(3-4):205-13.
17. Lombardi D, Lacombe ML, Paggi MG. nm23: unraveling its biological function in cell differentiation. *J Cell Physiol* 2000;182(2):144-9.
18. Postel EH, Abramczyk BM, Levit MN, Kyin S. Catalysis of DNA cleavage and nucleoside triphosphate synthesis by NM23-H2/NDP kinase share an active site that implies a DNA repair function. *Proc Acad Sci USA* 2000; 97(26):14194-7.
19. Ohtsuki K, Shintani S, Kimura N, Matsumura T. Immunohistochemical study on the nm23 gene product (NDP kinase) in oral squamous cell carcinoma. *Oral Oncol* 1997;33(4):237-9.
20. Song AU, Mais DD, Groo S, Wright JR, Yoshida GY. Expression of nm23 antimetastatic gene product in head and neck squamous cell carcinoma. *Otolaryngol Head Neck Surg* 2000;122(1):96-9.
21. Wang YF, Chow KC, Chang SY, Chiu JH, Tai SK, Li WY et al. Prognostic significance of nm23-H1 expression in oral squamous cell carcinoma. *Br J Cancer* 2004;90(11):2186-93.
22. Göhring UJ, Eustermann I, Becker M, Neuhaus W, Rein DT, Schondorf T. Lack of prognostic significance of nm23 expression in human primary breast cancer. *Oncol Rep* 2002; 9(6):1205-8.
23. do Nascimento KC, de Faria PR, Dib LL, Ferreira de Aguiar MC, Cardoso SV, Chen J, Loyola AM. Immunohistochemical localization of the NM23 protein in salivary gland neoplasms with distinct biological behavior. *Virchows Arch* 2006;449(6):660-6.