

Técnica do retalho pediculado para correção do sulco vocal

The pediculated flap technique to sulcus vocalis repairing

Marcos Grellet¹, Camila Giácomo Carneiro²,
Lilian Neto Aguiar³, Marcelo Oliveira Rosa⁴,
José Carlos Pereira⁵

Palavras-chave: sulco vocal, voz, fonocirurgia.
Key words: sulcus vocalis, voice, phonosurgery.

Resumo / Summary

Introdução: técnica do retalho pediculado de mucosa para reparar o sulco vocal permite o aparecimento da onda mucosa nessa região. A presença do sulco vocal traz como consequência rouquidão, sopro e aspereza. Outros sintomas podem estar presentes como fadiga ao falar, queimação ou ardor. **Objetivo:** provocar o aparecimento de onda mucosa com técnica cirúrgica. **Forma de estudo:** clínico retrospectivo. **Material e método:** Foram operados 3 pacientes para auxiliar no deslocamento do epitélio escamoso estratificado e da camada superficial da prega vocal aderidos ao ligamento vocal injetamos pequena quantidade de dexametasona. Obtemos o retalho pediculado descolando retalho de mucosa da prega vocal. **Resultados:** No pós-operatório, a videoestroboscopia mostra uniformidade do revestimento da cobertura da prega vocal na região do sulco vocal. Nos pacientes operados observamos a presença da onda mucosa nessa região e a coaptação das pregas vocais é satisfatória, no caso de sulco unilateral. A análise subjetiva e objetiva da voz apresenta resultados normais a partir de um ano da cirurgia. Os sintomas, esforço e fadiga ao falar, ardor e queimação, desapareceram nesse período. Para sulco bilateral operamos inicialmente o sulco de uma prega vocal com melhora dos índices acústicos utilizados, embora não atingisse valores normais em todos os parâmetros avaliados no curto período de evolução (30 dias de pós-operatório) após realizarmos a correção cirúrgica do sulco da outra prega vocal. **Conclusão:** A técnica microfonocirúrgica de retalho pediculado de mucosa para correção do sulco vocal mostrou resultados amplamente favoráveis para reabilitação da voz nos três pacientes apresentados.

Introduction: the pediculate flap technique to repair sulcus vocalis allows the appearing of the mucous wave in this region. Sulcus vocalis cause hoarseness, breathing and roughness. Other symptoms can happen during the speech like effort, fatigue and ardor or burning. **Aim:** To promote the laryngol mucosal wave through a surgical technique. **Material and method:** Three patients were submitted to the technique by injection of small quantity of dexametazone, the epithelium stratified squamous joint with superficial layer of vocal fold is separated from the ligament vocalis. The pediculate flap is dissected from the vocal fold mucous. **Results:** The postoperative evaluation with videoestroboscopy shows in the topography of the sulcus vocalis a regular and uniform surface with mucous wave. The objective and subjective voice evaluation after one year post operative presents normal results. In this period the symptom effort, fatigue, ardor and burning disappeared in case of unilateral sulcus. In both vocal fold sulci, surgery was performed first at one side, and then in the opposite one. Although we have a short follow up of sulcus in the other vocal fold, voice parameter results are good. **Conclusion:** the technique achieved fairly results provale functional results in all cases.

¹ Professor Associado do Departamento de Oftalmologia, Otorrinolaringologia e Cirurgia de Cabeça e Pescoço.

² Residente de 3º ano do Hospital das Clínicas da FMRP-USP, na área de Otorrinolaringologia

³ Fonoaudióloga Supervisora do Setor de Fonoaudiologia do HCFMRP-USP

⁴ Mestre do Departamento de Engenharia Elétrica da Escola de Engenharia de São Carlos – USP

⁵ Professor Titular do Departamento de Engenharia Elétrica da Escola de Engenharia de São Carlos – USP

INTRODUÇÃO

A voz é o principal meio de comunicação do homem. Sua importância levou estudiosos a desvendar as causas das disfonias e seu tratamento. A tecnologia cada vez mais avançada permitiu a compreensão da dinâmica fonatória, a importância da estrutura da laringe e das pregas vocais em particular. A microfonocirurgia e a fonoterapia se desenvolveram paralelamente a esses avanços.

O sulco vocal é uma fissura que aparece paralelamente à borda livre da prega vocal. O termo "sulcus" tem sido usado desde o início deste século, quando foi visto através da laringoscopia indireta. Consiste em uma

invaginação do epitélio e camada superficial da lâmina própria da prega vocal que se adere ao ligamento vocal. Podemos encontrar processo inflamatório nesta região, segundo Ford e Bless (1991)³. O revestimento do sulco é constituído por epitélio escamoso estratificado.

É descrito por Bouchayer também um sulco na borda livre medial da prega vocal denominado *Sulcus Vergeture*. Consiste esse *sulcus* na depressão atrófica da mucosa que se adere ao ligamento vocal. O sulco vocal geralmente é bilateral e indivíduos portadores do sulco devido à alteração na vibração da prega vocal apresentam como sintomas, principalmente, fadiga ao falar, queimação e ardor na região da laringe e a voz torna-se rouca, áspera e soprosa.

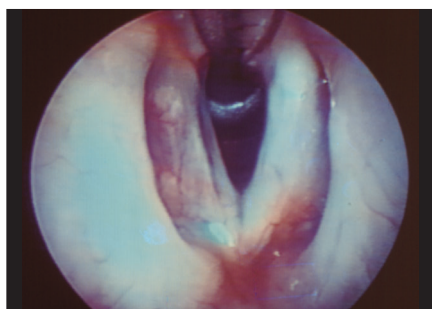


Figura 1. Sulco vocal na prega vocal direita.

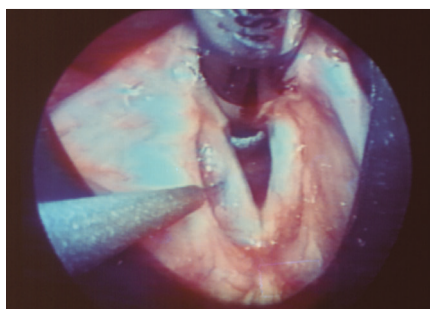


Figura 2. Injeção de dexametasona.

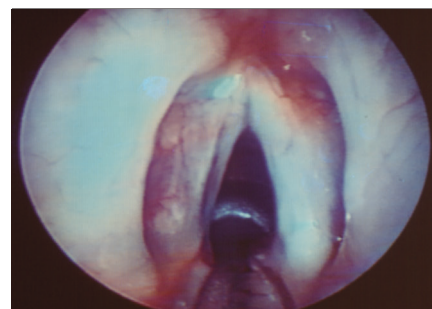


Figura 3. Incisão longitudinal junto ao lábio medial do sulco vocal.

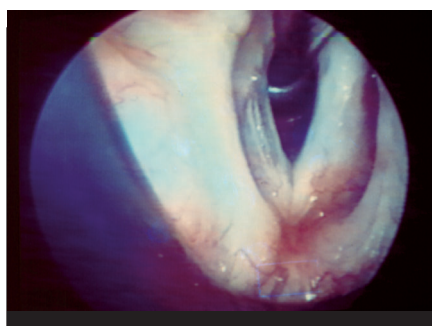


Figura 4. Incisão longitudinal a 2 mm do lábio lateral do sulco vocal.

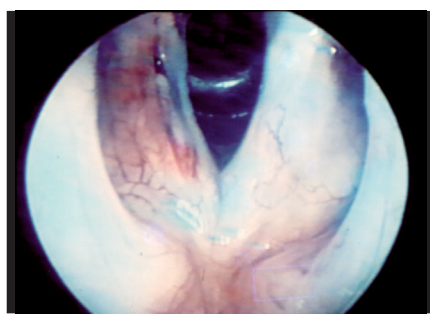


Figura 5. Incisão transversa posterior unindo as incisões longitudinais.

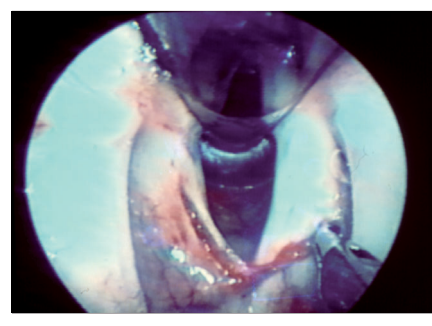


Figura 6. Descolamento do retalho pediculado.

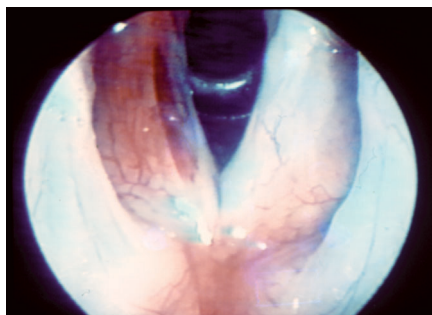


Figura 7. Retalho pediculado colocado sob o sulco vocal.

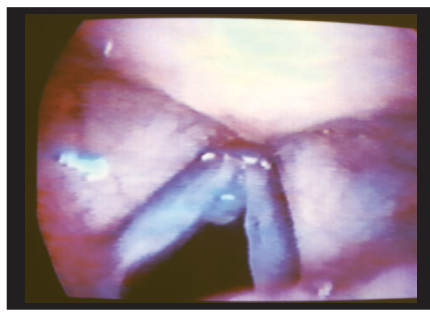


Figura 8. Sulco vocal unilateral na prega vocal direita.

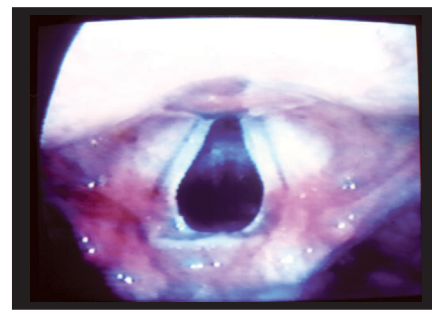


Figura 9. Pós-operatório de 2 anos. Desaparecimento do sulco vocal à direita.

A correção do sulco realiza-se através da microfonocirurgia. As técnicas cirúrgicas existentes procuram corrigir o sulco vocal e proporcionar melhor condicionamento da voz, de acordo com Pontes e Bellau (1993)⁹, Ford e col. (1995)⁴, Woo e col. (1995)⁴ e Kass e col. (1996)⁷.

Apresentamos nossa técnica de retalho pediculado da prega vocal, visando, através da microfonocirurgia, preservar as estruturas dessa prega.

Essa técnica possibilita corrigir o sulco vocal melhorando consideravelmente a voz.

A fonoterapia pós-operatória contribui para a recuperação vocal. A avaliação da voz é realizada pela análise perceptual e acústica computadorizada (Rosa e col. (1997)¹¹, (1998)¹², (2000)¹³), antes e após a cirurgia.

OBJETIVO

Com a nossa técnica de retalho pediculado de mucosa da prega vocal pretendemos provocar o aparecimento de onda mucosa na região do sulco e desaparecimento da fenda glótica, resultando em melhor qualidade da voz.

MÉTODO

Operamos 1 paciente ASC, sexo masculino, 19 anos de idade, com sulco vocal bilateral e 2 do sexo feminino, um MHF apresentando sulco vocal unilateral na prega vocal direita e o outro FSS, 13 anos de idade, com sulco bilateral. Os pacientes se queixavam de rouquidão, cansaço da voz, ardor e queimação na região da laringe.

A videoestroboscopia com telescópio rígido de 70° mostrou o sulco vocal uni ou bilateral, fenda glótica e ausência da onda mucosa na região do sulco.

A análise perceptual da voz utilizando tempo máximo de fonação, pitch, tipo de voz e ressonância, (Behlau e Pontes, 1998)¹ e acústica computadorizada da voz, permitiu sua avaliação antes e após a cirurgia (Rosa e col., 1997)¹¹; (1998)¹²; (2000)¹³.

A técnica cirúrgica se processou da seguinte maneira: paciente em sala cirúrgica foi submetido a anestesia geral. A posição cirúrgica determinada foi em decúbito dorsal horizontal com a cabeça levemente defletida. Para a exposição da laringe, utilizamos laringoscópio de suspensão Storz. Sob visão microscópica expusemos as pregas vocais e visualizamos o sulco vocal (Fig. 1). Uma seringa de 5 ml foi conectada à agulha de injeção própria para laringe. Com esse dispositivo injetamos a 2 mm de distância do sulco vocal pequena quantidade de dexametasona de 4 mg com a finalidade de auxiliar no descolamento do epitélio escamoso estratificado e a camada superficial da prega vocal da aderência com o ligamento vocal (Fig. 2). A seguir, com microbisturi, incisamos a mucosa abrangendo epitélio e camada superficial da lâmina própria, junto ao lábio lateral do sulco em toda a sua extensão ântero-posterior (Fig. 3).

Uma incisão paralela a esta a aproximadamente 2 mm de distância foi realizada com dimensão semelhante à primeira incisão até exposição do ligamento vocal (Fig. 4). A 2ª incisão é ligada à primeira na extremidade posterior através de uma incisão transversa (Fig. 5). Dissecando esse retalho de mucosa conseguimos obter um retalho pediculado (Fig. 6), que é introduzido sob o revestimento do sulco vocal que foi descolado, elevando-o e preenchendo o sulco (Fig. 7). Colocamos cola biológica sobre o retalho pediculado.

RESULTADOS

O resultado pós-cirúrgico, através da videoestroboscopia com telescópio rígido de 70°, mostrou desaparecimento do sulco vocal, presença de onda mucosa na região do sulco e coaptação satisfatória das pregas vocais a partir do 30º dia.

Houve melhora da voz e dos sintomas de esforço, fadiga ao falar, ardor e queimação nos pacientes que apresentavam sulco bilateral e que foram operados do sulco vocal de uma prega vocal e com curto prazo de observação pós-operatória.

A paciente que apresentava sulco vocal unilateral (Fig. 8), após um período de observação de 2 anos de pós-operatório, mostrou desaparecimento do sulco vocal (Fig. 9) e presença normal de onda mucosa na região do sulco. Os sintomas de rouquidão, fadiga ao falar, queimação e ardor na região da laringe desapareceram.

Na análise vocal perceptual auditiva observamos um predomínio da ressonância laringo-faríngeo, pitch elevado, tempo máximo de fonação reduzido e o tipo de voz rouca, áspera e soprosa com variação do grau da disфонia, de moderado a severo nos 3 indivíduos avaliados (Tabela 1). No pós-operatório seguido de fonoterapia averiguamos a melhora da qualidade vocal, em função do decréscimo do grau da disфонia, de normal a moderado. Equilíbrio da ressonância em 2 indivíduos.

Tabela 1. Parâmetros da Análise Perceptual auditiva – Pré-Operatório.

Pacientes	Ressonância	Pitch adequado	Tempo máximo fonação	Tipo de voz	
A	MHF	Laringo-faríngeo	Adequado	8	Rouca áspera-soprosa grau-severo
B	FSS	Laringo-faríngeo	Elevado	4	Rouca áspero-soprosa grau – severo
C	ASC	Laringo-faríngeo	Elevado	16	Rouca áspero-soprosa grau – moderado

DISCUSSÃO

O tempo máximo de fonação mostrou-se adequado para a idade e sexo em 1 dos indivíduos (sulco vocal unilateral), próximo do normal nos outros 2 indivíduos (sulco vocal bilateral das pregas vocais). Esses resultados se deram porque os pacientes com sulco bilateral já têm mais de um ano de evolução em relação à correção cirúrgica do sulco de uma prega vocal. A cirurgia realizada na outra prega vocal tem curto prazo de segmento pós-operatório (30 dias). O sulco unilateral tem 2 anos de evolução pós-cirúrgica. A estabilização vocal se inicia por volta de 3 meses, se completando aproximadamente aos 12 meses de pós-operatório. O correlato psicoacústico da frequência fundamental – pitch, mostrou-se adequado apenas para 1 indivíduo, sulco vocal unilateral e pitch-elevado para os 2 indivíduos com sulco vocal bilateral (Tabela 2).

Tabela 2. Parâmetros da Análise perceptual auditiva. Pós-operatório seguido de Fonoterapia.

Pacientes	Ressonância	Pitch	Tempo máximo fonação	Tipo de voz
MHF	Equilibrada	Adequado	12 seg	Normal
FSS	Laringo-faríngea	Elevado	7 seg	Rouca áspera-soprosa grau - moderado
ASC	Equilibrada	Elevado	20 seg	Rouca áspera-soprosa grau - moderado

Para o paciente MHF, os parâmetros acústicos avaliados (jitter, shimmer, índice de vocalização (PA), relação sinal/ruído (Ex) e suavidade espectral (SFR e SFF) apresentaram valores dentro dos padrões de vozes normais (Tabela 1).

Os outros dois casos, ASC e FSS apresentaram melhora dos índices, embora não atingissem valores normais em todos os parâmetros avaliados. Este resultado pode ser explicado pela precocidade do teste (30 dias de pós-operatório) e pela presença de sulco vocal na outra prega (sulco vocal bilateral - operamos apenas o sulco vocal na prega vocal direita); Tabela 3.

É referido pela literatura que o *sulcus vocalis* promove um enrijecimento da mucosa da prega vocal, impossibilitando o padrão vibratório adequado, dificultando basicamente a expansão da cobertura da prega vocal no momento da fonação, e conseqüentemente, obriga a região glótica da laringe a selecionar ajustes motores impróprios a uma produção vocal normal^{1,2,3,4}.

A infusão de determinado volume de uma substância líquida (em nossa técnica injetamos dexametasona na camada superficial da lâmina própria), descola a camada superficial e facilita a sua ressecção e/ou dissecação (Kass e col., 1996)⁷.

A infusão facilita a visualização e preservação da camada superficial da lâmina própria permitindo a flexibilidade do epitélio da mucosa da prega vocal, uma vez que essas duas estruturas apresentam maior vibração na fonação.

Ford e col. (1995)⁴ estudaram o emprego de colágeno bovino em patologias da prega vocal, incluindo sulco vocal, atrofia e fibrose secundária a trauma e cordectomia. Observaram resposta imunológica adversa, limitando seu uso. Passaram a usar colágeno autogênico, melhor tolerado e mais estável no decorrer do tempo. Entretanto, os resultados do uso desses colágenos na insuficiência glótica foram semelhantes.

Woo e col. (1995)¹⁴ utilizaram sutura com catêgut cromado 6-0 para reparar segmentos não-vibratórios da prega vocal após microcirurgias de patologias como a degeneração polipóide, pólipos laringeanos fusiformes, sulco vocal, cisto e queratose. Essas áreas não-vibratórias eram causadas por espessamento epitelial, fenda glótica e contratura.

O retalho pediculado foi obtido a partir da região posterior do sulco devido às características da vascularização da prega vocal que mostram vasos sanguíneos com calibre maior e dispostos em várias direções nas regiões posterior e lateral da prega vocal, ao passo que, em sua borda, a prega vocal apresenta vasos com menor calibre, dispostos paralelamente à borda e surgindo das extremidades anterior e posterior da sua porção membranosa (Ford e Bless, 1991)³.

Tabela 3. Valores médios obtidos para os três casos nas condições pré e pós operatórias.

	MHF		ASC		FSS		PADRÃO NORMAL
	PRÉ	PÓS	PRÉ	PÓS	PRÉ	PÓS	
JITTER	11,01	0,8	8,1	5,34	15,59	9,8	<8
SHIMMER	8,41	6,6	18,83	12,79	20,83	13,28	<15
SFR	5,5	12	7,3	8,4	2,9	5,6	>5
SFF	10,6	15,6	16,8	15,3	2,8	14,9	>5
PA	0,26	0,41	0,15	0,23	0,11	0,21	>0,3
EX	0,20	39,22	65,82	79,42	0,51	7,24	>2,0
FO	195,2	229	212,4	180,4	394,7	241,5	—

Na Tabela pode-se notar que os parâmetros mais indicados para a detecção do sulco vocal são JITTER e Índice de vocalização (PA) presente em todos os casos.

O tratamento cirúrgico do sulco vocal pela técnica de franjamento das pregas vocais associada à fonoterapia mostra bom resultado anatômico, melhor vibração e qualidade da voz Pontes e Behlau (1993)⁹ e Yamagushi e Koike (1990)¹⁵ mediram a concentração de hemoglobina e a saturação de oxigênio na prega vocal humana com analisador espectrofotométrico, obtendo em indivíduos com mucosa de prega vocal normal valores de 40 e 55, respectivamente, no sulco vocal; o valor da concentração de hemoglobina foi de 6.

Com nossa técnica de retalho pediculado visamos corrigir o sulco vocal mantendo a irrigação sanguínea nessa região.

Itoh e col. (1983)⁶ encontraram no sulco vocal bilateral durante a fonação, além da incompetência glótica, excessiva adução da prega ventricular.

O sulco vocal é geralmente bilateral, entretanto, às vezes apresenta-se unilateral. Histologicamente situa-se na camada superficial da lâmina própria.

O epitélio pode ser espessado e a distribuição dos capilares ao redor do sulco está diminuída. A deformidade do contorno da cobertura da prega vocal contribui para a produção de voz anormal (Ford e Bless 1991)³.

Devemos considerar na fonocirurgia a preservação das características do tecido da prega vocal, a anatomia da região glotal, a maneira vibratória da prega vocal e a emissão do som laríngeo. Essas considerações são importantes para a função da laringe, proporcionando um som normal, possibilitando ao paciente operado boa capacidade para se comunicar.

O sulco vocal é uma patologia de difícil resolução. Novas modalidades terapêuticas são introduzidas para a melhoria da função fonatória da laringe. Devido à pouca frequência do sulco vocal na população em geral apresentamos o resultado da correção cirúrgica do sulco vocal em 3 indivíduos.

A videolaringoscopia, a avaliação perceptual da voz e a análise computadorizada da voz no pré e pós-operatório permitiram a avaliação do resultado da nova técnica cirúrgica empregada.

No nosso estudo foi possível averiguarmos que a nova técnica cirúrgica com proposta imediata de fonoterapia possibilitou normalização da voz no sulco vocal unilateral. Houve melhora da qualidade vocal nos casos de sulco bilateral sendo operado apenas o sulco de uma prega vocal.

Os pacientes com sulco vocal bilateral já têm mais de 1 ano de evolução em relação à correção cirúrgica do sulco da outra prega vocal que apresenta curto prazo de segmento pós-operatório. A análise perceptual auditiva após essa correção cirúrgica mostrou melhora da produção vocal. A normalização da voz ocorreu na correção cirúrgica do sulco vocal unilateral com evolução pós-operatório de dois anos.

A paciente MHF, em relação aos parâmetros acústicos, mostra notáveis melhoras no Jitter (melhora da ordem de

1400%) no índice de vocalização (100%) e na relação sinal/ruído. No pré-operatório do paciente ASC estavam fora de padrão Jitter, Shimmer e Índice de vocalização. No pós-operatório, todos os parâmetros melhoraram, sendo que o único que ainda não tinha atingido a normalidade foi o Índice de vocalização. A paciente FSS apresentava todos os parâmetros anormais no pré-operatório. Após a operação temos somente Jitter e Índice de vocalização anormais.

CONCLUSÕES

A técnica microfonocirúrgica de retalho pediculado de mucosa para correção do sulco vocal mostrou resultados amplamente favoráveis para reabilitação da voz nos três pacientes apresentados. Estudos com séries maiores são necessários.

REFERÊNCIAS BIBLIOGRÁFICAS

1. ARONSON, A. E. – *Clinical voice disorders*. 3ª ed., New York, Thieme Stratton, 1990.
2. BEHLAU, M.; PONTES, P. – *Avaliação e tratamento da disfonias*. São Paulo, Lovise, 1995.
3. FORD, C.N.; BLESS, D.M. – *Phonosurgery assessment and surgical management of voice disorders*. Raven Press, New York, 1991.
4. FORD, C.N.; STASKOWSKI, P.A.; BLESS, B.M. – Autologous collagen vocal fold injections: a preliminary clinical study. *Laryngoscope*. Sep 105(9pt1):944-8. 1995.
5. GRAY, S.; HIRANO, M.; SATO, K. – Molecular e cellular structure of vocal fold tissue – Institze, I.R. – *Vocal fold physiology*, San Diego, Singular, 1993.
6. ITOH, T.; KAWASAKI, H.; MORIKAWA, I.; HIRANO, M. – Vocal fold furrows – A 10 year review of 240 patients. *Auris Nasus Larynx*. 10(Suppl):517-6. 1983.
7. KASS, F.S.; HILLMAN, R.E.; ZEITELS, S.M. – Vocal fold submucosal infusion technique in phonomicrosurgery. *Ann Otol. Rhinol. Laryngol*. 105 (5):341-7. 1996.
8. KURITA, S. – Layer structure of the human vocal fold. *Morfological investigation Otologia* (Fukuoka), 26:973-97, 1980.
9. PONTES, P.; BEHLAU, M. – Treatment of sulcus vocalis: auditory perceptual and acoustical analysis of the slicing mucosa surgical technique. *J. Voice*, 7(4):365-76, 1993.
10. PONTES, P.; BEHLAU, M.; GONÇALVES, I. – Alterações estruturais mínimas da laringe(AEM): Considerações básicas. *Acta Auro*. 8(1):2-6, 1994.
11. ROSA, M. O.; PEREIRA, J.C.; ARAUJO, S.A.; GRELLET, M. – Pathological discrimination of larynx through acoustic analysis of voice. 1997. *J. Acoustic Soc. Am*, vol. 102, nº 5, pt 2, Nov. p.3. 203. 134th Meeting Acoustical Society of America.
12. ROSA, M.O.; PEREIRA, J. C.; ARAUJO, S.A.; GRELLET, M. – Pathological discrimination of larynx through neural network. Proceedings of the IASTED International Conference. *Artificial Intelligence and Soft Computing*. 1998. 27-30, p. 321-4. Cancún, México.
13. ROSA, M.O.; PEREIRA, J.C.; GRELLET, M. – Adaptive estimation of residue signal for voice pathology diseases. *IEEE Transactions on Biomedical Engineering*, 47(1):96-104, 2000.
14. WOO, P.; CASPER, J.; GRIFFIN, B.; COLTON, R.; BREWER, D. – Endoscopic microsuture repair of vocal fold defects. *J. Voice*. 9(3):332-9. 1995.
15. YAMAGUSHI, M.; KOIKE, Y. – Mucosal blood volume and oxygen saturation in the human vocal fold. *Acta Otolaryngol*. (Stockh). 110(3-4):300-8. 1990.