



REVISTA BRASILEIRA DE REUMATOLOGIA

www.reumatologia.com.br



Artigo original

Aspectos distintos de ressonância magnética de músculos entre dermatomiosite e polimiosite

Sofia Silveira de Castro Miranda^a, Daniel Alvarenga^b, João Carlos Rodrigues^b, Samuel Katsuyuki Shinjo^{a,c,*}

^aServiço de Reumatologia, Hospital das Clínicas, Faculdade de Medicina, Universidade de São Paulo, São Paulo, SP, Brasil

^bDepartamento de Radiologia, Instituto de Ortopedia e Traumatologia, Hospital das Clínicas, Faculdade de Medicina, Universidade de São Paulo, São Paulo, SP, Brasil

^cFaculdade de Medicina, Universidade de São Paulo, São Paulo, SP, Brasil

INFORMAÇÕES

Histórico do artigo:

Recebido em 28 de janeiro de 2014

Aceito em 7 de abril de 2014

Palavras-chave:

Dermatomiosite

Doença muscular

Polimiosite

Ressonância magnética

RESUMO

Introdução: Embora a dermatomiosite (DM) e a polimiosite (PM) compartilhem diversos aspectos clínicos em comum, cada uma delas apresenta características fisiopatológicas e histológicas próprias. É possível que estas diferenças também se reflitam macroscopicamente, como, por exemplo, em imagens musculares vistas em ressonância magnética (RM).

Objetivos: Comparar simultaneamente a RM de diversos compartimentos musculares das coxas de pacientes com DM e PM adultos.

Materiais: Estudo transversal, em que foram avaliadas, entre o período de 2010 a 2013, as imagens de RM das coxas realizadas em aparelho de 1,5 Tesla (T) com sequências ponderadas em T1 e T2 com supressão de gordura, para rastreamento, de 11 DM e 11 PM (Bohan e Peter, 1975) recém-diagnosticados, em atividade clínica e laboratorial.

Resultados: A média de idade na ocasião da RM, o tempo entre o início de sintomas e a realização das RM, a distribuição de sexos e a terapia medicamentosa foram comparáveis entre os dois grupos ($p > 0,050$). Em termos de RM, edema muscular foi encontrado significativamente em DM, e principalmente na região proximal dos músculos. A área de lipossustituição dos músculos foi encontrada predominantemente em PM. Essa lipossustituição, quando de uma forma parcial, ocorreu principalmente nos terços médio e distal, enquanto que a forma total transcorreu apenas no terço distal dos músculos. Não houve nenhuma área de fibrose muscular.

Conclusões: A DM e a PM apresentam características distintas entre si em RM de músculos, a exemplo de distinções fisiopatológicas e histológicas.

© 2014 Sociedade Brasileira de Reumatologia. Publicado por Elsevier Editora Ltda.

Todos os direitos reservados.

* Autor para correspondência.

E-mail: samuel.shinjo@gmail.com (S.K. Shinjo).

0482-5004/\$ - see front matter. © 2014 Sociedade Brasileira de Reumatologia. Publicado por Elsevier Editora Ltda. Todos os direitos reservados.

<http://dx.doi.org/10.1016/j.rbr.2014.04.004>

Different aspects of magnetic resonance imaging of muscles between dermatomyositis and polymyositis

ABSTRACT

Keywords:

Dermatomyositis;
Muscular diseases;
Polymyositis;
Magnetic resonance

Introduction: Although dermatomyositis (DM) and polymyositis (PM) share many clinical features in common, they have distinct pathophysiological and histological features. It is possible that these distinctions reflect also macroscopically, for example, in muscle alterations seen in magnetic resonance images (MRI).

Objectives: To compare simultaneously the MRI of various muscle compartments of the thighs of adult DM and PM.

Materials: The present study is a cross-sectional that included, between 2010 and 2013, 11 newly diagnosed DM and 11 PM patients (Bohan and Peter's criteria, 1975), with clinical and laboratory activity. They were valued at RM thighs, T1 and T2 with fat suppression, 1.5 T MRI scanner sequences.

Results: The mean age at the time of MRI, the time between onset of symptoms and the realization of the MRI distribution of sex and drug therapy were comparable between the two groups ($p>0.050$). Concerning the MRI, muscle edema was significantly found in DM, and mainly in the proximal region of the muscles. The area of fat replacement was found predominantly in PM. The partial fat replacement area occurred mainly in the medial and distal region, whereas the total fat replacement area occurred mainly in the distal muscles. There was no area of muscle fibrosis.

Conclusions: DM and PM have different characteristics on MRI muscles, alike pathophysiological and histological distinctions.

© 2014 Sociedade Brasileira de Reumatologia. Published by Elsevier Editora Ltda.
All rights reserved.

Introdução

A dermatomiosite (DM) e a polimiosite (PM) fazem parte de um grupo de doenças autoimunes sistêmicas que se caracterizam pela presença de fraqueza muscular proximal simétrica e progressiva dos membros. Além disso, podem ocorrer manifestações extramusculares como o acometimento articular, cardíaco, pulmonar e do trato gastrointestinal.^{1,2} No caso de DM, há ainda alterações cutâneas típicas, como heliótropa e/ou pápulas de Gottron.

Embora a DM e a PM compartilhem diversos aspectos clínicos e laboratoriais semelhantes, cada uma apresenta também características epidemiológicas, fisiopatológicas e histológicas distintas. Assim sendo, do ponto de vista fisiopatológico e histológico, na PM há infiltrado focal de linfócitos T CD8 (+) e macrófagos em fibras musculares que, por sua vez, expressam altos níveis de antígenos MHC classe I³ e liberam grânulos de perforina, resultando em lise e necrose das próprias fibras musculares,⁴ além de áreas de lipossustituição e fibrose tissular. No caso de DM, há diversas características que sugerem um papel relevante das células B na patogênese da doença, como a presença de autoanticorpos, a deposição de imunocomplexos em junção dermoepiderme das lesões cutâneas, a presença de células B em músculos inflamados^{5,6} e em áreas perivasculares.^{7,8} Além disso, a deposição de complemento e de imunoglobulina nos endotélios perifasciculares pode levar a uma isquemia e a uma atrofia muscular, mostrando a importância da imunidade humoral.⁹

É plausível que essas diferenças observadas entre DM e PM também se reflitam macroscopicamente, como em imagens

musculares de uma ressonância magnética (RM), embora até o presente momento não haja trabalhos na literatura demonstrando essas possíveis diferenças.

A RM tem sido utilizada em miopatias inflamatórias idiopáticas como um instrumento adicional para avaliar a atividade da doença, monitoramento terapêutico, prognóstico da doença, além de guiar o local com maior probabilidade de encontrar áreas positivas de infiltrado inflamatório em uma biópsia muscular.¹⁰⁻²³ Entretanto, a maioria desses estudos se baseia em DM juvenil.^{10,11,13,14,17,18,22} Em contrapartida, há escassez de trabalhos de RM em DM adultos, assim como em PM,^{12,16,23} o que nos motivou a realizar o presente estudo.

Pacientes e métodos

O presente estudo foi transversal, no qual se avaliaram, no período de 2010 a 2013, 11 pacientes com DM e 11 com PM definidos pelos critérios de Bohan e Peter,^{24,25} recém-diagnosticados, em atividade clínica e laboratorial. Não foram incluídos pacientes com diagnóstico de DM amiopática, miopatias associadas a neoplasias ou outras colagenoses, além de pacientes menores de 18 anos.

O presente trabalho é extensão do estudo previamente aprovado pelo Comitê de Ética local [HC 0039/10].

Todos os pacientes tinham sido inicialmente admitidos no nosso serviço para investigação clínica de fraqueza muscular proximal progressiva dos membros, além do aumento do nível sérico de enzimas musculares sem uma causa definida. Como protocolo do nosso Serviço, foram afastados os possíveis diagnósticos diferenciais, e, antes da realização da bióp-

sia muscular com finalidade diagnóstica, os pacientes foram submetidos à RM da musculatura das coxas.

Os seguintes dados foram coletados de um banco de dados eletrônicos previamente padronizados (prontuário eletrônico): idade atual; etnia; sexo; tempo entre o início de sintomas e a realização da RM; força muscular dos membros (grau 0: ausência de contração muscular; grau I: sinais de discreta contratilidade; grau II: movimentos de amplitude normal mas que não vencem a ação da gravidade; grau III: movimentos de amplitude normal contra a ação da gravidade; grau IV: mobilidade integral contra a ação da gravidade e de certo grau de resistência; grau V: mobilidade completa contra resistência acentuada e contra a ação da gravidade);²⁶ níveis séricos das enzimas musculares [creatinofosfoquinase (variação normal: 24-173 U/L) e aldolase (variação normal: 1,0-7,5 U/L) determinados pelo método automatizado cinético]; pesquisa de autoanticorpos contra componentes celulares determinada por imunofluorescência indireta, utilizando células Hep-2 como substrato; histórico medicamentoso pré-realização da RM (corticosteroide e/ou imunossuppressores).

RM foi realizada pela técnica *fast spin echo*, obtendo-se sequências ponderadas em T1 e T2 com supressão de gordura, em aquisições multiplanares, através de aparelho Philips de 1,5 T do Departamento de Radiologia da nossa Instituição. Foram avaliados 15 diferentes músculos: sartório, vasto lateral, vasto intermédio, vasto medial, reto femoral, tensor fáscia lata, adutor longo, adutor curto, adutor magno, pectíneo, grácil, glúteo máximo, semitendíneo, semimembranoso, bíceps femoral. Os seguintes parâmetros foram avaliados de cada músculo em seus terços proximal, médio e distal: presença ou não de área de edema, fibrose, lipossustituição (parcial ou total). Além disso, foi avaliado o aspecto global dos músculos como sendo normal ou hipo/atrófico. As imagens foram avaliadas por dois radiologistas especialistas em análise de RM de músculos, independentes e cegos para os casos clínicos.

Análise estatística

Os dados foram expressos em média \pm desvio padrão (DP), mediana (interquartil) ou percentagem (%). Os dados foram avaliados quanto à distribuição normal por Kolmogorov-Smirnov. Os testes t de Student e o teste de Mann-Whitney foram utilizados para a análise dos dados contínuos. O teste exato de Fisher foi utilizado para a análise de dados categóricos. Esses cálculos foram realizados com o programa de computador STATA versão 7.0 (STATA, College Station, TX, EUA). Valores de $p < 0,050$ foram considerados estatisticamente significativos.

Resultados

As médias de idade na ocasião da realização da RM, de distribuição do sexo, de etnia, assim como do intervalo de tempo entre o início de sintomas e a realização de RM das coxas foram comparáveis entre os pacientes com DM e PM ($p > 0,050$), conforme mostradas na tabela 1. As intensidades de fraqueza muscular e os níveis de enzimas musculares dos pacientes também foram semelhantes em ambos os grupos ($p > 0,050$). Em termos de terapia medicamentosa, 100% dos pacientes

Tabela 1 – Características demográficas, clínicas, laboratoriais e terapia medicamentosa dos pacientes com dermatomiosite e polimiosite

Características	DM (N=11)	PM (N=11)	P
Idade (anos)	50,9 \pm 11,4	49,9 \pm 16,2	0,868
Sexo feminino	9 (81,8)	10 (90,9)	1,000
Cor branca	9 (81,8)	8 (72,7)	1,000
Tempo: RM - sintomas (meses)	16,7 \pm 22,2	29,0 \pm 20,3	0,191
Força muscular			
Membros superiores			
Grau V	1 (9,1)	5 (45,5)	0,155
Grau IV	5 (45,5)	4 (36,4)	1,000
Grau III	4 (36,4)	2 (18,2)	0,635
Grau II	1 (9,1)	0	1,000
Membros inferiores			
Grau V	0	1 (9,1)	1,000
Grau IV	5 (45,5)	7 (63,6)	0,670
Grau III	5 (45,5)	2 (18,2)	0,361
Grau II	1 (9,1)	1 (9,1)	1,000
Enzimas musculares			
Creatinofosfoquinase (U/L)	1340 (158-3489)	870 (207-2519)	0,768
Aldolase (U/L)	11,2 (7,4-29,0)	9,7 (6,6-20,6)	0,577
Fator antinuclear	7 (63,6)	5 (45,5)	0,670
Metilprednisolona (pulsoterapia)	3 (27,3)	2 (18,2)	1,000
Prednisona	11 (100,0)	9 (81,8)	0,476
Dose cumulativa (mg), <1m	1200 (180-2100)	300 (300-1500)	0,290
Dose cumulativa (g), <3m	3,0 \pm 3,2	1,4 \pm 1,1	0,190
Imunossuppressores	3 (27,3)	6 (54,5)	0,387
Dados estão expressos em média desvio \pm padrão, mediana (interquartil) ou percentagem (%).			
DM, dermatomiosite; PM, polimiosite; RM, Ressonância magnética. Imunossuppressores, azatioprina (2-3 mg/kg/dia), metotrexato (15-25 mg/semana)			

com DM e 81,8% com PM já estavam em uso de corticosteroide e/ou imunossuppressores – oito pacientes com azatioprina (2-3 mg/kg/dia), quatro com metotrexato (15-25 mg/semana), um com ciclosporina (3 mg/kg/dia), um com leflunomida (20 mg/dia) e/ou três com imunoglobulina intravenosa humana (2 g/kg/dia) – na ocasião da investigação do quadro clínico e da realização da RM. Apesar disso, a dose cumulativa de prednisona, assim como o uso prévio de imunossuppressores e pulsoterapia com metilprednisolona, foi similar em ambos os grupos ($p > 0,050$).

Na RM, o edema muscular foi encontrado de uma forma significativa em DM (41,7% a 91,7% dos compartimentos musculares) quando comparada a PM (8,3% a 33,3% dos compartimentos músculos) ($p < 0,050$). Além disso, em 50% dos músculos analisados em DM, a presença de edema diminuiu no sentido proximal para distal, como mostra a figura 1.

A área de lipossustituição dos músculos foi encontrada predominantemente em PM em diversos compartimentos musculares quando comparados a DM. Essa lipossustituição, quando ocorreu de uma forma parcial, acometeu principalmente os terços médio e distal dos músculos dos pacientes com PM (0% a 41,7% dos músculos) – figura 2 –, enquanto que a forma total ocorreu somente no terço distal dos músculos de pacientes com PM (0% a 16,7% dos músculos) – figura 3.

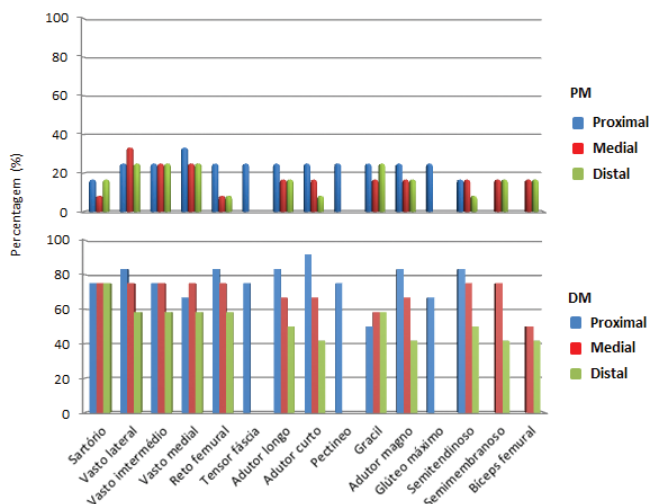


Figura 1 – Distribuição de área de edema em diferentes compartimentos musculares das coxas vista por ressonância magnética em pacientes com dermatomiosite e polimiosite

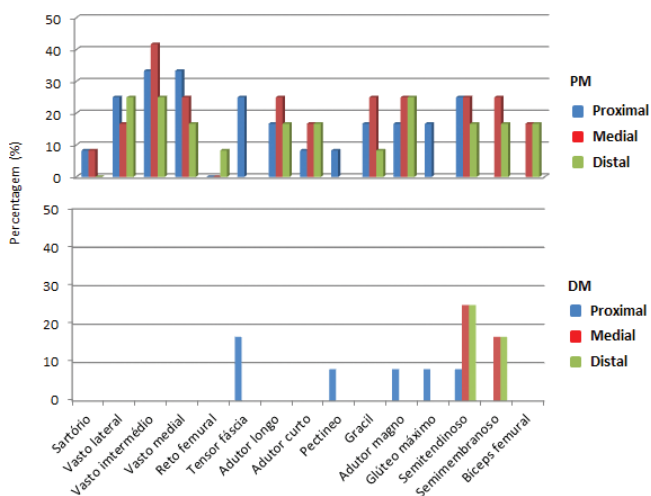


Figura 2 – Distribuição de área de liposubstituição parcial de diferentes compartimentos musculares das coxas vista por ressonância magnética em pacientes com dermatomiosite e polimiosite

No presente estudo, não foi identificada nenhuma área de fibrose muscular.

Discussão

O presente estudo mostrou que, apesar de a DM e a PM compartilharem vários aspectos clínicos e laboratoriais em comum, apresentam características distintas do ponto de vista de RM dos músculos.

Dos poucos trabalhos que abordam o uso de RM em mio-patias inflamatórias idiopáticas,¹⁰⁻²³ a maioria se restringe a DM juvenil.^{10,11,13,14,17,18,22} No caso de PM^{12,16,23} e DM adultos, há escassez de trabalhos disponíveis na literatura.

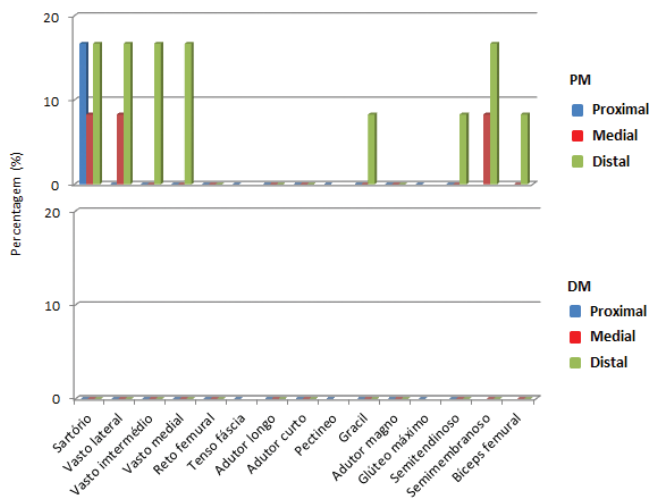


Figura 3 – Distribuição de área de liposubstituição total de diferentes compartimentos musculares das coxas vista por ressonância magnética em pacientes com dermatomiosite e polimiosite

Kaufman et al.²³ analisaram globalmente cinco pacientes com PM e oito com DM, com casos em uma ampla faixa etária (12 a 77 anos). Os autores não fizeram menção quanto ao tempo de doença ou ao tipo de tratamento medicamentoso recebido pelos pacientes antes da realização da RM, e compararam os achados de RM de acordo com a atividade da doença. Diferentemente, avaliamos e comparamos simultaneamente os pacientes com DM e PM adultos, em diversos compartimentos musculares das coxas, em uma fase precoce da doença. Além disso, os pacientes do presente estudo apresentavam características demográficas, clínicas, laboratoriais e terapêuticas similares entre si, permitindo uma comparação adequada dos achados de RM.

Tomasová et al.¹⁶ avaliaram nove pacientes com PM e 20 com DM, com duração média da doença de 2,3 anos, todos com atividade clínica e laboratorial da doença, e 63,2% dos casos virgens de tratamento medicamentoso. Esses autores demonstraram que há uma correlação entre a intensidade do edema muscular observada por RM com o grau de atividade da doença e a positividade de infiltrado inflamatório encontrado em biópsias musculares guiadas por RM.¹⁶ Entretanto, não compararam as possíveis alterações de RM encontradas em PM e DM.

Reimers et al.¹² avaliaram a RM de diversos compartimentos musculares dos membros inferiores de 58 pacientes, com faixa etária de 21 a 83 anos de idade. Entretanto, além dos 14 pacientes com DM e 25 com PM, foram incluídos na casuística oito pacientes com miosite granulomatosa e 11 com miosite por corpúsculo de inclusão. Além disso, não foi feita menção ao tipo de tratamento medicamentoso recebido pelos pacientes, e os pacientes foram classificados arbitrariamente em agudos (menos de um ano de doença) ou crônicos (quando há evidência significativa de substituição gordurosa e fibrose muscular em RM de músculos). Apesar dessas limitações, os autores observaram que a presença de áreas de edema muscular e de liposubstituição gordurosa foram, respectivamente, mais e menos frequentes em pacientes

agudos com DM quando comparados às demais doenças incluídas na análise.

Nossos resultados mostraram que a área de edema muscular estava presente principalmente em pacientes com DM quando comparados aos com PM. Isso pode ser consequência do uso prévio de corticosteroide, o qual pode influenciar na intensidade e na presença de edema muscular.¹⁶ Entretanto, observamos que tanto o uso de corticosteroide (dose cumulativa) como o de imunossuppressores foram semelhantes em ambos os grupos de DM e PM. Além disso, outros parâmetros, como o tempo de tratamento medicamentoso, o tempo entre a realização de RM e o início de sintomas de fraquezas musculares, foram similares em ambos os grupos, o que mostra que a presença de edema muscular foi uma característica inerente de pacientes com DM em atividade e recém-diagnosticados.

Adicionalmente, o fato de o edema estar presente principalmente na região proximal, quando comparada à região distal das coxas, é compatível com a clínica, na qual se observa maior evidência objetiva de fraqueza muscular quanto mais próxima das cinturas.

Houve baixa prevalência da presença de área de lipossustituição na nossa casuística, provavelmente pelo fato de termos avaliado apenas os casos de DM e PM recém-diagnosticados. As áreas musculares parcialmente comprometidas (lipossustituição parcial) estavam presentes na maioria dos compartimentos musculares, principalmente em PM. Já as áreas significativamente comprometidas (lipossustituição total) estavam presentes apenas em músculos de pacientes com PM, principalmente nos músculos longos, na região distal e no grupamento muscular posterior das coxas. Tais achados podem ser explicados pelo fato de esses músculos serem submetidos a menor tração e estímulo mecânicos na ocasião de deambulação.

Estudos prévios mostram o benefício de exercícios físicos em pacientes com miopatias inflamatórias idiopáticas. Exercícios de resistência, por exemplo, podem reduzir a expressão de genes envolvidos no processo inflamatório e fibrose em tecidos musculares.²⁷

No presente estudo, não foram observadas áreas de fibrose muscular tanto em pacientes com DM quanto com PM. De um modo geral, a presença de áreas de fibrose muscular, bem como as de lipossustituição, são comumente observadas em pacientes com um quadro de miosite crônica e não responsiva a terapia medicamentosa.²⁸

Como limitações, nosso estudo foi transversal e, portanto, não foi avaliada prospectivamente a correlação entre os achados de RM dos músculos e a manifestação clínica e laboratorial dos pacientes. Segundo, tivemos uma casuística pequena. Terceiro, avaliamos apenas os grupamentos musculares das coxas e, portanto, não temos substrato suficiente para generalizar essa distinção de achados de RM dos músculos em outros compartimentos musculares de pacientes com DM e PM. Quarto, não foi realizada a correlação entre os dados de RM dos músculos com os possíveis achados de biópsia muscular. Quinto, nem todos os pacientes eram virgens de tratamento medicamentoso na ocasião da realização da RM, o que pode sub ou superestimar os achados de RM dos músculos dos pacientes analisados.

Em síntese, nossos resultados mostraram que os pacientes com DM e PM apresentam características distintas do ponto

de vista de RM de músculos, a exemplo dos achados fisiopatológicos e histológicos.

Conflitos de interesse

Os autores declaram não haver conflitos de interesse.

REFERÊNCIAS

1. Callen JP. Dermatomyositis. In: Callen JP. 2 ed. *Dermatological signs of internal disease*. Saunders. 1995.
2. Fathi M, Lundberg IE. Interstitial lung disease in polymyositis and dermatomyositis. *Curr Opin Rheumatol*. 2005;17:701-6.
3. Nyberg P, Wikman AL, Nennesmo I, Lundberg I. Increased expression of interleukin 1 alpha and MHC Class I in muscle tissue of patients with chronic, inactive polymyositis and dermatomyositis. *J Rheumatol*. 2000;27:940-8.
4. Goebels N, Michaelis D, Engelhardt M, Huber S, Bender A, Pongratz D et al. Differential expression of perforin in muscle-infiltrating T cells in polymyositis and dermatomyositis. *J Clin Invest*. 1996;97:2905-10.
5. Emslie-Smith AM, Engel AG. Microvascular changes in early and advanced dermatomyositis: a quantitative study. *Ann Neurol*. 1990;27:343-56.
6. Engel AG, Arahata K. Mononuclear cells in myopathies: quantitation of functionally distinct subsets, recognition of antigen specific cell-mediated cytotoxicity in some diseases, and implications for the pathogenesis of the different inflammatory myopathies. *Hum Pathol*. 1986;17:704-21.
7. Botet JC, Grau JM, Casademont J, Urbano-Marquez A, Rozman C. Characterization of mononuclear exudates in idiopathic inflammatory myopathies. *Virchows Arch Pathol Anat Histopathol*. 1988;412:371-4.
8. Dalakas MC. The future prospects in the classification, diagnosis and therapies of inflammatory myopathies: a view to the future from the "bench-to-bedside". *J Neurol*. 2004;251:651-7.
9. Noss EH, Hausner-Sypek DL, Weinblatt M. Rituximab as therapy for refractory polymyositis and dermatomyositis. *J Rheumatol*. 2006;33:1021-6.
10. Keim DR, Hernandez RJ, Sullivan DB. Serial magnetic resonance imaging in juvenile dermatomyositis. *Arthritis Rheum*. 1991;34:1580-4.
11. Hernandez RJ, Sullivan DB, Chenevert TL, Keim DR. MR imaging in children with dermatomyositis: musculoskeletal findings and correlation with clinical and laboratory findings. *AJR Am J Roentgenol*. 1993;161:359-66.
12. Reimers CD, Schedel H, Fleckenstein JL, Nägele M, Witt TN, Pongratz DE et al. Magnetic resonance imaging of skeletal in idiopathic inflammatory myopathies of adults. *J Neurol*. 1994;241:306-14.
13. Kimball AB, Summers RM, Turner M, Dugan EM, Hicks J, Miller FW et al. Magnetic resonance imaging detection of occult skin and subcutaneous abnormalities in juvenile dermatomyositis. Implications for diagnosis and therapy. *Arthritis Rheum*. 2000;43:1866-73.
14. Maillard SM, Jones R, Owen C, Pilkington C, Woo P, Wedderburn LR et al. Quantitative assessment of MRI T2 relaxation time of thigh muscles in juvenile dermatomyositis. *Rheumatology*. 2004;43:603-8.
15. Gendek-Kubiak H. Idiopathic inflammatory myopathies. *Pol Merkur Lekarski*. 2005;18:590-4.
16. Studynková JT, Charvát F, Jarosová K, Vencovsky J. The role of MRI in the assessment of polymyositis and dermatomyositis. *Rheumatology*. 2007;46:1174-9.

17. Peters SA, Köhler C, Schara U, Hohendahl J, Vorgerd M, Nicolas V et al. Muscular magnetic resonance imaging for evaluation to myopathies in children. *Klin Padiatr.* 2008;220:37-46.
18. Davis WR, Halls JE, Offiah AC, Pilkington C, Owens CM, Rosendahl K. Assessment of active inflammation in juvenile dermatomyositis: a novel magnetic resonance imaging-based scoring system. *Rheumatology.* 2011;50:2237-44.
19. Del Grande F, Carrino JA, Del Grande M, Mammen AL, Stine LC. Magnetic resonance imaging of inflammatory myopathies. *Top Magn Reson Imaging.* 2011;22:39-43.
20. Carstens PO, Schmidt J. Diagnosis, pathogenesis and treatment of myositis: recent advances. *Clin Exp Immunol.* 2013. Disponível em <http://onlinelibrary.wiley.com/doi/10.1111/cei.12195/pdf> [Acesso em 27 de agosto de 2013]
21. Ernste FC, Reed AM. Idiopathic inflammatory myopathies: current trends in pathogenesis, clinical features, and up-to-date treatment recommendations. *Mayo Clin Proc.* 2013;88:83-105.
22. Malattia C, Damsio MB, Madeo A, Psitorio A, Providenti A, Pederzoli S et al. Whole-body MRI in the assessment of disease activity in juvenile dermatomyositis. *Ann Rheum Dis.* 2013. Disponível em <http://ard.bmj.com/cgi/lookup?view=long&pmid=23636654> [Acesso em 1 de Maio de 2013]
23. Kaufman LD, Gruber BL, Gerstman DP, Kaell AT. Preliminary observations on the role of magnetic resonance imaging for polymyositis and dermatomyositis. *Ann Rheum Dis.* 1987;46:469-572.
24. Bohan A, Peter JB. Polymyositis and dermatomyositis. Pt I. *N Engl J Med.* 1975;292:344-403.
25. Bohan A, Peter JB. Polymyositis and dermatomyositis. Pt II. *N Engl J Med.* 1975;292:403-7.
26. Medical Research Council. Aids to the investigation of peripheral nerve injuries. War Memorandum n. 7, 2 ed. Londres: Her Majesty's Stationery Office, 1943.
27. Lundberg IE, Nader GA. Molecular effects of exercise in patients with inflammatory rheumatic disease. *Nat Clin Pract Rheumatol.* 2008;4:597-604.
28. Adams E, Chow CK, Premkumar A, Plotz PH. The idiopathic inflammatory myopathies: spectrum of MR imaging findings. *RadioGraphics.* 1995;15:563-74.