

## Quebra accidental da agulha durante cateterização da veia subclávia: uma adversidade indesejada!

*Accidental breakage of needle during subclavian vein catheterization: an adversity uncalled for!*

Ao editor,

A instalação de um cateter venoso central (CVC) é componente essencial na terapia intensiva moderna. Seu uso foi inicialmente documentado por Werner Forssman em 1929, e a técnica foi aperfeiçoada por Seldinger, em 1953.<sup>(1)</sup> Embora a inserção de um CVC seja prática rotineira, não é isenta de complicações. Relatamos um evento raro, no qual o corpo da agulha de introdução se rompeu junto à base durante a inserção de um CVC na veia subclávia direita.

Paciente com 60 anos de idade foi admitido à unidade de terapia intensiva com choque séptico. Durante seu tratamento, planejou-se a instalação de um cateter na veia subclávia direita. Após obtenção do Termo de Consentimento Livre e Esclarecido, fizeram-se os preparativos necessários. Uma ultrassonografia inicial revelou veia subclávia flexível situada a uma profundidade de 4cm da pele. Um cateter de triplo lúmen (Romsons Scientific & Surgical Industries Pvt. Ltd., Agra, Índia. M/s, Romodex U. K. Ltd.) foi devidamente examinado e lavado com solução salina heparinizada. Inseriu-se uma agulha de introdução em Y (18G; 70mm) guiada por ultrassom com abordagem no mesmo plano. A punção venosa demandou que se inserisse quase todo o comprimento da agulha. A seguir, o fio guia com ponta em J foi inserido pela outra entrada do Y. Quando uma porção suficiente do guia tinha sido inserida, tentou-se a remoção da agulha, momento em que o corpo da agulha se quebrou e separou da base montada na seringa (Figura 1A). A montagem com seringa e base da agulha foi retirada, e se logrou apreender uma ponta visível da agulha com uso de uma pinça hemostática. Mantendo pressão constante da pinça em direção contrária à veia e do fio guia em direção à veia, procedeu-se à remoção cuidadosa da agulha quebrada. A posição do fio-guia foi, então, novamente confirmada com ultrassom, e o acesso dilatado com o instrumento apropriado. O CVC foi inserido com ajuda do fio guia, com subsequente remoção deste último removido. Uma inspeção detalhada revelou que o corpo da agulha estava intacto, e que sua quebra junto à base foi a causa do evento (Figura 1B).

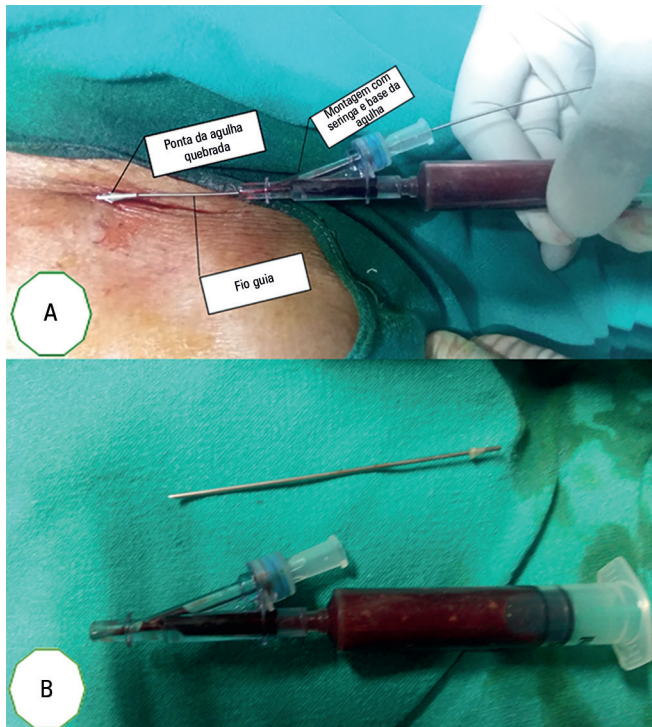
As complicações associadas à inserção de um CVC variam segundo sua definição e correlação com múltiplos fatores. Mais de 15% dos pacientes apresentam complicações relacionadas ao cateter.<sup>(2)</sup> As complicações mecânicas ocorrem em 5 - 19% dos pacientes, as infecciosas em 5 - 26% e as complicações tromboembólicas são observadas em 2 - 26% dos casos.<sup>(3)</sup> Os métodos institucionalmente padronizados para inserção de CVC são um processo lógico para promover a prevenção e reduzir a incidência de complicações. Em nosso centro, fazemos rotineiramente uma inspeção dos componentes individuais do equipamento

**Conflitos de interesse:** Nenhum.

**Autor correspondente:**

Sadik Mohammed  
3<sup>rd</sup> Floor, OPD Block,  
All India Institute of Medical Sciences,  
Basani Phase II,  
E-mail: drmsadik@gmail.com

DOI: 10.5935/0103-507X.20170056



**Figura 1** - (A) Ponta da agulha com o fio guia no local. (B) Inspeção detalhada da agulha de introdução e montagem na seringa.

para inserção do CVC, e lavamos o cateter com solução salina antes de proceder à sua inserção. Além disto, os CVC são inseridos guiados por ultrassonografia, o que permite que se evite qualquer angulação indevida da agulha, especialmente nos casos de cateterização da veia subclávia. Apesar de todas as medidas, enfrentamos esta adversidade em razão de um material defeituoso. Em nosso caso foi possível apreender uma parte da agulha, caso contrário, se a agulha tivesse se perdido no tecido subcutâneo, isto teria tornado problema de grandes proporções. Botolin et al. relataram evento semelhante durante a instalação de um

CVC na veia subclávia esquerda. No entanto, nesse caso, a agulha se perdeu no tecido subcutâneo, e sua remoção demandou intervenção multidisciplinar, que incluiu equipes de radiologia, terapia intensiva, cirurgia vascular e cirurgia torácica.<sup>(4)</sup>

Nosso caso, em conjunto com o único outro caso relatado por Botolin et al.,<sup>(4)</sup> claramente implica que, antes do procedimento, uma revisão rotineira do equipamento deve ser cuidadosamente realizada; mas esta medida de segurança não impede a ocorrência de infortúnios. Devem ser tomadas medidas para prevenir tais eventos indesejáveis, como a utilização rotineira de ultrassonografia para evitar angulações extremas ao buscar puncionar a veia subclávia durante a cateterização.

Sadik Mohammed

*Department of Anaesthesiology, All India Institute of Medical Science - AIIMS, Jodhpur, Rajasthan, India.*

Swati Chhabra

*Department of Anaesthesiology, All India Institute of Medical Science - AIIMS, Jodhpur, Rajasthan, India.*

Pradeep Kumar Bhatia

*Department of Anaesthesiology, All India Institute of Medical Science - AIIMS, Jodhpur, Rajasthan, India.*

Manoj Kamal

*Department of Anaesthesiology, All India Institute of Medical Science - AIIMS, Jodhpur, Rajasthan, India.*

Pooja Bihani

*Department of Anaesthesiology, All India Institute of Medical Science - AIIMS, Jodhpur, Rajasthan, India.*

## REFERÊNCIAS

1. Seldinger SI. Catheter replacement of the needle in percutaneous arteriography; a new technique. *Acta Radiol.* 1953;39(5):368-76.
2. Merrer J, De Jonghe B, Golliot F, Lefrant JY, Raffy B, Barre E, Rigaud JP, Casciani D, Misset B, Bosquet C, Outin H, Brun-Buisson C, Nitenberg G; French Catheter Study Group in Intensive Care. Complications of femoral and subclavian venous catheterization in critically ill patients: a randomized controlled trial. *JAMA.* 2001;286(6):700-7.
3. Alemohammad M. Central venous catheter insertion problem solving using intravenous catheter: technical communication. *Tehran Univ Med J.* 2013;70(11):724-8.
4. Botolin D, Mooser A, Stillions D, Mortman K, Sarin S, Babrowicz J. Needle loss in subclavian vein during central venous catheter placement: case report of a rare complication. *Patient Saf Surg.* 2015;9:9.