

# ESQUISTOSSOMOSE HEPATO-ESPLÊNICA EM CRIANÇAS: AVALIAÇÃO MORFOLÓGICA E FUNCIONAL APÓS ESPLENECTOMIA E AUTO-IMPLANTE ESPLÊNICO

## HEPATOSPLENIC SCHISTOSOMIASIS IN CHILDREN: MORPHOLOGIC AND FUNCTIONAL EVALUATION AFTER SPLENECTOMY AND AUTOLOGOUS SPLENIC IMPLANTATION

Carlos Teixeira Brandt, TCBC - PE<sup>1</sup>

Bruno Santos Oliveira<sup>2</sup>

Janaína de Brito M. Nogueira<sup>2</sup>

Juliana Rodrigues Neves<sup>2</sup>

Tércio Limongi Lopes<sup>2</sup>

**RESUMO:** A esquistossomose mansônica hepato-esplênica com varizes sangrantes do esôfago é infreqüente em crianças, entretanto, determina morbidade atingindo a produtividade desses futuros adultos. Uma das opções para o tratamento cirúrgico é a esplenectomia associada à ligadura da veia gástrica esquerda e esclerose endoscópica das varizes, nos casos de recidiva hemorrágica. Auto-implante esplênico tem sido adicionado em crianças. Há evidências de que a esplenose pós-esplenectomia por trauma mantém, de forma parcial, as funções imunológica e de filtração esplênicas. Todavia, estudos semelhantes não foram realizados em pacientes esquistossomóticos. Foram analisados 23 pacientes, de 9 a 18 anos, com esquistossomose hepato-esplênica submetidos à esplenectomia, ligadura de veia gástrica esquerda e auto-implante esplênico no omento maior. Avaliou-se a função de filtração através da pesquisa de corpúsculos de Howell-Jolly em esfregaços de sangue periférico, cuja presença indica ausência ou insuficiência de função de filtração esplênica. Foi realizada análise morfológica da esplenose através de exame cintilográfico, usando enxofre coloidal, marcado com Tecnécio 99<sup>m</sup>. Observou-se captação dos implantes esplênicos em todos os pacientes, entretanto, em dois (8,7%), o número de nódulos esplênicos observados foi inferior a cinco, sendo considerado insuficiente. Em correspondência, esses dois pacientes foram os únicos que apresentaram positividade para corpúsculos de Howell-Jolly. Os dados confirmam o auto-implante esplênico no omento maior como método eficaz de produção de esplenose e manutenção da função de filtração esplênica em mais de 90% dos pacientes.

**Unitermos:** Esplenectomia; Auto-implante esplênico; Esplenose; Esquistossomose mansônica.

### INTRODUÇÃO

A esquistossomose mansônica, doença endêmica no Nordeste do Brasil, devido a condições sanitárias primitivas, comuns nesta região, é considerada problema médico-social de relevância. Apesar da forma hepato-esplênica não ser comumente encontrada em crianças, determina morbidade que atinge toda a fase produtiva destes indivíduos.<sup>1,2</sup>

Uma das opções para o tratamento cirúrgico da forma hepato-esplênica associada a varizes sangrantes do esôfago, hipersplenismo e/ou hipodesenvolvimento é a esplenectomia

associada a ligadura da veia gástrica esquerda e esclerose endoscópica das varizes nos casos de recidiva hemorrágica.<sup>3,4</sup> A ausência do baço, todavia, pode apresentar, como complicação tardia, significativa mortalidade por septicemia fulminante, habitualmente causada por bactérias encapsuladas, especialmente por *Streptococcus pneumoniae*.<sup>5-14</sup> Para controle dessa complicação, podem ser empregados: uso de antibioticoprofilaxia por tempo prolongado; auto-implante esplênico e uso de vacinas.<sup>15-17</sup>

A eficácia destas medidas é controversa, porém há evidências de que a esplenose mantém, de forma parcial, a função

1. Professor Titular de Clínica Pediátrica Cirúrgica – UFPE.

2. Acadêmicos da Faculdade de Ciências Médicas da Universidade de Pernambuco – UPE.

Recebido em 20/3/98

Aceito para publicação em 23/7/98

Trabalho realizado no Departamento de Cirurgia do Centro de Ciências da Saúde – UFPE – Apoio da FACEPE.

fagocítica e imunológica esplênica, embora casos de septicemia fulminante tenham ocorrido em pacientes submetidos a esplenectomia com esplenose comprovada.<sup>18-23</sup>

Apesar dos vários estudos sobre auto-implante esplênico, a sua eficácia em seres humanos ainda não está completamente estabelecida. Contudo, a necessidade de preservação de tecido esplênico é reconhecida por vários pesquisadores. Assim, está estabelecido que, na impossibilidade de manutenção total ou parcial do baço, o auto-implante esplênico se constitui mecanismo adicional de proteção do paciente contra infecções.<sup>24-28</sup>

Com o objetivo de avaliar a esplenose em crianças esquistossomóticas na forma hepato-esplênica com varizes esofageanas e hiperesplenismo e/ou hipodesenvolvimento, que se submeteram a esplenectomia, ligadura da veia gástrica esquerda e auto-implante de tecido esplênico, foi realizado estudo morfológico destes implantes através de cintilografia com enxofre coloidal, marcado com <sup>99m</sup>Tecnécio e análise da função de filtração esplênica residual, através da pesquisa de corpúsculos de Howell-Jolly em esfregaços de sangue periférico.

## PACIENTES E MÉTODOS

A presente investigação foi aprovada pelo Comitê de Ética do Hospital das Clínicas da Universidade Federal de Pernambuco. Os responsáveis pelos pacientes consentiram a realização da pesquisa, e não lhes foi negada qualquer informação a respeito dos procedimentos a que os pacientes seriam submetidos.

Foram avaliadas 23 crianças esquistossomóticas na forma hepato-esplênica, de 9 a 18 anos de idade, 17 do sexo masculino e seis do feminino, provenientes do Serviço de Cirurgia Pediátrica do Hospital das Clínicas do Centro de Ciências da Saúde – UFPE, submetidas a esplenectomia, ligadura da veia gástrica esquerda e auto-implante de cerca de 100g do pólo superior do baço, em bolsa no omento maior. Os fragmentos implantados mediam cerca de 6cm de comprimento, 3cm de largura e 2cm de espessura, com peso individual variável de 8g a 12g. Os pacientes apresentavam seguimento pós-operatório entre 12 e 60 meses.

A função hemocaterética foi avaliada através de estudo duplo cego à procura de corpúsculos de Howell-Jolly em esfregaços de sangue periférico, corados pelo método de Giemsa e observados à microscopia óptica. A presença destes corpúsculos indica insuficiência de função hemocaterética esplênica.

Os pacientes foram submetidos a cintilografia hepato-esplênica, recebendo de 7 a 8 mCi de enxofre coloidal, marcado com <sup>99m</sup>Tecnécio, por via intravenosa. Após vinte minutos da injeção do radiofármaco, eram analisadas as incidências ântero-posterior, lateral e oblíquas, a fim de observar a captação do radioisótopo pelos nódulos esplênicos na cavidade abdominal. Captação de cinco ou mais nódulos era considerada satisfatória.

## RESULTADOS

O estudo cintilográfico mostrou captação satisfatória em 21 crianças (91,3%) (Figura 1). Em dois pacientes, a captação do radiofármaco mostrou-se discreta, com menos de cinco nódulos esplênicos presentes, sendo considerada insuficiente. Em correspondência, esses dois pacientes foram os únicos que apresentaram positividade para corpúsculos de Howell-Jolly (8,7%).

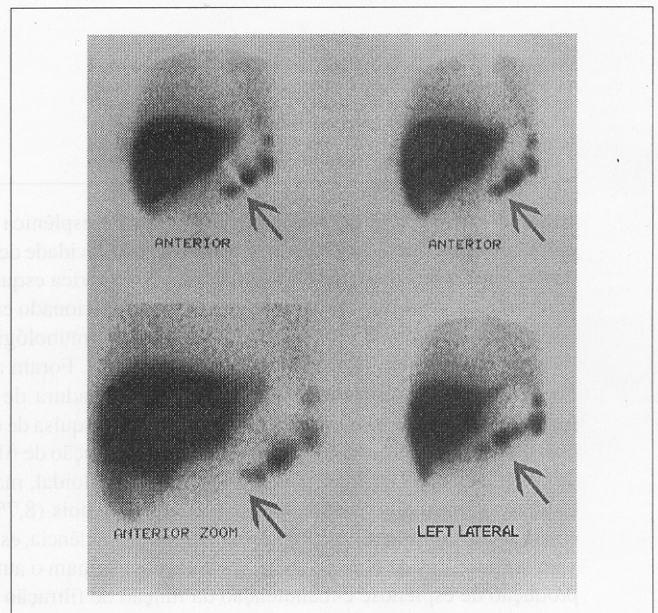


Figura 1 – Esplenose eficiente evidenciada pela captação de enxofre coloidal, marcado com <sup>99m</sup>Tecnécio pelos nódulos esplênicos

## DISCUSSÃO

Atribui-se ao baço quatro funções fisiológicas: filtração; armazenamento de plaquetas, eritrócitos, granulócitos e ferro; hematopoiese; e imunológica. Quanto à filtração, é realizada primariamente pelos macrófagos dos cordões de Billroth, envolvendo seqüestro de eritrócitos, retirada de inclusões citoplasmáticas e remodelamento de membranas celulares, destruição das células vermelhas anormais e posterior liberação de seus fragmentos na circulação, além da remoção de material particulado, por exemplo, bactérias e partículas coloidais. Quando a função de filtração é insuficiente, são encontrados corpúsculos de Howell-Jolly no sangue periférico.<sup>29</sup>

Em pacientes com esquistossomose hepato-esplênica e varizes esofágicas, a esplenectomia é um procedimento cirúrgico usual. Nestes, há evidência de hemocaterese exacerbada secundária à esplenomegalia, citopenia periférica e conseqüente anemia crônica,<sup>30</sup> habitualmente corrigida pela esplenectomia. Todavia, a retirada do baço está associada a aumento do risco de infecções bacterianas graves. O auto-implante

esplênico pós-esplenectomia objetiva contornar esse efeito colateral indesejado.<sup>19-28</sup>

Está documentado que o uso de antibioticoterapia prolongado, com penicilina, parece proteger as crianças esplenectomizadas não vacinadas, no pré-operatório, contra pneumococos.<sup>31</sup> Os pacientes incluídos na presente investigação fazem uso profilático de penicilina benzatina. Até a última revisão, nenhum deles desenvolveu septicemia fulminante e não foi evidenciado aumento da frequência de infecção.

Corpúsculos de Howell-Jolly são fisiologicamente removidos dos eritrócitos pela atividade do baço na circulação lenta. Sua presença é uma indicação confiável de deficiência de função hemocaterética esplênica.<sup>29</sup> Embora sejam outros métodos considerados mais sensíveis na detecção de hipoesplenismo, como a contagem de eritrócitos vacuolizados, a pesquisa de corpúsculos de Howell-Jolly é considerada uma técnica simples e confiável para identificar e monitorizar os casos associados a risco real de septicemia fulminante.<sup>32</sup>

Os dados obtidos neste estudo indicam a efetividade da função hemocaterética esplênica em aproximadamente 90% dessas crianças. Quando comparados com esplenectomia total sem auto-implante esplênico, os resultados são significativa-

mente melhores. Müller e Rothlin, analisando cinquenta indivíduos não-esquistossomóticos, submetidos a esplenectomia, devido a trauma, observaram que 66% deles não apresentavam esplenose no seguimento tardio. Dos pacientes que apresentavam esplenose demonstrada por ultra-sonografia, 82% demonstraram atividade hemocaterética adequada com negatividade para pesquisa de corpúsculos de Howell-Jolly no sangue periférico.<sup>22</sup> A comparação dos resultados reforça a idéia da necessidade de manutenção de tecido esplênico viável após esplenectomia, sobretudo quando a imunização prévia para pneumococos não tenha sido feita.

Os estudos cintilográficos indicaram boa captação do radiofármaco pelos nódulos esplênicos, exceto em dois (8,7%) pacientes, nos quais a captação se mostrou discreta. Nestas crianças, a análise da função de filtração revelou insuficiência da função hemocaterética esplênica através da presença de corpúsculos de Howell-Jolly em sangue periférico.

Os resultados indicam que a filtração esplênica está associada à quantidade remanescente de tecido esplênico. Por outro lado, os dados confirmam o auto-implante esplênico no omento maior como método eficaz de produção de esplenose e manutenção da função de filtração esplênica.

## ABSTRACT

*The hepatosplenic form of schistosomiasis mansoni with bleeding esophageal varices is not common in children. However, when it occurs, it may determine severe implications of their whole productive life. Splenectomy, ligation of the left gastric vein and endoscopic sclerosis of the varices in the cases of recurrent bleeding has been one of the surgical approaches. Autologous implantation of spleen tissue in the greater omentum has been added in children. There are evidences that immunologic and filtration splenic functions persist, at least in part, after splenectomy and splenic autologous implantation induced by trauma. However, similar studies were not conducted in children with schistosomiasis who underwent splenectomy, ligation of the left gastric vein and autologous implantation of spleen tissue into an omental pouch of the greater omentum. Blood smears were repeatedly studied for evidence of Howell-Jolly bodies, which indicate insufficiency of filtration splenic function. The splenosis was proved by hepatosplenic scintigraphic sulfur colloid 99m Technetium scan. Splenosis was evident in all children, however in two patients there were less than five splenic nodules in the greater omentum, which was considered insufficient. Howell-Jolly bodies were found in the peripheral blood only in these two patients with less evident splenosis. The results seem to indicate that splenic autologous implantation in the greater omentum is an effective method for producing splenosis and maintaining the filtration splenic function.*

**Key Words:** *Schistosomiasis mansoni; Splenectomy; Spleen tissue implantation; Splenosis.*

## REFERÊNCIAS

1. Pereira G, Santos RP, Alexandre Neto J, et al – Formas graves da Esquistossomose Mansônica: Dados de internação hospitalar em Pernambuco. *Ann da Fac de Med de Pernamb* 1993;38:12-18.
2. Amaral RS, Porto AS – Evolução e situação atual do controle da esquistossomose no Brasil. *Rev Soc Bras Med Trop* 1994;27:73-89.
3. Kelner S – Critical evaluation of surgical treatment of schistosomal portal hypertension. *Mem Inst Oswaldo Cruz* 1992;87(Supl 4): 357-368.
4. Kelner S, Ferreira PR, Dantas S, et al – Ligadura de varizes esofagogástricas na hipertensão portal esquistossomótica: avaliação de 25 anos. *Rev Col Bras Cir* 1982;9:140-146.
5. King H, Schumacker HB – Splenic studies: Susceptibility to infection after splenectomy performed in infancy. *Ann Surg* 1952;136: 239-242.
6. Smith CH, Erlanson M, Schulman I – Hazards of severe infections in splenectomized infants and children. *Am J Med* 1957;22: 390-404.

7. Huntley CC – Infection following splenectomy in infants and children. *J Dis Child* 1958;95:477-480.
8. Horan M, Colebatch JH – Relation between splenectomy and subsequent infection: A clinical study. *Arch Dis Child* 1962; 37: 398-411.
9. Singer DB – Postsplenectomy sepsis. *Perspect Pediatr Pathol* 1965; 1:285-311.
10. Eraklis AJ, Keyv SV, Diamond LK, et al – Hazard of overwhelming infection after splenectomy in childhood. *N Engl J Med* 1967; 276:1225-1229.
11. Krivit W, Giebink GS, Leonard A – Overwhelming postsplenectomy infection. *Surg Clin North Am* 1979;59:223-233.
12. Tesluk GC, Thomas CG, Benjamin JT, et al – Fatal overwhelming postsplenectomy sepsis following autologous splenic transplantation in severe congenital osteopetrosis. *J Pediatr Surg* 1984;19:269-272.
13. Hays DM, Ternberg JL, Chen TT, et al – Postsplenectomy sepsis and other complications following staging laparotomy for Hodgkin's disease in childhood. *J Pediatr Surg* 1986;21:628-632.
14. Green JB, Shackford SR, Sise MJ, et al – Postsplenectomy sepsis in pediatric patients following splenectomy for trauma: a proposal for a multi-institutional study. *J Pediatr Surg* 1986;21:1.084-1.086.
15. Aagerge IS, Heier HE, Hem E, et al – IgM and IgG response to pneumococcal capsular polysaccharides in splenectomized children. *Acta Path Microbiol Immunol Scand* 1984;92:11-16.
16. Hathaway JM, Harley RA, Sally S, et al – Immunological function in post-traumatic splenosis. *Clin Immunol Immunopathol* 1995;74: 143-150.
17. Weibel RE, Vella PP, McLaren AA, et al – Studies in human subjects of polyvalent pneumococcal vaccines. *Proc Soc Exp Biol Med* 1977; 156:144-150.
18. Traub A, Giebink GS, Smith C, et al – Splenic reticuloendothelial function after splenectomy, spleen repair and spleen autotransplantation. *N Eng J Med* 1987;317:1.559-1.564.
19. Shokouh-amiri MH, Kharazmi A, Rahimi-saber S, et al – Phagocyte function after splenic autotransplantation. *Arch Surg* 1990;125: 595-597.
20. Bargmann L, Buttcher W, Seufert RM – Quantitative and functional restaurations and alterations of peripheral lymphocytes in patients with autologous spleen implantation. *Arch Orthop Trauma Surg* 1990;109:102-105.
21. Annexton M – Autotransplantation of spleen tissue after trauma: encouraging evidence. *JAMA* 1979;24:437-438.
22. Müller U, Rothlin M – Splenic neoformation following trauma-induced splenectomy - diagnosis and function. *Swiss Surg* 1995;5:230-235.
23. Rice HM, James PD – Ectopic splenic tissue failed to prevent fatal Pneumococcal septicemia after splenectomy for trauma. *Lancet* 1980;15:565-566.
24. Schwartz AD, Goldthorn JF – Born-again spleens; and resistance to infection. *N Engl J Med* 1978;12:832.
25. Patel J, Williams JS, Shijel B, et al – Preservation of splenic function by autotransplantation of traumatized spleen in man. *Surgery* 1981; 90:683-685.
26. Patel J, Williams JS, Naim JO, et al – The effect of site and technique of splenic tissue reimplantation on pneumococcal clearance from the blood. *J Pediatr Surg* 1986;2:877-880.
27. Ldtke FE, Mack SC, Schuff-Werner P, et al – Splenic function after splenectomy for trauma. Role of auto-transplantation and splenosis. *Acta Chir Scand* 1989;155:533-539.
28. Cooney DR, Dearth JC, Swanson SE, et al – Relative merits of partial splenectomy, splenic reimplantation, and immunization in preventing postsplenectomy infection. *Surgery* 1979;86:561-569.
29. Wolf BC, Neiman RS – Functions of the spleen. In: Wolf BC, Neiman RS *Disorders of the spleen*. W.B. Saunders Company. Harcourt Brace Jovanovich. Philadelphia, London, Toronto, Montreal, Sydney, Tokyo. 1989, pp.20-29.
30. Domingues ALC, Domingues LAW – Forma intestinal, hepato- intestinal e hepato-esplênica. In: Malta J – *Esquistossomose mansônica*. Editora Universitária. Recife. 1994, pp.91-109.
31. Kays MA, Stolar CJH – The spleen and splenectomy: implication for the pediatric population. In: Fonkalsrud EW, Krummel TM – *Infection and immunological disorders in pediatric surgery*. W.B. Saunders Company. Harcourt Brace Jovanovich. Philadelphia, London, Toronto, Montreal, Sydney, Tokyo. 1993, pp.91-100.
32. Corazza GR, Ginaldi L, Zoli G, et al - Howell-Jolly body counting as measure of splenic function. A reassessment. *Clin Lab Haematol* 1990;12: 269-275.

**ENDEREÇO PARA CORRESPONDÊNCIA**

Dr. Carlos Teixeira Brandt  
 Ed. Porta d'Água  
 Rua 19 de Abril, 30/602  
 52031-332 – Recife-PE

**REFERÊNCIAS**

1. Kiebert S, Petersen FR, Pannas S, et al – Ligadura de varizes esofágicas na hipertensão portal esquistossomótica: avaliação de 25 anos. *Rev Col Bras Cir* 1983;16:148.

2. King H, Schimacker HB – Splenic nodules: susceptibility to infection after splenectomy performed in infancy. *Ann Surg* 1942;130: 239-242.

3. Kiebert S, Brantson M, Schimacker H – Hazards of severe infections in splenectomized infants and children. *Am J Med* 1957;22: 390-404.

4. Freitas C, Santos RP, Alexandrino J, et al – Formas graves de hepatite esquistossomótica. Dados de insucesso terapêutico em 100 casos. *Ann do Fac de Med de Pernambuco* 1973;28:12-18.

5. Ansel R, Pinto AS – Evolução e atuação atual do controle da esquistossomose no Brasil. *Rev Soc Bras Med Trop* 1994;27:73-89.

6. Kiebert S – Critical evaluation of surgical treatment of esquistossomotic portal hypertension. *West J Med* 1992;157(2): 377-388.