

Tamponamento cardíaco por cateter central de inserção periférica em prematuros: papel da ultrassonografia à beira do leito e abordagem terapêutica.

Cardiac tamponade by peripherally inserted central catheter in preterm infants: role of bedside ultrasonography and therapeutic approach.

LÍVIA LOPES BARREIROS^{1,2}; FILIPE MOREIRA DE ANDRADE, TCBC-MG^{1,2,3}; RONALDO AFONSO TORRES^{2,3}; LUCAS VILAS BOAS MAGALHÃES³; BRUNO DOS SANTOS FARNETANO^{2,3}; ROSSANO KEPLER ALVIM FIORELLI, TCBC-RJ^{1,4}

R E S U M O

Objetivo: determinar a incidência de derrame pericárdico com tamponamento cardíaco em recém-natos prematuros em uma unidade de terapia intensiva pediátrica, com ênfase na relação entre o derrame pericárdico e a inserção de cateter central de inserção periférica, e avaliar o papel da ultrassonografia à beira do leito na abordagem desses casos. **Métodos:** análise retrospectiva dos pacientes internados em unidade de terapia intensiva pediátrica, entre julho de 2014 e dezembro de 2016, que apresentaram derrame pericárdico com repercussão hemodinâmica, avaliados por ultrassonografia. **Resultados:** foram estudados 426 pacientes admitidos na unidade neonatal de cinco leitos, com realização 285 ultrassonografias à beira do leito. Foram encontrados seis casos de derrame pericárdico, sendo quatro casos com choque obstrutivo e necessidade de realização de drenagem pericárdica, sem mortalidade relacionada ao procedimento e com melhora hemodinâmica em todos os pacientes após o procedimento. A incidência de derrame pericárdico foi de 2,4 casos por ano. **Conclusão:** a incidência de derrame pericárdico é baixa em neonatos, porém o diagnóstico precoce é fundamental devido à alta morbimortalidade, especialmente nos casos de instalação abrupta. Todos os casos foram diagnosticados pela ultrassonografia à beira do leito, demonstrando sua importância no rastreamento desses casos, especialmente em nos quadros de choque de etiologia incerta e neonatos com instabilidade hemodinâmica de início súbito que estão em uso de acesso venoso central.

Descritores: Derrame Pericárdico. Tamponamento Cardíaco. Recém-Nascido Prematuro. Unidades de Terapia Intensiva Neonatal.

INTRODUÇÃO

A utilização de cateter central de inserção periférica (PICC) é realizada em recém-nascidos (RN) desde os anos de 1970, inicialmente para administração de nutrição parenteral^{1,2}, mas posteriormente tornou-se procedimento rotineiro nas unidades de terapia intensiva neonatal (UTIN). Complicações associadas ao uso do PICC são similares às da inserção de outros cateteres centrais, como hemorragias, embolia do cateter, arritmias, infecção do sítio de inserção e sepse^{3,4}. O derrame pericárdico decorrente de um PICC também pode ocorrer, mas é ainda mais raro do que os relacionados a outros tipos de cateter central^{4,5}. Alguns estudos relacionam o acúmulo de líquido pericárdico associado ao PICC a uma erosão da ponta do cateter através da parede do átrio direito, levando ao derrame e tamponamento pericárdico. Outros autores admitem

uma reação inflamatória local da ponta do cateter em contato com o endocárdio, levando a um exsudato inflamatório⁶. Embora relatos iniciais descrevessem essa complicação em crianças a termo, sua ocorrência em prematuros é bem estabelecida⁶⁻¹⁰.

O objetivo deste trabalho é determinar a incidência de derrame pericárdico com tamponamento cardíaco em recém-natos (RNs) prematuros de uma UTIN, com ênfase na relação entre o derrame pericárdico e a inserção do PICC. Objetivou-se, ainda, avaliar o papel da ultrassonografia (USG) à beira do leito na abordagem desses casos.

MÉTODOS

Análise retrospectiva a partir de um banco de dados do Serviço da Unidade de Terapia Intensiva Neonatal do Hospital Santa Isabel, Ubá, Minas Gerais,

1 - Universidade de Vassouras, Mestrado Profissional em Ciências Aplicadas em Saúde, Vassouras, RJ, Brasil. 2 - Hospital Santa Isabel, Unidade de Terapia Intensiva Neonatal, Ubá, MG, Brasil. 3 - Universidade Federal de Viçosa, Departamento de Enfermagem e Medicina, Viçosa, MG, Brasil. 4 - Universidade Federal do Estado do Rio de Janeiro, Departamento de Cirurgia, Rio de Janeiro, RJ, Brasil.

no período de julho de 2014 a dezembro de 2016. Os critérios para inclusão dos pacientes no trabalho foram: prematuridade, internação na UTIN, apresentar alteração hemodinâmica ou dificuldade ventilatória durante o período de internação na UTIN, idade entre 0 e 28 dias e ter sido submetido à realização de ultrassonografia (USG) à beira do leito. Esta era realizada por médico pediatra intensivista em todo paciente que apresentasse alteração hemodinâmica ou dificuldade ventilatória, com identificação de casos de derrame pericárdico, os quais foram submetidos à realização de pericardiocentese terapêutica e diagnóstica.

As variáveis avaliadas foram idade gestacional ao nascimento, idade corrigida, sexo, peso, tipo do cateter central, tempo de uso do PICC, localização da ponta do cateter, manifestações clínicas, data do surgimento dos sintomas, aspecto e características bioquímicas do líquido pericárdico, diagnóstico final, tratamento e desfecho.

O estudo foi aprovado pelo Comitê de Ética em Pesquisa sob o certificado de apresentação para apreciação ética número 64217116.8.0000.5153.

RESULTADOS

A taxa de ocupação da unidade no período foi de 100%, com 426 internações. Foram realizados ecocardiografias funcionais em 285 pacientes pelo mesmo médico intensivista pediátrico com treinamento em ultrassonografia à beira do leito. Foram identificados seis casos de derrame pericárdico, sendo quatro deles

com repercussão hemodinâmica, caracterizado por choque obstrutivo e necessidade de tratamento de emergência, que foi realizado através de punção pericárdica pelo mesmo cirurgião torácico (Tabela 1). A punção foi realizada por via sub-xifoide com o auxílio da USG realizada por pediatra intensivista em todos os casos (Figura 1). Neste grupo, três casos de tamponamento cardíaco eram relacionados com a implantação de PICC e um caso relacionado à cardiopatia congênita. Os outros dois pacientes com derrame sem tamponamento foram observados, com resolução da efusão pericárdica sem a necessidade de procedimentos invasivos.

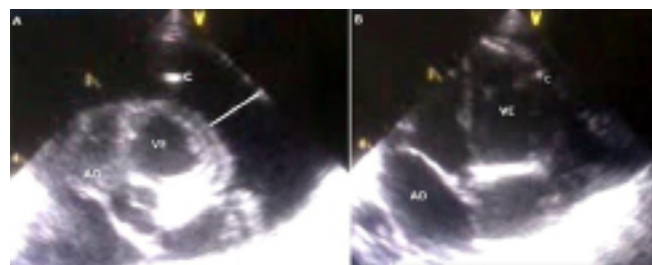


Figura 1. Ultrassonografia point of care no derrame pericárdico. A- aspecto ultrassonográfico ao início da pericardiocentese, observando-se colapamento do átrio direito e grande acúmulo de líquido no espaço pericárdico, onde se localiza; B- aspecto ao final da pericardiocentese, com AD não colabado e discreta quantidade residual de líquido pericárdico; C- cateter no espaço pericárdico para realização da pericardiocentese; AD- átrio direito; VE- ventrículo esquerdo.

Dentre os pacientes estudados, ou seja, aqueles com alterações hemodinâmicas ou ventilatórias e que foram submetidos à USG à beira do leito, a incidência geral de derrame pericárdico foi de 2,1% (seis pacientes em 285 USG realizadas), enquanto que a incidência do derrame relacionado ao PICC entre

Tabela 1. Características bioquímicas do líquido pericárdico.

	Ptn (g/dl)	Glicose	C T	LDH	K ⁺	Na ⁺
RN 1*	0,3	278	2	15	2,8	110
RN 2*	0,1	140	2	16	3	118
RN 3*	0,2	148	1	36	3	116
RN 4**	1	55	10	18	NR	NR

Ptn: proteína total; CT: celularidade total; LDH: desidrogenase lática; K⁺: potássio; Na⁺: sódio; NR: não realizado. RN: recém-nascido; *os RN 1, 2 e 3 estavam em uso de PICC com infusão de cristaloides com características bioquímicas muito próximas ao líquido pericárdico. **o RN 4 apresentava cardiopatia em decorrência de coarctação da aorta.

os pacientes com instabilidade hemodinâmica foi de 1,05% (três pacientes em 285 USG realizadas). Entre os 426 recém-nascidos internados no período do estudo, 194 fizeram uso de PICC, o que nos permite dizer que a incidência de tamponamento cardíaco apenas entre os pacientes que utilizaram o PICC foi de 1,5% (três casos em 194 pacientes). Entre os seis pacientes com derrame pericárdico no período avaliado quatro apresentaram tamponamento cardíaco. Considerando-se que todos os pacientes com instabilidade hemodinâmica foram submetidos à USG à beira do leito, constata-se que 0,94% (quatro pacientes entre 426 internados no período) de todos os pacientes internados na UTIN apresentaram instabilidade hemodinâmica devido ao derrame pericárdico. Já dentre os quatro que apresentaram instabilidade, três pacientes possuíam o derrame pericárdico relacionado ao PICC.

Todos os pacientes com derrame pericárdico apresentaram idade gestacional variando de 30 a 36 semanas (mediana de 33 semanas) e peso entre 1680g e 3000g. Os pacientes com PICC tiveram o cateter implantado dois a quatro dias antes das manifestações clínicas relacionadas ao tamponamento cardíaco. Não obstante, em todos os casos a ultrassonografia detectou a ponta do cateter localizada no ventrículo direito em íntima relação com sua parede. Os pacientes com cateter apresentaram piora do quadro respiratório e hemodinâmico, com taquipneia e dispneia, queda de saturação de oxigênio, taquicardia, pulsos filiformes e má perfusão periférica, com o diagnóstico de tamponamento pericárdico confirmado por USG à beira do leito. Um paciente nascido prematuro e internado na UTIN aos 27 dias de vida em choque hemodinâmico, apresentava aumento da área cardíaca à radiografia e inicialmente foi abordado como choque cardiogênico por provável cardiopatia. Entretanto este diagnóstico foi alterado para tamponamento pericárdico após a realização da ecocardiografia funcional, com pericardiocentese terapêutica. A análise do líquido revelou exsudato sem crescimento bacteriano. Esse paciente apresentava hipertrofia biventricular de causa

não esclarecida e não havia sido submetido à inserção do PICC em nenhum momento antes ou durante sua internação na UTIN. Apenas após avaliação de cardiologista pediátrico e ecocardiografista pediátrica, foi definido o diagnóstico de coarctação da aorta.

DISCUSSÃO

O mecanismo do derrame pericárdico associado ao cateter central em recém-nascidos pode dever-se à perfuração cardíaca no momento de sua inserção, à necrose da parede do órgão pela infusão de solução hiperosmolar ou a um mecanismo inflamatório local levando à transudação para o espaço pericárdico¹¹. Na experiência aqui relatada, acreditamos ter havido perfuração cardíaca tardia, devido ao tamponamento ter ocorrido, em todos os casos, entre 48 e 96 horas após a instalação do cateter e, principalmente, devido ao líquido pericárdico apresentar características bioquímicas idênticas à solução infundida (Tabela 1).

A radiografia de tórax tem sido utilizada como método para identificar a localização do cateter central. Entretanto, alguns estudos têm demonstrado o posicionamento incorreto do cateter em pacientes que apresentavam localização ideal no exame radiológico e que foram submetidos ao exame ecográfico¹⁰⁻¹². Acreditamos que a utilização rotineira do USG à beira do leito apresente vantagens sobre a radiografia de tórax para a correta localização do cateter, pois não se utiliza radiação ionizante, o aparelho de USG apresenta maior portabilidade em relação ao aparelho de radiografia, obtém-se uma imagem em tempo real e pode ser executado pelo próprio médico à beira do leito, dispensando a necessidade de um técnico para operar o equipamento. Como desvantagem, o USG necessita de treinamento específico para sua realização e é um método dependente da habilidade do operador. Todos os nossos pacientes com derrame pericárdico associado ao PICC apresentavam a ponta do cateter em íntimo contato com a parede do ventrículo direito, detectado pela USG à beira do leito.

As alterações hemodinâmicas do tamponamento cardíaco levam a um choque obstrutivo grave e de alta letalidade. Mecanismos fisiológicos compensatórios associados a um suporte médico intensivo em geral permitem a manutenção da vida por períodos variáveis de tempo, geralmente horas e, eventualmente alguns dias, mas a efetiva drenagem do líquido pericárdico é fundamental no tratamento desses pacientes¹³. O aumento do número de vagas em UTI neonatal no Brasil tem o potencial de elevar o número absoluto dessas complicações. A maioria dos hospitais brasileiros não possui equipe de cirurgia cardíaca infantil ou cirurgia torácica com treinamento operatório em crianças, tornando o tratamento do tamponamento pericárdico em recém-nascidos um desafio para a equipe médica assistente. Embora a equipe de cirurgia pediátrica esteja habilitada, sem dúvidas, a realizar o procedimento, não faz parte de sua rotina a abordagem das complicações relacionadas à pericardiocentese, como necessidade de toracotomia, pericardiotomia e rafia cardíaca. Outrossim, a equipe cirúrgica a prover assistência a esses casos, seja a equipe de cirurgia pediátrica, cardíaca ou torácica, deve ser bem definida, permitindo a abordagem do paciente com rapidez e segurança. Em nossa instituição, a equipe de cirurgia torácica realiza os procedimentos relacionados ao derrame pericárdico, em comum acordo com equipe de cirurgia pediátrica e com os neonatologistas. O fato desta complicação muitas vezes ocorrer em prematuros e crianças de baixo peso, torna o procedimento tecnicamente ainda mais complexo e delicado. Em nosso estudo, todos os pacientes foram cirurgicamente abordados pelo mesmo cirurgião torácico, o que é um fator importante para a qualidade assistencial da UTIN.

Tamponamento cardíaco deve ser considerado em todo recém-nascido que desenvolva quadro de choque, sobretudo naqueles que tenham sido submetidos à inserção de qualquer tipo de

cateter central. A utilização da USG à beira do leito facilita o diagnóstico do tipo de choque, favorecendo o tratamento específico. Alguns estudos revelam que o tempo entre a inserção do PICC e o desenvolvimento do tamponamento pode ocorrer desde horas até dias após o procedimento^{1,4-6,13}. No atual estudo essa condição se desenvolveu entre o segundo e o quarto dia após a inserção do PICC. Um fator que consideramos importante para o rápido diagnóstico e tratamento de nossos pacientes foi a disponibilidade do USG à beira do leito realizado por médico pediatra intensivista da própria UTIN.

Embora haja poucos trabalhos que avaliem as complicações cardíacas decorrentes da utilização do PICC em recém-nascidos, há estudos que sugerem uma incidência de tamponamento entre 0,4 e 3%^{7,8,14,15}. Nosso estudo confirmou essa proporção, com 0,94% dos pacientes admitidos no período estudado apresentando tamponamento. Se avaliarmos exclusivamente os pacientes que utilizaram PICC, o índice de tamponamento pericárdico nessa população foi de 1,5%. Estudo que avaliou especificamente os óbitos relacionados ao PICC em recém-nascidos encontrou três eventos fatais decorrentes exclusivamente de tamponamento cardíaco em 390 inserções desse tipo de cateter¹⁴. Estudo conduzido por Beradshall *et al.*¹⁵ revelou uma incidência baixa de tamponamento cardíaco associado ao PICC, porém com mortalidade diretamente relacionada ao tamponamento ou ao procedimento terapêutico, próxima a 50%. Ohki *et al.*⁸, em estudo conduzido em 19 UTINs no Japão avaliou 975 pacientes que receberam PICC, encontrando 2,9% de complicações associadas a esse tipo de cateter, sendo 0,1% a ocorrência de tamponamento cardíaco nesses casos. Em nosso trabalho a mortalidade diretamente relacionada ao quadro de tamponamento ou à intervenção terapêutica foi de 0%. Acreditamos que o diagnóstico precoce, facilitado pela utilização deliberada da USG à beira do leito e a disponibilidade de equipe de

cirurgia torácica com treinamento no procedimento tenham sido os principais fatores para o bom resultado diagnóstico e terapêutico.

Alguns trabalhos mostraram não haver diferença no risco de morte por tamponamento cardíaco relacionado ao PICC para fatores como idade gestacional e peso^{16,17}. Em relação à mortalidade geral, dentre recém-nascidos com essa condição, Nowlen *et al.*¹⁶ realizaram uma revisão, em 2002, que descreve uma mortalidade relacionada ao tamponamento de 34%. Outra revisão conduzida por Askegard-Giesmann¹⁸, em 2009, mostrou mortalidade geral de 18,4%, enquanto uma terceira revisão, de 2015, realizada por Kayashima¹⁷ revelou 37% de mortalidade geral. Estudo randomizado conduzido por Katheria *et al.*¹⁹ comparou a inserção do PICC em neonatos com e sem o auxílio da USG à beira do leito. O grupo em que a inserção do cateter foi guiada por essa modalidade de USG apresentou menor tempo para inserção do cateter, menor número de manipulações do cateter durante o procedimento e menor número de radiografias para confirmação da localização do cateter, confirmando a utilidade desse exame à beira do leito para estabelecimento desse tipo de acesso venoso e confirmação de sua correta localização.

O tratamento do tamponamento cardíaco associado a cateteres centrais em recém-nascidos é bem estabelecido. A pericardiocentese tem papel tanto no tratamento emergencial como no tratamento definitivo dessa condição. Nowlen *et al.*¹⁶ mostraram uma mortalidade de 8% nos pacientes submetidos à pericardiocentese *versus* 75% quando este procedimento não era realizado. Nosso estudo descreve a experiência de um único centro por uma mesma equipe assistente e com homogeneidade na rotina diagnóstica e de tratamento, sem mortalidade diretamente relacionada ao tamponamento ou ao procedimento terapêutico. O único óbito ocorreu

por falência múltipla de órgãos, decorrente das condições clínicas prévias do paciente, cerca de 15 dias após a resolução do tamponamento no paciente, que apresentava coarctação da aorta, e cujo derrame não estava relacionado ao PICC. Em todos os nossos pacientes houve melhora dos parâmetros hemodinâmicos imediatamente após a realização da pericardiocentese.

Até meados dos anos 2000, maioria dos estudos que avaliou derrame pericárdico associado aos diversos tipos de cateter central em recém-nascidos, eram relatos de casos^{1,12,20,21}, revisões ou meta-análises¹⁵⁻¹⁷. Nos últimos 13 anos há estudos originais avaliando as complicações relacionadas à utilização do PICC^{7,8,19,22}. Entretanto, há poucos trabalhos nacionais sobre o tema que não sejam relatos de caso^{12,20}. Nosso trabalho envolve quatro casos, sendo três comprovadamente relacionados à inserção do PICC e sem mortalidade, o que torna o trabalho relevante tendo em vista a extrema raridade e letalidade dessa condição. Tem, no entanto, a limitação de avaliar um período de tempo relativamente curto (36 meses) e um número pequeno de pacientes com tamponamento cardíaco relacionado ao PICC.

Podemos verificar com nosso estudo que o derrame pericárdico relacionado ao cateter central de inserção periférica é um evento raro, mas extremamente grave. A utilização da ultrassonografia à beira do leito nos pacientes com descompensação hemodinâmica ou respiratória aguda permite o diagnóstico preciso de tamponamento cardíaco. A abordagem por meio de pericardiocentese no momento do diagnóstico permite a melhora hemodinâmica imediata do paciente. Mesmo nos casos em que há suspeita de perfuração cardíaca pelo cateter central de inserção periférica, apenas a pericardiocentese e retirada ou tração do cateter central apresentam excelente resolução do quadro.

ABSTRACT

Objective: to determine the incidence of pericardial effusion with cardiac tamponade in preterm infants in a pediatric intensive care unit, with emphasis on the relationship between pericardial effusion and peripherally inserted central catheter, and to evaluate the role of bedside ultrasound in approaching these cases. **Methods:** we conducted a retrospective analysis of patients admitted to a pediatric intensive care unit between July 2014 and December 2016, who presented pericardial effusion with hemodynamic repercussion, evaluated by ultrasonography. **Results:** we studied 426 patients admitted to the five beds of the neonatal unit. In the period, there were 285 bedside ultrasound exams. We found six cases of pericardial effusion, four of which with obstructive shock and need for pericardial drainage. There was no procedure-related mortality, and all patients evolved with hemodynamic improvement after the procedure. The incidence of pericardial effusion was 2.4 cases per year. **Conclusion:** the incidence of pericardial effusion is low in neonates, but early diagnosis is fundamental due to high morbidity and mortality, especially in cases of abrupt onset. All cases were diagnosed by bedside ultrasonography, demonstrating its importance in the screening of these cases, especially in shocks of uncertain etiology and neonates with sudden onset hemodynamic instability who are using central venous access.

Keywords: Pericardial effusion. Cardiac tamponade. Intensive Care Units. Neonatal. Infant. Premature. Diseases.

REFERÊNCIAS

1. Kabra NS, Kluckow MR. Survival after an acute pericardial tamponade as a result of percutaneously inserted central venous catheter in a preterm neonate. *Indian J Pediatr.* 2001;68(7):677-80.
2. Shaw JC. Parenteral nutrition in the management of sick low birth weight infants. *Pediatr Clin North Am.* 1973;20(2):333-58.
3. Sherman MP, Vitale DE, McLaughlin GW, Goetzman BW. Percutaneous and surgical placement of fine silicone elastomer central catheters in high-risk newborns. *JPEN J Parenter Enteral Nutr.* 1983;7(1):75-8.
4. Durand M, Ramanathan R, Martinelli B, Tolentino M. Prospective evaluation of percutaneous central venous silastic catheters in newborn infants with birth weights of 510 to 3,920 grams. *Pediatrics.* 1986;78(2):245-50.
5. Forauer AR, Dasika NL, Gemmete J, Theoharis C. Pericardial tamponade complicating central venous interventions. *J Vasc Interv Radiol.* 2003;14(2 Pt 1):255-9.
6. Keeney SE, Richardson CJ. Extravascular extravasation of fluid as a complication of central venous lines in the neonate. *J Perinatol.* 1995;15(4):284-8.
7. Sertic AJ, Connolly BL, Temple MJ, Parra DA, Amaral JG, Lee KS. Perforations associated with peripherally inserted central catheters in a neonatal population. *Pediatr Radiol.* 2018;48(1):109-19.
8. Ohki Y, Maruyama K, Harigaya A, Kohno M, Arakawa H. Complications of peripherally inserted central venous catheter in Japanese neonatal intensive care units. *Pediatr Int.* 2013;55(2):185-9.
9. Rogers BB, Berns SD, Maynard EC, Hansen TW. Pericardial tamponade secondary to central venous catheterization and hyperalimentation in a very low birthweight infant. *Pediatr Pathol.* 1990;10(5):819-23.
10. Greenberg M, Movahed H, Peterson B, Bejar R. Placement of umbilical venous catheters with use of bedside real-time ultrasonography. *J Pediatr.* 1995;126(4):633-5.
11. Raval NC, Gonzalez E, Bhat AM, Pearlman SA, Stefano JL. Umbilical venous catheters: evaluation of radiographs to determine position and associated complications of malpositioned umbilical venous catheters. *Am J Perinatol.* 1995;12(3):201-4.
12. Monteiro AJ, Canale LS, Barbosa R, Méier M. Tamponamento cardíaco em dois recém-nascidos causado por catheter umbilical. *Rev Bras Cir Cardiovasc.* 2008;23(3):422-4.
13. Colomina MJ, Godet C, Pellisé F, González-P MA, Bagó J, Villanueva C. Cardiac tamponade associated with a peripheral central venous catheter. *Paediatric Anesth.* 2005;15(11):988-92.
14. Nadroo AM, Lin J, Green RS, Magid MS, Holzman IR. Death as a complication of peripherally inserted central catheters in neonates. *J Pediatr.* 2001;138(4):599-601.

15. Beardsall K, White DK, Pinto EM, Kelsall AW. Pericardial effusion and cardiac tamponade as complications of neonatal long lines: are they really a problem? *Arch Dis Child Fetal Neonatal Ed.* 2003;88(4):F292-5.
16. Nowlen TT, Rosenthal GL, Johnson GL, Tom DJ, Vargo TA. Pericardial effusion and tamponade in infants with central catheters. *Pediatrics.* 2002;110(1 Pt 1):137-42.
17. Kayashima K. Factors affecting survival in pediatric cardiac tamponade caused by central venous catheters. *J Anesth.* 2015;29(6):944-52.
18. Askegard-Giesmann JR, Caniano DA, Kenney BD. Rare but serious complications of central line insertion. *Semin Pediatr Surg.* 2009;18(2):73-83.
19. Katheria AC, Fleming SE, Kim JH. A randomized controlled trial of ultrasonography-guided peripherally inserted central catheters compared with standard radiograph in neonates. *J Perinatol.* 2013;33(10):791-4.
20. Dornaus MFPS, Portella MA, Warth AN, Martins RAL, Magalhães M, Deutsch AD. Tamponamento cardíaco causado por catheter central de inserção periférica em recém-nascido. *Einstein.* 2011;9(3 Pt 1):391-3.
21. Daud DF, Campos MMF, Fleury Neto LAP. Cardiac tamponade in an infant during contrast infusion through central venous catheter for chest computed tomography. *Radiol Bras.* 2013;46(6):385-6.
22. Blackwood BP, Farrow KN, Kim S, Hunter CJ. Peripherally inserted central catheters complicated by vascular erosion in neonates. *JPEN J Parenter Enteral Nutr.* 2016;40(6):890-5.

Recebido em: 11/02/2018

Aceito para publicação em: 29/03/2018

Conflito de interesse: nenhum.

Fonte de financiamento: nenhuma.

Endereço para correspondência:

Filipe Moreira de Andrade

E-mail: filipetorax@hotmail.com

filipeandrade@ufv.br

