

História natural do ferimento diafragmático extenso à direita: estudo experimental em ratos

Natural history of extensive diaphragmatic injury on the right side: experimental study in rats

JORGE HENRIQUE RIVABEN, ACBC-SP¹; ROBERTO SAAD JUNIOR, TCBC-SP¹; VICENTE DORGAN NETO, TCBC-SP¹; MARCIO BOTTER, TCBC-SP¹; ROBERTO GONÇALVES, TCBC-SP¹

R E S U M O

Objetivo: avaliar a cicatrização natural do diafragma de ratos que sofreram um ferimento penetrante extenso à direita. **Métodos:** os animais sofreram uma lesão penetrante extensa no diafragma direito. A amostra foi composta por 40 animais. As variáveis estudadas foram peso inicial e em 21 dias de operados; cicatrização do diafragma, não cicatrização do diafragma e conteúdo herniado do abdome para o tórax. **Resultados:** dez animais constituíram o grupo controle para o peso e 30 animais foram operados. Dois animais morreram durante o experimento, sendo assim, 28 animais constituíram o grupo de operados; ocorreu a cicatrização do diafragma em 15 animais (54%), outros 11 animais apresentaram hérnia diafragmática (39%) e por fim em dois animais observamos somente lesão diafragmática sem hérnia (7%). Analisando os órgãos herniados, encontramos o fígado em 100% dos animais, seguido pelo omento em 77%; delgado em 62%; cólon em 46%; estômago em 31% e baço em 15%. Os grupos controle e de cicatrização do diafragma apresentaram acréscimo significativo de peso do momento inicial para o momento 21 dias ($p < 0,001$). O grupo não cicatrizado não apresentou alteração de peso ($p = 0,228$). **Conclusão:** há predomínio da cicatrização espontânea no diafragma à direita, os animais em que não houve a cicatrização do diafragma não aumentaram de peso, e o fígado foi o órgão 100% presente na superfície diafragmática em todos os ratos com cicatrização ou não do diafragma.

Descritores: Diafragma. Cicatrização de Feridas. Diafragma/lesões. Experimentação Animal.

INTRODUÇÃO

Segundo o conceito atual, o músculo diafragmático lesado por um ferimento penetrante ou fechado, não cicatrizará. A teoria aceita descreve que existe uma diferença entre a pressão negativa intratorácica e a positiva na cavidade abdominal, impedindo a aproximação das margens lesadas. A própria ausência de repouso deste músculo, constantemente contraindo e relaxando no processo da respiração, também seria um fator de impedimento de cicatrização espontânea. Aliás, um dos princípios da cicatrização é o de manter as bordas da ferida (qualquer que seja o tecido) unidas e em repouso. Portanto é lógico supor que não ocorre cicatrização espontânea do diafragma¹.

Por outro lado, a partir de trabalho experimental em ratos, pioneiro, realizado em 2001 e publicado em 2007, que demonstrou a possibilidade de cicatrização do diafragma, tanto do lado direito como do lado esquerdo, de lesões que comprometiam 5% da superfície diafragmática, inauguramos uma linha de pesquisa com uma série de projetos experimentais para entender como evolui uma ferida diafragmática. Foi surpreendente que

neste trabalho pioneiro ocorreu cicatrização espontânea em 100% do lado direito e em 86% do lado esquerdo².

De modo que, desde 2001, estamos desenvolvendo trabalhos experimentais no Departamento de Cirurgia da Santa Casa de São Paulo com o intuito de esclarecer este fenômeno, isto é, definir a história natural de um ferimento diafragmático. O estudo pioneiro nos mostrou muito claramente que lesões pequenas, 5% do diafragma, cicatrizam, portanto, desenhamos outros estudos semelhantes, porém com lesões maiores para verificar se também nestes casos ocorreria cicatrização.

Nosso objetivo foi avaliar macroscopicamente a cicatrização natural do diafragma de ratos após um ferimento perfurocortante de 30% do diafragma à direita.

MÉTODOS

O estudo foi realizado na Unidade de Técnica Cirúrgica Experimental (UTECE) do Departamento de Cirurgia da Faculdade de Ciências Médicas da Santa Casa de São Paulo (FCMSC-SP) e aprovado pela Comissão de

1. Departamento de Cirurgia da Faculdade de Ciências Médicas da Santa Casa de São Paulo.

Ética em Experimentação Animal da FCMSC-SP, protocolo nº 114/2005.

Utilizamos os animais *Rattus norvegicus albinus* que foram recebidos com cerca de 90 dias de vida, mantidos, para ambientação, em gaiolas coletivas por dez dias, com densidade populacional de cinco animais por gaiola, com acesso livre à água e a alimentos indicados para roedores. Vigorou um ciclo claro-escuro de 12 horas (luz acesa das 7 às 19 horas). As gaiolas foram higienizadas rotineiramente e forradas com maravalha autoclavada.

Após ambientação, os animais foram mantidos em jejum por dez horas antes do procedimento. Todos os animais operados foram anestesiados por meio de aplicação intraperitoneal, utilizando uma solução de cetamina na dose de 50mg/kg e cloridrato de xilazine na dose de 5mg/Kg. O animal foi então posicionado em decúbito dorsal sobre prancha operatória com as patas fixas lateralmente. A seguir realizou-se tricotomia e medidas de assepsia e antisepsia com polivinilpirrolidona-iodo a 10% e da colocação dos campos operatórios. O animal sob anestesia foi assistido do ponto de vista ventilatório com máscara de pressão positiva contínua, adaptada, com tubo de borracha à pressão de 1,5kgf/cm² e *positive end-expiratory pressure* (PEEP) de 2cm de H₂O. O peso do animal foi aferido por balança convencional antes do procedimento operatório, chamado de peso inicial. Após a anestesia, os ratos foram submetidos à incisão laparotômica mediana, iniciando no apêndice xifoide, com extensão de 3cm, seguida pelo descolamento do espaço subcutâneo e abertura da cavidade peritoneal na linha alba. Apresentou-se a porção direita do diafragma, e a seguir foi provocada uma lesão perfurocortante com lâmina de bisturi número 15. O ferimento padronizado em 30% da superfície diafragmática³, iniciava-se na borda lateral diafragmática em sua inserção costal. Após a incisão inicial na porção diafragmática costal, aguardamos o colapso pulmonar ipsilateral no intuito de não provocar lesões pulmonares. Prosseguia-se o ferimento até próximo do centro tendíneo, sem incluí-lo. A síntese da parede abdominal foi realizada por planos. Na aponeurose, o fechamento foi contínuo com proprileno 4.0, em chuleio e no tecido celular subcutâneo associado à pele utilizamos o mononylon 4.0 com pontos separados e invertidos. Os animais foram assistidos até o final do efeito anestésico. Hidratados por aplicação subcutânea com 5ml de solução salina 0,9%. Quando bem despertos, foram devolvidos às suas gaiolas individuais.

Após o procedimento, os ratos foram mantidos vivos durante 21 dias. Neste período os animais receberam analgesia. Alimentação e água diariamente *ad Libitum*. Após 21 dias, os animais foram pesados. Depois foram mortos de acordo com as normas internacionais de eutanásia de animais em laboratório. A seguir realizamos o estudo necroscópico. Após a abertura ampla das cavidades torácica e abdominal, anotamos a posição dos órgãos abdominais como foram encontrados: se apenas na cavi-

dade abdominal ou identificados herniados para a cavidade torácica. Seguimos para o estudo do diafragma e observamos se este estava cicatrizado ou não, e a sua relação com o fígado.

A amostra constituiu-se de 40 animais. Dez animais foram mantidos em baias coletivas, mas não foram operados. Compuseram o grupo controle para o peso. Dois animais foram excluídos da análise, pois morreram com menos de 21 dias.

Para as variáveis qualitativas nominais calculamos a distribuição da frequência. As variáveis quanto à cicatrização foram: 1) Cicatrização do diafragma; e 2) Não cicatrização do diafragma (a- hérnia; e b- lesão do diafragma sem hérnia). As variáveis quanto ao conteúdo herniado do abdome para o tórax foram: cólon, intestino delgado, omento, estômago, baço e fígado. As variáveis de relação do fígado com a cicatrização do diafragma foram: 1) Fígado aderido; e 2) Fígado não aderido. As variáveis da relação do fígado com a não cicatrização do diafragma foram: 1) Fígado aderido; e 2) Fígado não aderido.

A variável quantitativa contínua "peso corporal" foi coletada em dois momentos, no pré-operatório, nomeado inicial, e na morte, nomeada 21 dias. Esta variável foi analisada descritivamente nos momentos relatados utilizando medidas de tendência central⁴. Para comparação dos grupos (controle, cicatrização e não cicatrização) em relação à variável contínua peso, utilizamos a análise de variância (ANOVA), desde que as suposições de normalidade dos dados e de homogeneidade de variância fossem satisfeitas. Tais verificações foram obtidas, respectivamente, por meio de testes de Kolmogorov-Smirnov e Levene⁵. No caso da diferença entre grupos ser estatisticamente significativa ao nível de confiança de 5%, utilizou-se o teste de Turkey para comparações dois a dois. No caso de alguma das suposições da ANOVA não ser satisfeita, aplicamos o teste não paramétrico de Kruskal-Wallis. E com a diferença entre os grupos estatisticamente significativa, utilizamos então o teste de Mann-Whitney, com correção de Bonferroni para comparações dois a dois⁶. Testes estatísticos foram utilizados, como análise de variância a um fator, análise de variância com medidas repetidas, teste de Dunn, teste não paramétrico de Kruskal-Wallis para estudos de diferença significativa (adotado como significativo $p < 0,05$).

RESULTADOS

Foram analisados 40 ratos neste estudo. Dez animais constituíram o grupo controle para o peso e 30 foram operados. Dois animais morreram, sendo então a mortalidade operatória de 6%. Portanto, neste estudo, analisamos 38 animais e acompanhamos a evolução da ferida diafragmática em 28 animais.

Ocorreu cicatrização espontânea do diafragma em 15 animais (54%) (Figura 1), em 13 ratos (46%) não houve cicatrização do diafragma (Figura 2). Destes 11 (39%)

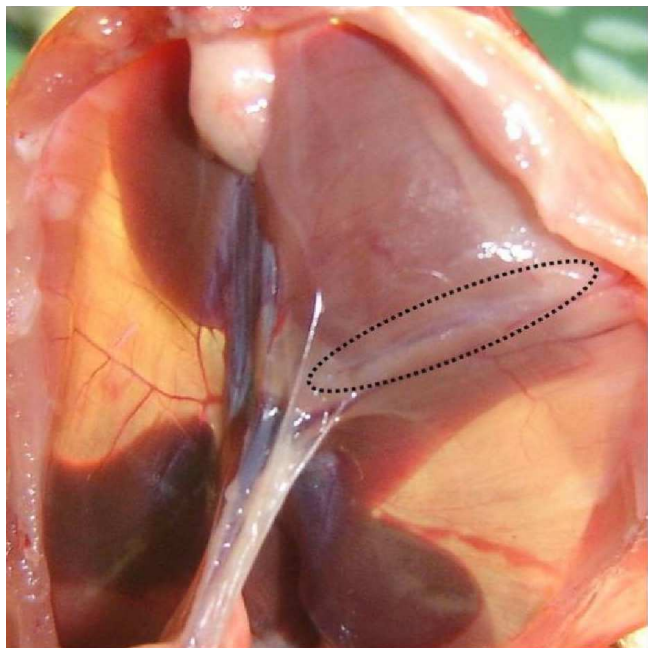


Figura 1 - Na área circundada há uma cicatriz macroscópica do músculo, porção com aspecto nacarado. Houve cicatrização completa.

apresentaram hérnia diafragmática e em dois ratos não houve cicatrização diafragma nem hérnia (7%).

A média de pesos no momento inicial foi 221,13g, com desvio padrão (DP) de 13,17. No pós-operatório (PO) 21, esta média aumentou para 233,63g, com DP de 33,65. O peso mínimo inicial foi 201g e, após 21 dias, 115g. O peso máximo inicial foi 252g e no 21º PO, de 276g. Avaliamos as medidas de resumo específicas para

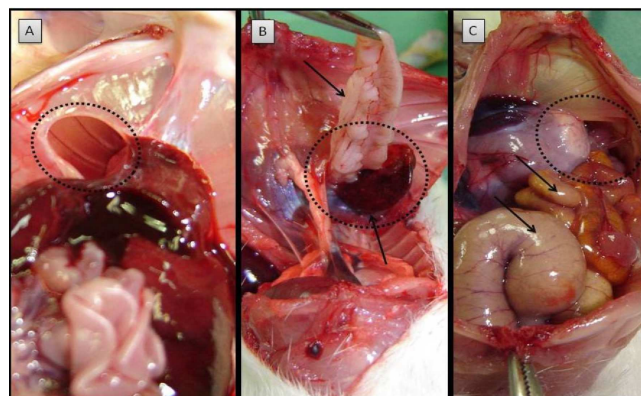


Figura 2 - A) Observamos a lesão diafragmática em área circundada. Temos as vísceras abdominais em um primeiro plano e, através da lesão é possível ver os arcos costais na cavidade pleural. Neste grupo de animais não foi observado vísceras abdominais na cavidade pleural. B) Em área circundada podemos notar o conteúdo da hérnia diafragmática formada para a cavidade pleural, apontadas pelas setas com presença de um segmento hepático e omento através da lesão. C) Nesta imagem observamos na área circundada a presença da lesão diafragmática com suas bordas bem separadas e por onde atravessa quase todo o intestino delgado e grosso apontados pelas setas.

cada grupo evolutivo (Tabela 1). Tanto no grupo controle quanto no grupo cicatrização houve, aumento dos pesos. No grupo não cicatrização, a média de pesos destes animais diminuiu. Verificamos que os grupos não apresentaram diferença significativa em relação ao peso inicial ($p=0,952$). No início do estudo, os grupos foram homogêneos quanto ao peso. Para a avaliação dos grupos em relação à variação do peso, calculamos o delta percentual de variação $[(\text{peso final} - \text{peso inicial} * 100)]$ (Tabela 2).

Tabela 1 - Medidas para o peso (gramas) no momento inicial e no PO 21, segundo o grupo de evolução da lesão.

Grupo	Momento	N	Média	DP	Mediana	Mínimo	Máximo
Controle	Inicial	10	220,00	11,67	219	204	243
	21 dias	10	256,20	13,61	259	231	276
Cicatrização	Inicial	15	221,67	15,85	219	201	252
	21 dias	15	241,93	22,04	250	201	272
Não cicatrização	Inicial	13	221,38	13,19	220	205	246
	21 dias	13	206,69	38,60	216	115	250

N= número de animais
DP=desvio padrão

Tabela 2 - Medidas para a variação percentual do peso (gramas), segundo o grupo de evolução da lesão diafragmática.

Grupo	N	Média	DP	Mediana	Mínimo	Máximo
Controle	10	16,51	4,14	15,88	11,52	23,77
Cicatrização	15	9,22	8,25	9,83	-5,12	20,09
Não cicatrizado	13	-6,26	18,62	-5,12	-49,56	13,88

N= número de animais
DP=desvio padrão

Foram identificados 13 ratos que não apresentaram cicatrização do diafragma à direita. Encontramos em 100% dos animais, o fígado com alguma porção aderida ao diafragma e/ou adentrando à cavidade torácica. Também estavam aderidos: o omento em 77% dos ratos, delgado em 62%, o colon em 46%, o estômago em 31% e o baço em 15% dos animais.

Observamos, nos 15 animais com cicatrização do diafragma, que o fígado estava aderido a este músculo. A mesma situação ocorreu nos 13 animais sem cicatrização do diafragma. O fígado aderiu em 100% dos animais operados.

DISCUSSÃO

É comum nos serviços de Emergências o atendimento às pessoas vítimas de ferimentos por arma branca ou projétil de arma de fogo na região da transição toracoabdominal. A grande dúvida que logo aparece a nós cirurgiões é: há ou não ferimento diafragmático? Pois bem, quando estes doentes são sintomáticos, isto é, apresentam peritonites, hemotórax, eviscerações, presença de hérnia diafragmática ou chegam com instabilidade hemodinâmica, fica fácil a realização do diagnóstico, pois todos estes doentes deverão ter um tratamento adequado, inclusive a laparotomia. E, nestes casos, faz-se o diagnóstico do ferimento diafragmático. Porém em 8% destes doentes não existem sintomas ou são oligossintomáticos. Netas situações, principalmente se o orifício de entrada está localizado no tórax inferior, como ter certeza se ocorreu ou não lesão diafragmática? É claro que as condutas são diferentes, se ocorreu lesão deste músculo, temos que suturá-lo, portanto, é mandatório uma operação, caso não exista lesão diafragmática, eventualmente o tratamento poderá ser o não operatório. A maioria dos autores diante desta situação prefere realizar uma laparoscopia ou toracoscopia para ter certeza da ocorrência ou não desta lesão. Por enquanto não existe qualquer exame de imagem que permita este diagnóstico. E tem sido esta a nossa conduta, embora existam estudos que afirmem que não há chance de cicatrização espontânea⁷⁻⁹. O diafragma deve ser sempre suturado, portanto, há necessidade da realização diagnóstica.

A videocirurgia, embora um método pouco invasivo, não é isenta de complicações, de modo que, começamos a questionar da necessidade do diagnóstico de certeza da lesão diafragmática. Será que o diafragma não teria capacidade de cicatrização espontânea? Se isto for verdade, alguns doentes selecionados não precisariam pas-

sar por uma videocirurgia, mesmo que a suspeita de lesão do diafragma fosse grande, especialmente se a lesão fosse à direita e pequena, como a que é produzida por um ferimento por arma branca.

Com estas ideias fomos ao laboratório, verificar se em animais isto poderia ser uma verdade. Em 2001, Perlingeiro *et al.* fizeram este primeiro estudo. Mostraram que lesão pequena, 5% do músculo, tanto do lado direito como do lado esquerdo, cicatriza espontaneamente, pois isto aconteceu em 100% à direita e 86% à esquerda². Este foi um trabalho pioneiro na literatura internacional e que também originou a nossa linha de pesquisa.

Gamblin *et al.* desenvolveram um modelo de lesão diafragmática e formulou a hipótese de que nem toda lesão diafragmática evoluiria para uma hérnia, sendo que uma pequena lesão penetrante no diafragma iria cicatrizar espontaneamente¹⁰. Os animais foram acompanhados por dez meses e 96% deles tiveram o diafragma cicatrizado.

Espada analisou a evolução inicial do processo de cicatrização do músculo diafragmático, após ferimento perfurocortante não tratado operatorialmente, em ratos. A lesão diafragmática sempre foi realizada do lado esquerdo, com ferimento de 5mm. Os animais foram estudados após eutanásia entre 24 horas e sete dias, identificando-se cicatrização em 20% dos animais¹¹. Gonçalves provocou lesões de 30% em diafragmas de 40 ratos, somente à esquerda, verificou que ocorreu cicatrização espontânea em 7,5% dos animais, mesmo sendo, os ferimentos, à esquerda³.

Outros autores^{12,13} utilizaram suínos para estudar a evolução da lesão diafragmática não tratada e concluíram também que nestes animais a cicatrização do músculo também foi possível. De modo que, concluímos que pelo menos em animais de laboratório, cicatrização espontânea de um ferimento diafragmático é possível. O fígado sempre esteve presente aderido ao diafragma ou colaborando com a cicatrização do mesmo e ainda os animais em que não houve cicatrização do diafragma apresentaram diminuição do peso.

Concluímos que houve predomínio da cicatrização espontânea no diafragma à direita, nos animais em que não ocorreu a cicatrização do diafragma, não aumentaram de peso, e o fígado foi o órgão 100% presente na superfície diafragmática em todos os ratos com cicatrização ou não do diafragma.

Podemos então tratar um doente vítima de um ferimento toracoabdominal, assintomático sem operá-lo? Acreditando que ocorrerá cicatrização espontânea? Ainda não temos esta resposta¹⁴, embora alguns autores acreditem que é possível^{15,16}.

A B S T R A C T

Objective: To evaluate the natural healing of the rat diaphragm that suffered an extensive right penetrating injury. **Methods:** Animals were submitted to an extensive penetrating injury in right diaphragm. The sample consisted of 40 animals. The variables studied were initial weight, weight 21 days after surgery; healing of the diaphragm, non-healing of the diaphragm, and herniated abdominal contents into the chest. **Results:** Ten animals were used as controls for weight and 30 animals were operated. Two animals died during the experiment, so 28 animals formed the operated group; healing of the diaphragm occurred in 15 animals (54%), 11 other animals showed diaphragmatic hernia (39%) and in two we observed only diaphragmatic injury without hernia (7%). Among the herniated organs, the liver was found in 100% of animals, followed by the omentum in 77%, small bowel in 62%, colon in 46%, stomach in 31% and spleen in 15%. The control group and the diaphragmatic healing subgroup showed increased weight since the beginning of the study and the 21 days after surgery ($p < 0.001$). The unhealed group showed no change in weight ($p = 0.228$). **Conclusion:** there is a predominance of spontaneous healing in the right diaphragm; animals in which there was no healing of the diaphragm did not gain weight, and the liver was the organ present in 100% the diaphragmatic surface in all rats with healed diaphragm or not.

Key words: Diaphragm. Wound Healing. Diaphragm / injuries. Animal Experimentation.

REFERÊNCIAS

1. Marchant P. A study of the forces productive of gastro-esophageal regurgitation and herniation through the diaphragmatic hiatus. *Thorax* 1957;12(3):189-202.
2. Perlingeiro JA, Saad R Jr, Lancelotti CL, Rasslan S, Candelária PC, Soldá SC. Natural course of penetrating diaphragmatic injury: an experimental study in rats. *Int Surg*. 2007;92(1):1-9.
3. Gonçalves R. Análise da evolução natural das feridas perfurocortantes equivalente a 30% do diafragma esquerdo. Estudo experimental em ratos [dissertação]. São Paulo: Faculdade de Ciências Médicas da Santa Casa de São Paulo; 2008.
4. Massad E, Menezes RX, Silveira SPP, Ortega NRS. Métodos quantitativos em Medicina. São Paulo: Manole; 2004.
5. Neter J, Kutner M, Wasserman W, Nachtsheim CJ. Applied Linear Statistical Models. 40th ed. New York: McGraw-Hill; 1990.
6. Noether GE, Dueker M. Introduction to Statistics: The Nonparametric Way. Springer Texts in Statistics. New York: Springer; 1990.
7. Shackleton KL, Steward ET, Taylor AJ. Traumatic diaphragmatic injuries: spectrum of radiographic findings. *Radiographics*. 1998;18(1):49-59.
8. Dorgan Neto V, Saad Júnior R, Rasslan S. Videotoroscopia no trauma de tórax. *Rev Col Bras Cir*. 2001;28(1):3-8.
9. Soldá SC, Rodrigues FCM, Martins L, Pinto MCC, Raslan S. Lesão diafragmática isolada por ferimento penetrante tratada por videolaparoscopia. *Rev Col Bra Cir*. 1994;21(4):213-5.
10. Gamblin TC, Wall CE Jr, Morgan JH 3rd, Erickson DJ, Dalton ML, Ashley DW. The natural history of untreated penetrating diaphragm injury: an animal model. *J Trauma*. 2004;57(5):989-92.
11. Espada PC. Ferimento diafragmático: evolução do processo cicatricial e regeneração muscular [dissertação]. Ribeirão Preto, SP: Faculdade de Medicina de Ribeirão Preto/USP; 2006.
12. Zierold D, Perlstein J, Weidman ER, Weidman JE. Penetrating trauma to the diaphragm: natural history and ultrasonographic characteristics of untreated injury in a pig model. *Arch Surg*. 2001;136(1):32-7.
13. Shatney CH, Sensaki K, Morgan L. The natural history of stab wounds of the diaphragm: implications for a new management scheme for patients with penetrating thoracoabdominal trauma. *Am Surg*. 2003;69(6):508-13.
14. Saad Jr R. E o Diafragma? *Rev Col Bras Cir*. 2012;39(5):351.
15. De Rezende Neto JB, Guimarães TN, Madureira JL Jr, Drumond DA, Leal JC, Rocha Jr A, et al. Non-operative management of right side thoracoabdominal penetrating injuries—the value of testing chest tube effluent for bile. *Injury*. 2009;40(5):506-10.
16. Inaba K, Barmparas G, Foster A, Talving P, David JS, Green D, et al. Selective nonoperative management of torso gunshot wounds: when is it safe to discharge? *J Trauma*. 2010;68(6):1301-4.

Recebido em 30/05/2013

Aceito para publicação em 02/10/2013

Conflito de interesse: nenhum.

Fonte de financiamento: Fundo de Amparo à Pesquisa da Faculdade de Ciências Médicas da Santa Casa de São Paulo (FAP - FCMSC-SP).

Endereço para correspondência:

Roberto Saad Junior

E-mail: rsaad@uol.com.br