

PARACOCCIDIOIDOMICOSE ENTRE O GRUPO INDÍGENA SURUÍ DE RONDÔNIA, AMAZÔNIA, BRASIL. REGISTRO DE CASO.

Antonio Carlos Francesconi do VALLE (1), Carlos E.A. COIMBRA Jr (2), Fernando I. BORNAY LLINARES (1), Paulo Cezar Fialho MONTEIRO (1) & Maria Regina C. GUIMARÃES (1).

RESUMO

Os Autores apresentam um caso de paracoccidioidomicose em indígena da tribo Suruí, Estado de Rondônia. Trata-se de paciente adulto, sexo masculino, tendo sido o diagnóstico confirmado com base em exame micológico, sorológico e radiográfico. Foi instituída terapêutica com a associação sulfametoxazol 800 mg + trimetoprima 160 mg a cada 12 horas. A avaliação do paciente realizada seis meses após o início do tratamento revelou melhora no estado geral, regressão do quadro radiológico, negativação da prova de precipitação em tubo capilar e positivação da intradermoreação com paracoccidioidina. Os Autores também revêem os casos de paracoccidioidomicose descritos na região, em particular no que se refere ao grupo indígena Suruí.

UNITERMOS: Paracoccidioidomicose, populações indígenas, Suruí, Rondônia, Amazônia

INTRODUÇÃO

Paracoccidioidomicose é importante endemia rural de várias regiões do Brasil. A maioria dos casos procede do sul, sudeste e centro-oeste (LACAZ 1984, LONDERO 1978, PEDROSA & NOGUEIRA 1984), sendo considerada rara ou inexistente no norte do país (MORAES & FERREIRA 1967, PEDROSA & NOGUEIRA 1984). Manifestações clínicas da doença têm sido descritas com pouca frequência na Amazônia, como atestam as revisões de BARBOSA & DAHER (1976), CASTRILLON et al. (1972), MATTA (1920) e MORAES & FERREIRA (1967).

Particularmente em relação ao Estado de Rondônia, conhece-se apenas o estudo de LEITE (1952), onde são descritos três casos da micose, não sendo possível provar que sejam autóctones.

Os poucos inquéritos intradérmicos realizados na Amazônia apontam para uma prevalência variável de infecção por *Paracoccidioides brasiliensis* em populações regionais (BOULOS et al. 1975, MOK & FAVA-NETTO 1978, NOHMI et al. 1976/77, REZENDE & SOUZA 1975). O inquéri-

to sorológico realizado por MOK et al. (1979) em amostra populacional variada do Amazonas revelou 1,6% de reações positivas ao *P. brasiliensis* em pacientes internados em sanatório para tuberculose. A questão da paracoccidioidomicose em populações indígenas foi inicialmente discutida a partir de estudos realizados entre os Suruí de Rondônia (COIMBRA Jr. 1989), tendo sido o primeiro caso clínico da doença publicado por COLOMBO et al. (1990) em paciente procedente do mesmo grupo. Anteriormente a essas pesquisas entre os Suruí, o inquérito sorológico de MOK et al. (1979) abrangeu 117 indivíduos da tribo Tikúna do Amazonas, com resultados negativos.

A aparente raridade da paracoccidioidomicose em populações indígenas amazônicas, aliada ao súbito surgimento de um número de casos suspeitos ou confirmados da doença entre os Suruí, motivou essa publicação. Nesse trabalho, pretende-se contribuir à casuística da paracoccidioidomicose através do relato do caso de um paciente Suruí (I.S) encaminhado ao nosso serviço. Também faz-se a revisão dos demais casos de paracoccidioidomicose detectados entre os Suruí, porém ainda não publicados.

(1) Hospital Evandro Chagas, Fundação Oswaldo Cruz. Av. Brasil, 926. CEP 20000. Rio de Janeiro (RJ), Brasil.

(2) Escola Nacional de Saúde Pública, Fundação Oswaldo Cruz. R. Leopoldo Bulhões, 1480. CEP 21041. Rio de Janeiro (RJ), Brasil.

RELATO DO CASO

HEC-FIOCRUZ 6829, S-316, I.S., índio Suruí, idade aproximada de 55 anos, procedente da Aldeia da Linha 9, Área Indígena Sete de Setembro, Rondônia. Foi encaminhado ao serviço do Hospital Evandro Chagas (H.E.C) em 14/03/90 pela Superintendência Regional da Fundação Nacional do Índio (FUNAI) em Cuiabá. Em 22/11/89 apresentou quadro clínico de dispnéia, emagrecimento e febrícula, tendo sido tratado com esquema RIP pelo serviço médico da FUNAI na Casa do Índio em Riozinho (Rondônia). O esquema foi interrompido em 06/03/90 por não haver regressão dos sintomas. O paciente foi então encaminhado à Cuiabá, onde foi evidenciada a presença de *P. brasiliensis* em escarro no Hospital Universitário, tendo sido prescrito sulfadiazina 4 comprimidos ao dia. O paciente não chegou a fazer uso da medicação pois foi encaminhado para o H.E.C para confirmação do diagnóstico. Nos antecedentes, tuberculose pulmonar em 1974 tratada sob supervisão do Dr. José A. N. de Miranda (Divisão Nacional de Pneumologia Sanitária, Ministério da Saúde) e malária terçã benigna e maligna, não sabendo precisar quantas vezes.

Ao exame físico, o paciente encontrava-se em regular estado geral, lúcido, orientado, eupnéico, acianótico, hidratado e com mucosas descoradas (+/4+). No orofaringe não evidenciamos lesões. Os dentes apresentavam-se falhos e em mau estado de conservação. Tórax: diâmetro transverso maior do que o anteroposterior. Ausculta Pulmonar: murmúrio vesicular presente, estertores subcrepitantes nos terços médios. Ausculta Cardíaca: ritmo cardíaco regular 2xtempo, bulhas normofonéticas sem sopros, pressão arterial 085 x 060. Abdome: flácido, indolor à apalpação superficial e profunda, fígado percussível desde o 5º espaço intercostal direito até o rebordo costal direito onde não é palpável; traube ocupada, com ponta de baço palpada. Semiologia neurológica sem anormalidades.

EXAMES COMPLEMENTARES - Hemograma - hemácias 3.000.000/mm³; Hemoglobina 8,0g/100 ml; Hematócrito 27%; Leucócitos - 7.600/mm³ (0-2-0-0-5-75-18-0). Uréia - 23; Glicose - 96mg/100ml; Creatinina - 06; Proteínas Totais - 7,5g/100ml; Triglicérides - 92; Colesterol - 113; Bilirrubina Total - 0,4 (0,1 - 0,3); Gama GT - 27; Fosfatase Alcalina - 43; Hemocultura negativa; Dosagem de Cortisol Plasmático - Basal: 8h 162

mg/ml, 16h 154 mg/ml; Pós-Estímulo com ACTH - 7h 138mg/ml, 8h 142 mg/ml, 8h30min 256 mg/ml, 9h 228 mg/ml; Pesquisa de plasmódio negativa em duas amostras colhidas em dias diferentes; Paracoccidioidina - Negativo; PPD - Negativo; Sorologia por imunodifusão para *Histoplasma capsulatum* e *Aspergillus fumigatus* - Negativa; Sorologia para Paracoccidioidomicose: imunodifusão dupla - positiva (título 1:8), e precipitação em tubo capilar - positiva; Exame Micológico do Escarro - ao exame microscópico das preparações em NaOH a 4% foram visualizados elementos peculiares de *P. brasiliensis*, não tendo sido obtida a cultura do fungo devido à contaminação por *Candida sp.* e bactérias dos tubos semeados; Exame para BAAR no escarro - Negativo (3 amostras); Raio X de tórax - Lesões retículo nodulares difusas bilaterais, ocupando principalmente 2/3 inferiores; seios costo-frênicos livres; volume cardíaco normal; aorta alongada; aspecto sugestivo de paracoccidioidomicose (Figura 1).

Evolução: Em 16/03/90, iniciamos tratamento específico com a associação sulfametoxazol 800 mg + trimetoprima 160 mg de 12 em 12 horas. Após 9 dias o paciente teve alta com melhora do estado geral, assintomático e com orientação de acompanhamento por equipe médica da FUNAI.

Em agosto 1990 estivemos na aldeia indígena e constatamos que o paciente continuava em tratamento específico conforme prescrição, segundo testemunho do chefe do Posto da FUNAI da Aldeia da Linha 9. Ao exame, o paciente apresentava-se em bom estado geral, lúcido, orientado, eupnéico, anictérico, acianótico e hidratado. Queixava-se de falta de ar aos esforços. A ausculta pulmonar revelou murmúrio vesicular presente, roncos e sibilos esparsos. Restante do exame físico sem alterações. Exames complementares: paracoccidioidina positiva; PPD negativo; Sorologia: imunodifusão dupla positiva (título 1:8) e precipitação em tubo capilar negativa; Raio X indica regressão parcial do quadro radiológico em comparação com o exame realizado em 15/03/90, durante sua internação no H.E.C. (Figura 2).

COMENTÁRIOS

A primeira notícia de paracoccidioidomicose-doença entre os Suruí data de 1982. Tratava-se de paciente do sexo feminino (S-MMG) e idade apro-

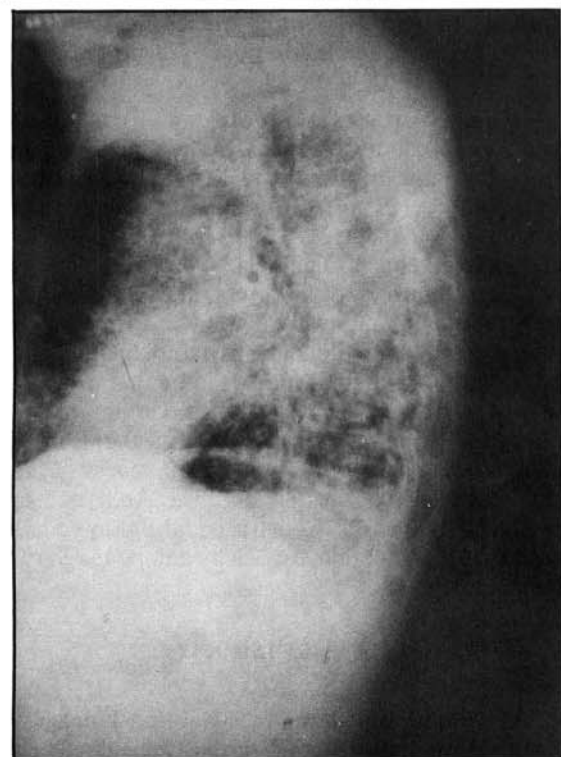
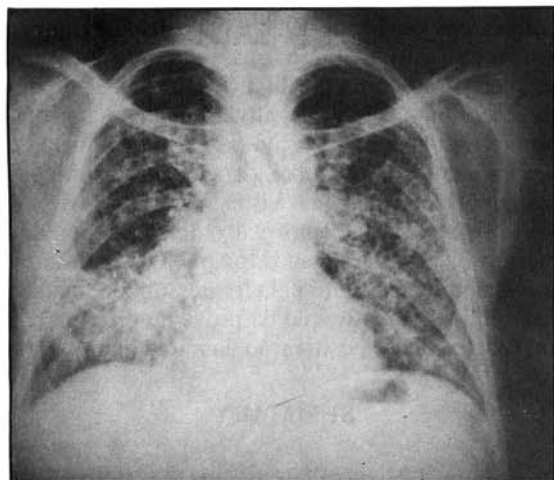


Figura 1. Radiografia de tórax, postero-anterior, e perfil evidenciando lesões retículo nodulares difusas bilaterais.

ximada de 60 anos. A este seguiu-se outro caso em outubro de 1983, em paciente do sexo masculino (S-TAM) e idade aproximada de 56 anos. Em ambos os casos, os pacientes já haviam feito tratamento para tuberculose durante uma epidemia ocorrida em 1974-75. O paciente S-TAM repetiu escarro positivo para BAAR em novembro de 1978, quando então recebeu tratamento específico na Casa do Índio de Riozinho (Rondônia). A 24/

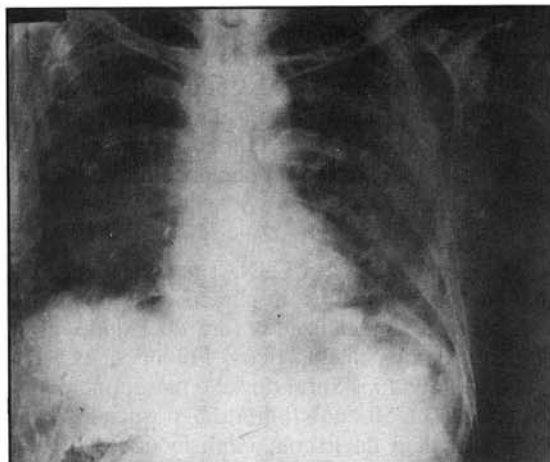


Figura 2. Radiografia de tórax, postero-anterior, 5 meses após início de tratamento, mostrando regressão parcial das lesões.

09/82 foi feito diagnóstico de paracoccidiodomicose pulmonar no paciente S-MMG a partir de exame de escarro a fresco realizado no Hospital de Base Dr. Ary Pinheiro (Porto Velho) e iniciado tratamento com cetoconazol + eritromicina 250 mg + levamisol, vindo a falecer dois meses depois. Por sua vez, o paciente S-TAM foi diagnosticado com tuberculose e paracoccidiodomicose pulmonar em agosto de 1983 no mesmo hospital, onde iniciou tratamento específico com cetoconazol + sulfadiazina + rifampicina, vindo a falecer em outubro do mesmo ano. A esses dois casos seguiu-se o do paciente S-AMX (sexo masculino e idade de 38 anos) diagnosticado no início de 1983, também no Hospital de Base de Porto Velho, a partir de biópsia feita em lesão de palato. O paciente fez tratamento com cetoconazol e, de acordo com avaliação feita em agosto de 1990 por nossa equipe, encontra-se bem.

A suspeita da existência de paracoccidiodomicose entre os Suruí aliado à inexistência em Rondônia de suporte laboratorial adequado para a realização de exames micológicos e provas sorológicas levou ao tratamento empírico de vários casos suspeitos da doença. Pesquisas realizadas em arquivos regionais da FUNAI dão conta que, no período de 1983 a 1986, sete casos de paracoccidiodomicose teriam ocorrido entre os Suruí (COIMBRA Jr. 1989). Em todos esses casos, os pacientes apresentavam história pregressa de tuberculose e sintomatologia pulmonar, porém tiveram sucessivos exames de escarro negativos para BAAR. Deve-se observar que todos esses pacientes vieram a falecer apesar de terem iniciado trata-

mento específico para paracoccidioomicose com cetoconazol. Não encontramos elementos nos registros desses pacientes existentes na Casa do Índio de Riozinho ou de Porto Velho, nem mesmo no Hospital de Base Dr. Ary Pinheiro, que permitam confirmar o diagnóstico de paracoccidioomicose nesses casos.

A partir de 1987, a FUNAI passou a encaminhar os casos suspeitos de paracoccidioomicose para serviços especializados fora do Estado, afim de confirmar os diagnósticos. Foi nessa ocasião que dois indivíduos Suruí do sexo masculino e idades entre 40 e 50 anos foram diagnosticados pelo serviço médico da Escola Paulista de Medicina. Um deles veio logo a falecer devido a extenso comprometimento cerebral (S-ORO). O outro paciente (S-PIR) sobrevive e, com base em avaliação realizada por nossa equipe em agosto de 1990 durante visita à área, encontra-se bem (cf. COLOMBO et al. 1990).

Um terceiro caso (S-MAK) foi atendido pelo serviço do Hospital Universitário em Cuiabá em março de 1989, onde foi feito diagnóstico de paracoccidioomicose em exame de escarro a fresco e instituída terapia com sulfadiazina. O tratamento foi interrompido poucos meses após o paciente ter retornado a sua aldeia de origem. Em março de 1990, foi o mesmo paciente encaminhado ao H.E.C onde não foi possível confirmar o diagnóstico da micose. Sucessivos exames de escarro e sorologia foram negativos para paracoccidioomicose, sendo o teste com paracoccidioidina positivo. Contudo, com base em exame radiológico e no histórico do paciente, foi instituída terapia com sulfametoxazol + trimetoprima. Na avaliação do paciente feita em agosto do mesmo ano constatamos que o mesmo continuava com o tratamento instituído e apresentava-se assintomático.

Assim como no caso apresentado por COLOMBO et al. (1990), o caso que ora relatamos tem história de tuberculose e apresentou quadro radiológico semelhante, sem lesão de mucosa ou comprometimento de outros órgãos pelo fungo. Nesse trabalho, descrevemos um caso bem documentado de paracoccidioomicose em fase ativa autóctone do Estado de Rondônia, apoiado em dados clínico-radiológicos, micológicos e sorológicos, sugerindo um quadro de reativação de lesão recente, já que se trata de indivíduo nativo dessa região e que daí nunca saiu. Estudo retrospectivo sobre o paciente usando amostra de soro

colhida em janeiro de 1990 e depositada em nossa soroteca mostrou prova sorológica por imunodifusão dupla positiva (título 1:1) e precipitação em tubo capilar negativa. Finalmente, gostaríamos de chamar a atenção para a importância de aprofundar estudos sobre paracoccidioomicose em populações indígenas visando a detecção de casos ativos, o tratamento e acompanhamento dos mesmos. Nossos resultados foram bastante promissores como indicado pela regressão do quadro radiográfico, negatização da prova de precipitação em tubo capilar e positividade da intradermoreação.

SUMMARY

Paracoccidioomycosis among the Surui Indians, State of Rondonia, Amazonia, Brazil. A Case Report.

The Authors report a case of paracoccidioomycosis in a Surui Indian patient from the state of Rondonia, Brazilian Amazon. The subject is an adult male, having been diagnosed on the basis of mycologic, serologic, and radiographic exams. The prescribed therapy was sulfametoxazol 800 mg associated with trimetoprim 160 mg every 12 hours. A reevaluation of the patient conducted six months after the beginning of chemotherapy indicated overall improvement of his physical condition and of the radiologic picture, negativeness of the test of precipitin in capillary tube, and positiveness of the skin test with paracoccidioidin. The Authors also reviewed the cases of paracoccidioomycosis described in the region, especially among the Surui Indian population.

AGRADECIMENTO

Os autores agradecem aos Suruí, à Fundação Nacional do Índio e à Fundação Oswaldo Cruz, pelo apoio ao projeto no qual se insere este trabalho. Também ao Prof. Ricardo V. Santos (ENSP/FIOCRUZ) pela revisão dos originais.

REFERÊNCIAS BIBLIOGRÁFICAS

1. BARBOSA, W. & DAIER, R. R. - Blastomicose sul-americana. In: VERONESI, R. Doenças infecciosas e parasitárias. 6. ed. Rio de Janeiro, Guanabara. Koogan, 1976. p. 755-767.
2. BOULOS, M.; LABONIES FILHO, N.; DRAIBE, S.E.; PINTO, W. P.; LANCAROTTE, I.; SHIROMA, M. &

- FAVA-NETTO, C. - Inquérito imuno-alérgico com paracoccidioidina e histoplasmina nas localidades de Itaporanga e São João do Araguaia. In: CONGRESSO DA SOCIEDADE BRASILEIRA DE MEDICINA TROPICAL, 11. Rio de Janeiro, 1975. Resumos. p. 37.
3. CASTRILLON, A. L.; CARVALHO, R. F.; BORBOREMA, C. A. & PECHER, S. A. - Paracoccidioidomicose na Amazônia. Registro de um caso. *Acta amaz. (Manaus)*, 2:55-58, 1972.
4. COIMBRA, Jr., C. E. A. - **From shifting cultivation to coffee farming: the impact of change on the health and ecology of the Surui Indians of the Brazilian Amazon.** Bloomington, Indiana, U.S.A, 1989 (Tese de Doutorado - Indiana University).
5. COLOMBO, A. L.; FOYAS, M.; SADER, H. S.; PEREIRA, C. A. P.; FISIMAN, O. & VIEIRA FILHO, J.P.B. - Paracoccidioidomicose autóctone em Suruí, Estado de Rondônia. In: CONGRESSO DA SOCIEDADE BRASILEIRA DE MEDICINA TROPICAL, 26., Natal, 1990. Resumos. p. 277-278.
6. LACAZ, C. S. - Passado, presente e futuro da paracoccidioidomicose. *An. bras. Derm.* 59: 83-88, 1984.
7. LEITE, A. S. - Alguns casos de blastomicose sul-americana em Porto Velho, Território Federal do Guaporé. *Rev. bras Med.*, 9:491-496, 1952.
8. LONDERO, A.T.; RAMOS, C.D. & LOPES, J.O. - Progressive Pulmonary paracoccidioidomycosis. A Study of 34 cases observed in Rio Grande do Sul (Brazil). *Mycopathologia (Den Haag)*, 63:53-56, 1978.
9. MATTA, A. - Considerações acerca de um caso de Posadasia coccidioidosia. *Amaz. méd. (Manaus)*, 3:41-51, 1920.
10. MORAES, M.A.P. & FERREIRA, J.L.S. - Micoses superficiais e profundas na Amazônia. In: LENT, H. - *Atas do Simpósio sobre a Biota Amazônica.* Rio de Janeiro, CNPq, 1967, v. 6 (Patologia), p.189-202.
11. MOK, W.Y & FAVA-NETTO, C. - Paracoccidioidin and histoplasmin sensitivity in Coari (State of Amazonas), Brasil. *Amer. J. trop. Med. Hyg.*, 27:808-814, 1978.
12. MOK, W. Y.; AYRES, C. H. L. & McMILLEN, S. - Levantamento sorológico de quatro micoses profundas no Estado do Amazonas, Brasil. *Acta amaz. (Manaus)*, 9: 75-78, 1979.
13. PEDROSA, P. L. & NOGUEIRA, S. A. - Paracoccidioidomicose (Blastomicose Sul-Americana). *Ars Curandi*, 17: 96-100, 1984.
14. REZENDE, M. B. & SOUZA, O. S. - Estudo epidemiológico com a reação intradérmica com a histoplasmina em Belém, Pará, In: CONGRESSO DA SOCIEDADE BRASILEIRA DE MEDICINA TROPICAL, 11., Rio de Janeiro, 1975. Resumos. p. 36-37.

Recebido para publicação em 24/01/1991.
Aceito para publicação em 05/06/1991.