

## ESTUDO CLÍNICO COM O USO DO ITRACONAZOL EM TINHA CRURAL, TINHA DO CORPO E TINHA DO PÉ INTERDIGITAL

Clarisse ZAITZ (1), Lígia Rangel B. RUIZ (2), Elizabeth Maria A. DRULLIS (3), Perola GURFINKEL (3) & Mara Aparecida CIARNUTO (3)

### RESUMO

Os autores estudaram 31 pacientes portadores de tinhas crural, do corpo e do pé interdigital, tratados com 100 mg de itraconazol, administrados junto com o almoço, durante 15 dias. Foram realizadas 3 avaliações clínicas e micológicas: no pré-tratamento, no final do tratamento e 2 semanas após o tratamento.

O itraconazol mostrou-se eficaz para o tratamento das dermatofitoses estudadas, na dose empregada, com 100% de cura micológica. Em relação a evolução clínica, houve diminuição estatística significativa (teste de Friedman —  $p < 0,001$ ) dos sinais e sintomas avaliados.

Não foi observada ocorrência de efeitos colaterais.

**UNITERMOS:** Dermatofitoses; Itraconazol.

### INTRODUÇÃO

O itraconazol é um derivado triazólico com propriedades lipofílicas acentuadas. É um inibidor específico do citocromo P 450 dos fungos, determinando deste modo a inibição da biossíntese do ergosterol dos mesmos, com conseqüente alteração da função e permeabilidade da membrana celular do fungo<sup>7, 12</sup>.

O itraconazol tem se mostrado um potente antifúngico via oral, com amplo espectro de ação<sup>2, 5</sup>. Diversos ensaios clínicos tem se realizado para avaliar sua ação, eficácia e tolerabilidade nas micoses superficiais e profundas<sup>1, 3, 4, 6, 8, 9, 10, 11, 13</sup>.

Apresentaremos, neste estudo clínico, os primeiros resultados com a utilização do novo agente antifúngico em dermatofitoses no nosso meio.

### OBJETIVOS

Avaliar em estudo aberto a eficácia e a tolerabilidade do itraconazol no tratamento das tinhas crural, do corpo e do pé interdigital.

### MATERIAL E MÉTODOS

#### 1. Caracterização do Grupo Estudado

Foram estudados 31 pacientes de ambos os

Trabalho realizado na Clínica Dermatológica da Santa Casa de São Paulo, Setor de Dermatologia Infeciosa e Tropical. São Paulo, SP, Brasil

(1) Professora Assistente da Faculdade de Ciências Médicas da Santa Casa de São Paulo. São Paulo, SP, Brasil.

(2) Dermatologista Voluntária do Setor de Dermatologia Infeciosa e Tropical da Santa Casa de São Paulo. São Paulo, SP, Brasil.

(3) Estagiárias da Clínica Dermatológica da Santa Casa de São Paulo. São Paulo, SP, Brasil

Endereço para correspondência: Dra. Clarisse Zaitz. Rua Tabapuá, 1666 — apto. 102. CEP 04533. São Paulo, SP, Brasil.

sexos, com idade acima de 12 anos (tabela 1), distribuídos por diagnóstico clínico, com confirmação micológica, da seguinte maneira: 10 com unha crural, 11 com unha do corpo e 10 com unha do pé interdigital (tabela 2).

TABELA 1  
Características dos pacientes

		Nº pac.	%
Sexo	masculino	21	(68%)
	feminino	10	(32%)
Raça	branca	21	(68%)
	parda	8	(26%)
	negra	2	(6%)
Idade (anos)	$\bar{x} \pm d.p.$	30.1 $\pm$ 12.5	
	mín. — máx.	13 — 59	
Peso (kg)	$\bar{x} \pm d.p.$	65.6 $\pm$ 13.6	
	mín. — máx.	37 — 93	

TABELA 2  
Diagnóstico e características da doença

		nº pac.	%
Diagnóstico	T. do corpo	11	36
	T. crural	10	32
	T. do pé interdigital	10	32
Duração do quadro atual	7 dias — 2 meses	12	39
	3 meses — 8 meses	12	39
	1 ano — 6 anos	7	22
Recidiva?	Sim	14	45
	Não	17	55

Pacientes grávidas, lactantes, com comprometimento hepático, com patologias graves ou debilitantes, não foram incluídos no estudo. Tomou-se o cuidado no sentido de não incluir pacientes em uso de antimicóticos tópicos pelo menos por 10 dias antes da admissão ao estudo, e pacientes em uso de antimicóticos orais pelo menos 30 dias antes do início do tratamento.

## 2. Procedimentos

### a) Diagnóstico

Os pacientes foram admitidos ao estudo após diagnóstico clínico, confirmado pelo exame direto clarificado com solução de potassa a 20%, adicionada de dimetil-sulfóxido.

Todos os pacientes tiveram suas escamas cultivadas em meio de agar Sabouraud acrescido de cloranfenicol e cicloheximida e mantido em temperatura ambiente.

### b) Medicação e Posologia

Foram fornecidas para cada paciente frascos contendo 15 cápsulas de 100 mg de itraconazol. A posologia adotada foi de 1 cápsula de 100 mg uma vez ao dia, junto com o almoço, durante 15 dias.

### c) Avaliações

Foram realizadas três avaliações: na admissão do paciente, ao final de 15 dias de tratamento e duas semanas após o término do tratamento.

Nas três consultas, sempre que havia descamação, era colhido material para exame microscópico direto e cultura.

Foi realizada também uma avaliação clínica dos sinais e sintomas encontrados, obedecendo o seguinte código pré-estabelecido: 0 = ausente; 1 = leve; 2 = moderado; 3 = intenso.

Finalmente, em todas as três oportunidades foi avaliada a possibilidade de qualquer efeito colateral à administração da droga.

## RESULTADOS

### 1. Resultados referentes à identificação dos dermatófitos.

Os 31 pacientes estudados tinham exame microscópico positivo para dermatófitos. Culturas foram realizadas em todos eles, sendo possível estabelecer a maior ocorrência de **T. rubrum** (10 casos, ou 32,3%), sendo 4 em unhas crurais e 6 em unhas do corpo. O segundo foi o **E. floccosum** (4 casos), sendo 3 em unhas crurais e 1 em unha do pé interdigital.

A seguir apareceram o **T. tonsurans**, o **T. mentagrophytes** e um **T. sp** (espécie no **Trichophyton** não foi identificada), cada um deles com apenas 1 caso de unha do corpo.

Houve crescimento de fungos ou leveduras contaminantes em 14 (45,2%) casos, assim distribuídos: 9 em tinhas do pé interdigital, 3 em tinhas crurais e 2 em tinhas de corpo. Estes dados estão reunidos na tabela 3.

TABELA 3  
Dematófitos identificados pela cultura

	Tinha do pé	Tinha crural	Tinha do corpo	Total
<b>T. rubrum</b>	—	4	6	10
<b>E. floccosum</b>	1	3	—	4
<b>T. tonsurans</b>	—	—	1	1
<b>T. mentagrophytes</b>	—	—	1	1
<b>T. sp</b>	—	—	1	1
Contaminantes	9	3	2	14
Total	10	10	11	31

## 2. Resultados referentes à evolução do exame microscópico

Os 31 pacientes estudados tinham exame microscópico positivo na avaliação pré-tratamento. Após 2 semanas de tratamento 17 (55%) deles apresentavam exame microscópico negativo, sendo 5 portadores de tinha de corpo, 6

de tinha crural e 6 de tinha do pé interdigital. Na avaliação realizada 2 semanas após o final do tratamento, 31 (100%) dos casos apresentavam exame microscópico negativo (Tabela 4).

TABELA 4  
Número de pacientes com exame microscópico negativo

Diagnóstico	Após 2 semanas de tratamento	2 semanas após final tratamento
T. do corpo (n = 11)	5	11
T. crural (n = 10)	6	10
T. do pé interdigital (n = 10)	17 (55%)	31 (100%)

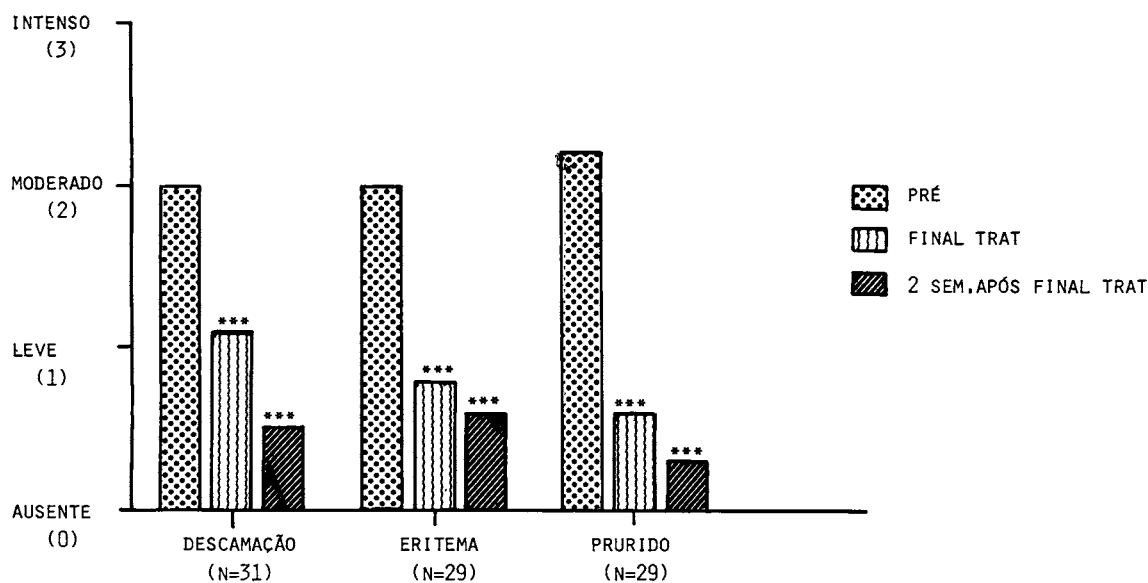
## 3. Resultados referentes à evolução dos sintomas e sinais mais freqüentes

Os sinais e sintomas mais freqüentemente encontrados, nos 31 pacientes estudados, na primeira avaliação foram: descamação em 31 (100%) dos casos, eritema em 29 (93,5%) e prurido também em 29 (93,5%). A evolução destes sinais e sintomas, bem como da intensidade dos mesmos pode ser visualizada na Tabela 5 e Gráfico 1.

TABELA 5  
Evolução dos sinais e sintomas

		Pré-tratamento	Após 2 semanas de tratamento	2 semanas após final tratamento	
Descamação (n = 31)	ausente	—	4	21(68%)	87%
	leve	6	21	6(19%)	
	moderado	19	5	1	
	intenso	6	1	3	
	$\bar{x}$	2.0	1.1	0.5	
Eritema (n = 29)	ausente	—	13	19(66%)	83%
	leve	6	11	5(17%)	
	moderado	17	4	4	
	intenso	6	1	1	
	$\bar{x}$	2.0	0.8	0.6	
Prurido (n = 29)	ausente	—	13	23(79%)	93%
	leve	2	15	4(14%)	
	moderado	18	1	1	
	intenso	9	—	1	
	$\bar{x}$	2.2	0.6	0.3	

GRÁFICO 1 - EVOLUÇÃO DOS SINAIS E SINTOMAS MAIS FREQUENTES  
(MÉDIA DOS ESCORES DA INTENSIDADE)



COMPARAÇÃO COM O PRÉ-TRATAMENTO (TESTE DE FRIEDMAN): \*\*\* (P<0,001)

Nas avaliações realizadas ao final do tratamento e 2 semanas após o final do tratamento, houve diminuição estatisticamente significativa (teste de Friedman —  $p < 0,001$ ) desses sinais e sintomas, com a maioria dos pacientes não mais os apresentando na avaliação feita 2 semanas após o término do tratamento.

#### 4. Resultados referentes aos efeitos colaterais

Nas 3 avaliações realizadas, todos os pacientes foram arguidos quanto a qualquer intercorrência que pudesse ser relacionada com a administração da medicação. Nenhuma resposta positiva foi obtida.

### COMENTÁRIOS

#### 1. Identificação dos dermatófitos

Apesar do material colhido de todos os 31 pacientes com exame microscópico positivo, ter sido submetido a cultura, só foi possível identificar o dermatófito em 17 casos sendo que nos 14 restantes as culturas foram contaminadas. O maior índice de contaminação resultou de materiais

oriundos das unhas dos pés interdigitais com 9 casos entre 10. A seguir tivemos 3 contaminantes em 10 unhas crurais e 2 em 11 unhas do corpo.

#### 2. Evolução do exame microscópico

Pudemos observar que ao término de 2 semanas de tratamento com 100 mg diários de itraconazol, apenas 17 (55%) pacientes apresentavam exame microscópico negativo. Porém na terceira avaliação, realizada 2 semanas após o final do tratamento, 31 (100%) dos pacientes apresentavam exame microscópico negativo. Com estes resultados pudemos constatar um efeito residual da droga após sua suspensão.

#### 3. Evolução dos sintomas e sinais mais frequentes

Pode-se observar que os sinais (descamação e eritema) e o sintoma (prurido) diminuíram significativamente já na segunda avaliação. Por ocasião da terceira avaliação, realizada 2 semanas após o tratamento, houve diminuição tanto

da intensidade dos mesmos, quanto aumento do número de pacientes que deixaram de apresentá-los, em relação a avaliação anterior.

#### 4. Efeitos colaterais

Não foi observado efeito colateral à administração do itraconazol durante o seguimento dos pacientes.

### CONCLUSÕES

1. O itraconazol tem um efeito residual após sua suspensão.
2. A administração de 100 mg diários de itraconazol durante 15 dias, determina cura micológica em 100% dos casos de unhas do corpo, crural e do pé interdigital, 2 semanas após a suspensão da medicação.
3. Houve diminuição estatisticamente significativa da intensidade dos sinais e sintomas em relação ao pré-tratamento.

### SUMMARY

**Clinical trial with itraconazole in the treatment of Tinea cruris, Tinea corporis and tinea pedis interdigital.**

The authors studied 31 patients with **Tinea cruris, corporis or pedis interdigital**. The patients were treated with 100 mg of itraconazole, once a day, during the lunch, for 15 days. Mycological and clinical evaluations were performed at the pre-treatment, by the end of treatment and 2 weeks after finishing the treatment. The results showed that itraconazole is effective for the treatment of dermatophytosis, at the studied posology, with 100% of mycological cure. Clinical evaluation showed a significant reduction (Friedman test —  $p < 0.001$ ) of signs and symptoms.

No side-effect was registered.

### REFERÊNCIAS BIBLIOGRÁFICAS

1. BORELLI, D. — A clinical trial of itraconazole in the treatment of deep mycoses and leishmaniasis. *Rev. infect. Dis.*, 9 (suppl. 1): S57-S63, 1987.

2. CAUWENBERGH, G.; LEGENDRE, R. & BLATCHFORD, N. J. — Itraconazole, a novel oral antifungal: its efficacy and safety profile. (Apresentado ao Congresso Bolivariano, 8. & Congresso Colombiano de Dermatologia, 17., Bogotá, Colombia, 1988).
3. DEGREEF, H.; MARIËN, K.; DE VEYLDER, H.; DUPREZ, K.; BORGHYS, A. & VERHOEVE, L. — Itraconazole in the treatment of dermatophytoses: a comparison of two daily dosages. *Rev. infect. Dis.*, 9 (suppl. 1): S104-S108, 1987.
4. ESTRADA, R. A. — Itraconazole in pityriasis versicolor. *Rev. infect. Dis.*, 9 (suppl. 1): S128-S130, 1987.
5. GRANT, S. M. & CLISSOD, S. P. — Itraconazole: a review of its pharmacodynamic and pharmacokinetic properties and therapeutic use in superficial and systemic mycoses. *Drugs*, 37: 310-344, 1989.
6. HAY, R. J. & CLAYTON, Y. M. — Treatment of chronic dermatophytosis and chronic oral candidosis with itraconazole. *Rev. infect. Dis.*, 9 (suppl. 1): S114-S118, 1987.
7. JANSSEN, P. A. J. — New antifungal agents: a result of target-oriented drug design. In: DE CLERG, E. D. E., ed. *Frontiers of Microbiology*. Netherlands, Martinus Nijhoff Publishers, 1987, p. 29-35.
8. MARCANO, C.; RODRIGUES, H. & BORELLI, D. — Tratamiento de micosis superficiales con itraconazol. (Apresentado ao Congresso Bolivariano de Dermatologia, 6., Barquisimeto, 1985).
9. NUIJTEN, S. T. M. & SCHULLER, J. L. — Itraconazole in the treatment of **Tinea corporis**: a pilot study. *Rev. infect. Dis.*, 9 (suppl. 1): S119-S120, 1987.
10. PANCONESI, E. & DIFONZO, E. — Treatment of dermatophytoses and pityriasis versicolor with itraconazole. *Rev. infect. Dis.*, 9 (suppl. 1): S109-S113, 1987.
11. SAÛL, A.; BONIFÁZ, A. & ARIAS, I. — Itraconazole in the treatment of superficial mycoses: an open trial of 40 cases. *Rev. infect. Dis.*, 9 (suppl. 1): S100-S103, 1987.
12. VANDEN BOSSCHE, H. — Itraconazole: a selective inhibitor of the cytochrome P-450 dependent ergosterol biosynthesis. In: FROMTLING, R. A. ed. *Recent trends in the discovery, development and evaluation of antifungal agents*. Barcelona, J. R. Prous Science Publishers, 1987, p. 39-53.
13. ZEMINIAN, P. S.; BENDER, A. T.; RIBEIRO, F.; SALEBIAN, A. & SAMPAIO, S. A. P. — Tratamento sistêmico da pitiríase versicolor pelo itraconazol. *An. bras. Derm.*, 62: 187-188, 1987.

Recebido para publicação em 16/11/1989.