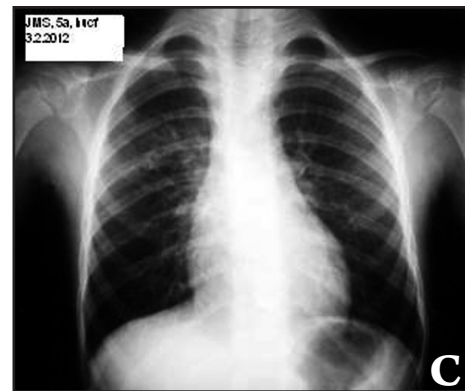
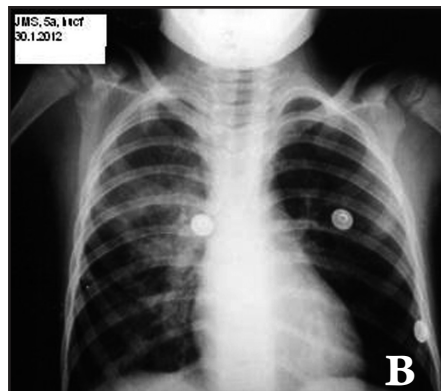
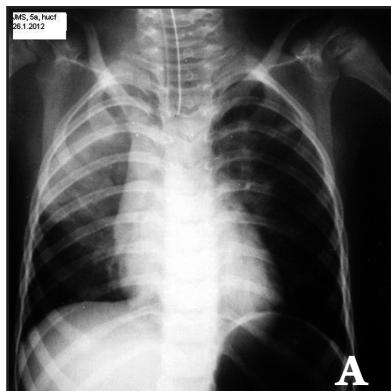


## Scorpion sting-induced unilateral pulmonary edema

Edema pulmonar unilateral induzido por picada de escorpião

Eduardo Gonçalves<sup>1,2</sup>, Bruna Tupinambá Maia<sup>2</sup> and Hercílio Martelli Júnior<sup>1</sup>

A five-year-old male was admitted to the emergency department of the Reference Service 2h after being stung by a scorpion (*Tityus serrulatus*) and about 30min after, five vials of polyvalent serum antivenom of the *Ezequiel Dias Foundation/FUNED*, Belo Horizonte, State of Minas Gerais, Brazil were given to the patient. On examination he was pale, disoriented and respiratory rate of 70 per min. Upon lung auscultation, there were decreased breath sounds on the right and crackles in the left lung base, while the cardiovascular revealed a gallop rhythm (B3). The findings on chest radiography were diffuse bilateral infiltrates and pulmonary congestion, more evident on the right side (**Figure A**). On the third day of hospitalization, chest X-ray showed opacification and an improvement in pulmonary congestion (**Figure B**). By the tenth day of hospitalization, was discharged in stable condition. Prior to discharge, the radiographic evaluation of the chest showed significant resolution of the acute pulmonary edema (APE) (**Figure C**). Scorpion intoxication is an important public health problem in many tropical and subtropical countries, such as Brazil. The symptoms are variable and can change rapidly in a negative way. In children are common to pallor, tachycardia with hypertension, the costal retractions and the throbbing of the nostrils, whereas the pink sputum is not always observed. APE caused by scorpion intoxication is well-known, but this occurs rarely unilaterally and its pathogenesis is incompletely understood. In this patient the occurrence of asymmetric APE induced by scorpion was clinically suspected and documented through the chest radiographs.

Paciente de 5 anos, masculino, foi admitido na emergência de um Serviço de Referência 2h após ter sido picado por um escorpião (*Tityus serrulatus*) e, cerca de 30min após foram administrados cinco frascos de soro polivalente antiescorpião da *Fundação Ezequiel Dias/FUNED*, Belo Horizonte, Minas Gerais, Brasil. Ao exame encontrava-se pálido, desorientado e com frequência ventilatória de 70ipm. A ausculta respiratória demonstrou diminuição do murmúrio vesicular à direita e crepitações na base do pulmão esquerdo, enquanto a cardiovascular revelou ritmo em galope (B3). Os achados na radiografia de tórax foram infiltrados difusos bilaterais e congestão pulmonar, mais evidente à direita (**Figura A**). No terceiro dia de internação, a radiografia de tórax evidenciou melhor das opacificações e congestão pulmonar (**Figura B**). No décimo dia de internação, o mesmo recebeu alta em condições estáveis. Neste momento, a avaliação radiográfica do tórax mostrou resolução significativa do edema agudo do pulmão (EAP) (**Figura C**). O acidente escorpiônico é um importante problema de saúde pública em vários países tropicais e subtropicais, como o Brasil. A sintomatologia é variável e pode evoluir rapidamente de forma negativa. Em crianças são comuns a palidez cutânea, a taquicardia com hipertensão, as retrações costais e os batimento de aletas nasais; já a expectoração rósea, classicamente descrita em adultos, nem sempre é observada. O EAP causado por acidente escorpiônico é bem conhecido, porém raro unilateralmente e sua patogênese não é completamente compreendida. Neste paciente, a ocorrência de EAP assimétrico induzido por escorpionismo foi suspeitado clinicamente e documentado através das radiografias torácicas.

1. Programa de Pós-Graduação em Ciências da Saúde, Hospital Universitário Clemente de Faria, Universidade Estadual de Montes Claros, Montes Claros, MG. 2. Faculdade de Medicina, Faculdades Integradas Pitágoras, Montes Claros, MG.

**Address to:** Dr. Eduardo Gonçalves. Programa de Pós-Graduação em Ciências da Saúde/HUCF/Unimontes. R. Gabriel Passos 116/201, Centro, 39400-112 Montes Claros, MG, Brasil.

Phone: 55 38 8822-2575

e-mail: eduardo.goncalves2000@yahoo.com

**Received in** 14/05/2012

**Accepted in** 25/05/2012

## REFERENCES

1. Bawaskar HS, Bawaskar PH. Scorpion Sting: Update. JAPI 2012; 60:46-55.
2. Horta FMB, Caldeira AP, Soares JAS. Scorpion poisoning among children and adolescents: clinical and epidemiological characteristics of hospitalized patients. Rev Soc Bras Med Trop 2007; 40:351-353.
3. Mazzei-de-Dávila CA, Davila DF, Donis JH, Bellabarba GA, Villareal V, Barboza JS. Sympathetic nervous system activation, antivenin administration and cardiovascular manifestations of scorpion envenomation. Toxicol 2002; 40:1339-1346.