

Pneumonia por Influenza A (H1N1) em Paciente Imunossuprimido após Transplante Cardíaco

Influenza A (H1N1) Pneumonia in an Immunosuppressed Patient after Heart Transplantation

Fernando Bacal, Luis Fernando Seguro, Tania Ogawa, Sandrigo Mangini, Alfredo Fiorelli, Edimar Bocchi

Instituto do Coração (InCor) – Faculdade de Medicina da Universidade de São Paulo, São Paulo, SP – Brasil

O papel da resposta imunológica durante a infecção pelo vírus Influenza H1N1 não está totalmente estabelecido, mas acredita-se que atue de forma decisiva no agravamento do quadro e no aparecimento da síndrome de desconforto respiratório agudo. O papel de terapias imunomoduladoras no controle de infecções virais também não é consensual e faltam dados de literatura para se definir as indicações de seu uso. Neste relato de caso, apresentamos, segundo nosso conhecimento, pela primeira vez, o relato de um paciente transplantado cardíaco que apresentou infecção pelo vírus H1N1 e evoluiu de forma favorável, trazendo um questionamento sobre o real papel da terapia imunossupressora como fator de risco para a forma grave da doença.

The role of the immune response during Influenza H1N1 virus infection is not yet fully established, but it is believed that it decisively participates in the severity of the disease as well as in the development of acute respiratory distress syndrome. The role of immunomodulating therapies in the control of viral infections is not a consensus either, and data from the literature defining the indications for their use are lacking. The present report is, to our knowledge, the first on a heart transplant patient who developed H1N1 virus infection and had a favorable outcome, thus generating discussion on the real role of immunosuppressive therapy as a risk factor for the severe form of the disease.

Introdução

Durante a atual pandemia de gripe causada pelo vírus Influenza H1N1, alguns fatores têm sido associados a aumento de risco de agravamento da doença, entre eles o estado de imunossupressão. Neste relato de caso, apresentamos, segundo nosso conhecimento, pela primeira vez, o relato de uma paciente transplantada cardíaca, em uso de imunossupressores, discutindo o seu papel na terapêutica e consequente evolução clínica dessa doença.

Relato do caso

Paciente do sexo feminino, de 45 anos, branca, transplantada cardíaca há um ano e sete meses por miocardiopatia secundária à toxicidade por quimioterápico. Apresenta antecedente de hipertensão arterial, diabetes melito e esclerose múltipla. Faz uso de oxigenioterapia domiciliar sob a forma de cateter nasal com fluxo de 2 L/min em razão da pneumopatia crônica por seqüela de pneumonias de repetição e plegia diafragmática direita após cirurgias cardíacas prévias. Em uso de terapia

imunossupressora composta por corticoesteróide, ciclosporina e micofenolato sódico, além de medicações para controle de pressão arterial e diabetes melito (hipoglicemiantes orais).

Procurou o pronto-socorro do Instituto do Coração no dia 2 de agosto de 2009 com quadro de 10 dias de tosse produtiva e piora progressiva de dispnéia. Relatava ter apresentado febre nos três dias anteriores ao atendimento. Na avaliação inicial a paciente apresentava-se em bom estado geral, estável hemodinamicamente, porém com piora da hipóxia, necessitando de um maior aporte de oxigênio (máscara de oxigênio). Foi colhido swab de nasofaringe para pesquisa de vírus Influenza A (H1N1) por técnica de PRC real time (RT-PCR) e iniciado tratamento empírico com oseltamivir, ceftriaxone e claritromicina.

A tomografia computadorizada de tórax realizada no início do tratamento (fig. 1) mostrava redução volumétrica de lobo médio e inferior do pulmão direito com elevação da hemicúpula diafragmática ipsilateral (já presente em exames prévios), consolidação pulmonar no lobo inferior direito com broncogramas aéreos e acometimento extenso de pulmão esquerdo com opacidades em vidro fosco difusas. O valor da proteína C reativa de entrada era de 160,00 mg/L (valor de referência 5 mg/L) e o hemograma era normal: hemoglobina 13,1g/dL, leucócitos de 5.600/mm³, neutrófilos de 4.032/mm³ sem formas jovens e plaquetas de 201.000/mm³. As hemoculturas colhidas (dois pares aeróbio/anaeróbio) foram negativas e a pesquisa qualitativa do vírus Influenza A (H1N1) por RT-PCR foi positiva.

Palavras-chave

Influenza vírus A (H1N1), transplante de coração, imunossupressão, pneumonia.

Correspondência: Fernando Bacal •

Av. Divino Salvador 395 / 201 - 04078-011 - São Paulo, SP – Brasil
E-mail: fbacal@uol.com.br

Artigo recebido em 04/09/09; revisado recebido em 06/10/09; aceito em 15/10/09

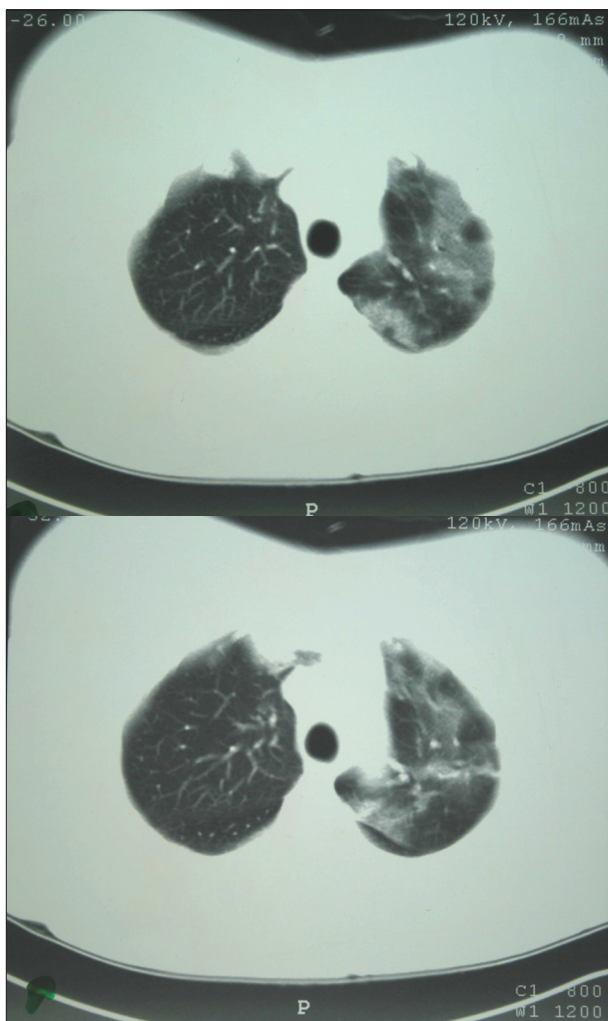


Fig. 1 – Imagens de tomografia computadorizada de tórax mostram acometimento extenso de pulmão esquerdo com opacidades em vidro fosco difusas.

ao padrão basal após cerca de sete dias. A melhora clínica foi acompanhada de redução dos valores da proteína C reativa: 101 mg/dL (04/08), 39 mg/dL (07/08), 16 mg/dL (12/08) e 2,25 mg/dL (17/08). Em relação aos imunossupressores, foram mantidos na dose habitual durante a internação hospitalar. Recebeu alta após 14 dias de internação em condições semelhantes às prévias à infecção.

Discussão

Em março deste ano, iniciou-se no México um surto de infecção pelo vírus influenza A H1N1¹. O surto se espalhou rapidamente por todo o mundo e, em 11 de junho de 2009, a Organização Mundial de Saúde (OMS) levantou o alerta mais alto para pandemia. Os últimos dados da OMS demonstram mais de 200 mil casos confirmados no mundo, com quase 60% destes concentrados nas Américas². Não possuímos o registro exato do número de casos no Brasil, já que, desde 16

de julho, o Ministério da Saúde tem priorizado a notificação, a investigação e o tratamento apenas dos casos com Síndrome Respiratória Aguda Grave (SRAG) e de pessoas com fatores de risco para complicação pela doença, como: obesos, gestantes, imunodeprimidos, portadores de doenças crônicas, crianças menores de dois anos e idosos. Até o dia 22 de agosto, havia no Brasil 5.206 casos confirmados de SDRA por influenza A H1N1, com um total de 557 óbitos^{3,4}.

Nessa pandemia, observa-se uma tendência de maior número de casos de SRAG e óbitos em populações de faixa etária mais jovem por Influenza A H1N1 do que a influenza sazonal, e uma porcentagem significativa (cerca de 45%) não apresentava nenhum dos fatores de risco para complicações³⁻⁵.

A maior parte dos óbitos decorre de severo comprometimento pulmonar com rápida progressão para SRAG e falência de múltiplos órgãos⁶. O dano pulmonar é causado, na maioria dos pacientes, por efeito da própria infecção pelo vírus influenza e não por infecções nosocomiais secundárias. Possíveis mecanismos incluem injúria direta do epitélio respiratório pelo vírus e lesão secundária à resposta inflamatória exuberante, gerada por uma tempestade de citocinas e outros mediadores inflamatórios⁷.

O caso apresentado é de uma paciente transplantada cardíaca, classificada, portanto, como população de maior risco de complicações em decorrência de imunodepressão e com pouca reserva funcional pulmonar basal. Na avaliação inicial, identificou-se extenso comprometimento pulmonar pela infecção. Dessa forma, esperava-se que a resposta inflamatória gerada fosse levar a um quadro grave de SRAG. Essa, no entanto, não foi a evolução encontrada. Apesar da piora da hipóxia basal e necessidade de ventilação não invasiva, a paciente não evoluiu com insuficiência respiratória e nem com falência de outros órgãos.

Acreditamos que o fato de a paciente estar sob efeito de terapia imunossupressora possa ter modulado a ação deletéria que uma resposta inflamatória exacerbada geraria, poupando-a de uma apresentação mais grave da infecção pelo vírus influenza A H1N1. Caso essa observação seja verificada em casos semelhantes, poderá influenciar no manejo desta doença, uma vez que a terapia imunossupressora pode modular a resposta inflamatória pulmonar e sistêmica que contribui significativamente para as complicações relacionadas à doença.

Potencial Conflito de Interesses

Declaro não haver conflito de interesses pertinentes.

Fontes de Financiamento

O presente estudo não teve fontes de financiamento externas.

Vinculação Acadêmica

Não há vinculação deste estudo a programas de pós-graduação.

Relato de Caso

Referências

1. Outbreak of swine-origin influenza A (H1N1) virus infection - Mexico, March-April 2009. *MMWR Morb Mortal Wkly Rep.* 2009; 58 (17): 467-70.
2. World Health Organization. Influenza A (H1N1) update [Accessed 2008 Aug 28]. Available from: <http://www.who.int/csr/don/2009>.
3. Situação epidemiológica da nova influenza A (H1N1) no Brasil. 2009. [Acesso em 2009 ago 28]. Disponível em: <http://portal.saude.gov.br>.
4. Ministério da Saúde. Secretaria de Vigilância em Saúde. Gabinete Permanente de Emergências de Saúde Pública. Brasília; 2009.
5. Chowell G, Bertozzi SM, Colchero MA, Lopez-Gatell H, Alpuche-Aranda C, Hernandez M, et al. Severe respiratory disease concurrent with the circulation of H1N1 Influenza. *N Engl J Med.* 2009; 361 (7): 674-9.
6. Peiris JS, Poon LL, Guan Y. Emergence of a novel swine-origin influenza A virus (S-OIV) H1N1 virus in humans. *J Clin Virol.* 2009; 45: 169-73.
7. Perez-Padilla R, de la Rosa-Zamboni D, Ponce de Leon S, Hernandez M, Quinones-Falconi F, Bautista E, et al. Pneumonia and respiratory failure from swine-origin influenza A (H1N1) in Mexico. *N Engl J Med.* 2009; 361 (7): 680-9.