

## Intoxicação experimental por monensina em búfalos e bovinos<sup>1</sup>

Daniela B. Rozza<sup>2</sup>, André M. Ribeiro Corrêa<sup>2</sup>, Juliano S. Leal<sup>2</sup>, Paulo M. Bandarra<sup>2</sup>, Fábio S. Guagnini<sup>2</sup>, Djeison L. Raymundo<sup>2</sup> e David Driemeier<sup>2\*</sup>

**ABSTRACT.**- Rozza D.B., Corrêa A.M.R., Leal J.S., Bandarra P.M., Guagnini F.S. & Djeison Lutier Raymundo D.L. & Driemeier D. 2007. [**Experimental monensin poisoning in water buffaloes (*Bubalus bubalis*) and cattle.**] Intoxicação experimental por monensina em búfalos e bovinos. *Pesquisa Veterinária Brasileira* 27(4):172-178. Departamento de Patologia Clínica Veterinária, Universidade Federal do Rio Grande do Sul, Av. Bento Gonçalves 9090, Porto Alegre, RS 91540-000, Brazil. E-mail: [davetpat@ufrgs.br](mailto:davetpat@ufrgs.br)

Monensin is widely used as a feed additive to improve performance of livestock; however accidental poisoning by this ionophore compound has been reported in a number of animal species. Typical clinical signs and lesions of monensin poisoning were induced in water buffaloes dosed with single dosages of 15, 10, 7.5, and 5mg/kg of the compound. Only buffaloes dosed with 2.5 mg/kg (1 day) and 1mg/kg (7 days) survived. Clinical signs initiated about 6 h post-dosing and included apathy, anorexia, diarrhea, drooling, muscular weakness, locomotion disorders, dyspnea, tachycardia, jugular distension and pulse, recumbency and death. The creatine kinase (CK) levels were highly augmented in blood samples of buffaloes dosed with monensin. Most prominent gross changes were ascites, hydrothorax, hydropericardium, cardiomegaly, hepatomegaly, and focal pale areas in the myocardium and in skeletal muscles. Degeneration and necrosis of myofibers were the principal histopathological findings. Conversely, no evidence of disease, neither change in CK levels were observed in the beef cattle steers dosed with same doses, confirming preliminary findings that buffaloes are more susceptible to monensin than cattle. In addition, this communication presents the minimal toxic dosage of monensin to buffaloes and suggests that CK tests may serve as health monitoring tools in the management of buffalo herds supplemented with monensin.

INDEX TERMS: Buffaloes, cattle, CK levels, degenerative myopathy, monensin toxicity, monensin tolerance.

**RESUMO.**- Sinais clínicos e lesões característicos de intoxicação por monensina foram induzidos em búfalos dosados (1 dia) com 15, 10, 7,5 e 5mg/kg de monensina. Apenas os búfalos dosados com 2,5 (1 dia) e 1 mg/kg (7 dias) de monensina não morreram. Os sinais clínicos iniciaram cerca de 6 h após dosagem com monensina e incluíram apatia, anorexia, diarreia, sialorréia, fraqueza muscular, taquicardia, dificuldade locomotora, dispnéia, distensão da jugular, decúbito e morte. As dosagens de creatinina quinase (CK) dos búfalos aumentaram acentuadamente após dosagem com monensina. As alterações macroscópicas foram ascite, hidrotórax, hidropericárdio, cardiomegalia, hepatomegalia e áreas páli-

das focais no miocárdio e nos músculos esqueléticos. Degeração e necrose de miofibras foram os principais achados histopatológicos. Por outro lado, nenhuma evidência de doença, nem mesmo alteração nos níveis de CK, foram observados nos bovinos dosados com as mesmas dosagens de monensina, confirmando observações preliminares que esses animais são mais resistentes à monensina que os búfalos.

TERMOS DE INDEXAÇÃO: Bovinos, búfalos, dosagens CK, miopatia degenerativa, monensina, tolerância, toxicidade.

### INTRODUÇÃO

O ionóforo monensina, substância produzida pela bactéria *Streptomyces cinnamonensis* (Hall 2004), tem sido amplamente utilizado para melhorar a performance dos sistemas de produção de bovinos (Rumsey 1984, Schelling 1984), como de outros animais. Ainda que em menor escala, também a performance de búfalos tem sido incrementada com a suplementação de monensina (Barman & Mohini 2002,

<sup>1</sup> Recebido em 17 de novembro de 2006.

Aceito para publicação em 12 de dezembro 2006.

<sup>2</sup> Departamento de Patologia Clínica Veterinária, Universidade Federal do Rio Grande do Sul (UFRGS), Av. Bento Gonçalves 9090, Bairro Agronomia, Porto Alegre, RS 91500-000. \*Autor para correspondência: [davetpat@ufrgs.br](mailto:davetpat@ufrgs.br)

Andriquetto et al. 2005). Entretanto, a intoxicação acidental por essa substância tem sido descrita em bovinos (Schweitzer et al. 1984, Collins & McCrea 1978, Basaraba et al. 1999), ovinos (Nation et al. 1982), eqüinos (Ordidge et al. 1979), além de várias outras espécies animais (Hulland 1993, Barros 2001, Hall 2004). A intoxicação acidental por monensina resulta freqüentemente de falhas na preparação das dietas, tais como alta dosagem, erro na diluição da ração, erro de identificação de recipientes e uso da substância em espécies não incluídas nas recomendações do produto (Novilla 1992, Barros 2001, Hall 2004). Uso concomitante com drogas que potencializam a ação dos ionóforos, alimentação de ruminantes com cama de frangos suplementados com ionóforos e ingestão de quantidades excessivas por animais dominantes são causas adicionais de intoxicação (Barros 2001).

A concentração tóxica de monensina é variável e dependente da espécie animal e tipo de dieta envolvidos. Efeitos adversos têm sido observados com aproximadamente 3 mg/kg em eqüinos, 12 mg/kg em ovinos e mais de 20mg/kg em bovinos (Potter et al. 1984, Hulland 1993, Hall 2004). Os sinais clínicos dependem da quantidade de substância tóxica consumida e usualmente incluem anorexia, dispnéia, diarreia, tremores, ataxia, fraqueza muscular, desordens locomotoras, taquicardia, mioglobínúria e morte (Potter et al. 1984, Novilla 1992, Basaraba et al. 1999). A monensina facilita o transporte iônico através das membranas biológicas por formar complexos lipossolúveis reversíveis com cátions (Pressman 1976, Novilla 1992). Esse efeito pode ser seletivamente prejudicial ao tecido muscular devido ao intenso metabolismo de cálcio na miofibrila, de forma que a sobrecarga intracelular de  $Ca^{++}$  pode exceder a capacidade homeostática e provocar as alterações degenerativo-necróticas na miofibrila (Pressman & Fahim 1982, Novilla 1992).

Em bovinos, deficiência de vitamina E/selênio, intoxicação pelas plantas *Senna occidentalis* (fedegoso), e *Ateleia glazioviana* (timbó, Maria-preta) devem ser consideradas no diagnóstico diferencial, que pode ser facilitado pela epidemiologia. As lesões cardíacas são mínimas ou inexistentes na intoxicação por *S. occidentalis*, entretanto são marcantes na intoxicação por *A. glazioviana* que, por sua vez, não apresenta lesões nos músculos esqueléticos (Barros et al. 1999, Barros 2001).

Recentemente, a intoxicação por monensina foi diagnosticada em búfalos de um rebanho misto com bovinos (Rozza et al. 2006), os quais não foram afetados. Tal fato sugeriu a possibilidade de que búfalos fossem mais sensíveis à monensina que bovinos. Embora com número reduzido de animais experimentais, dados preliminares foram compatíveis com essa hipótese (Rozza et al. 2006). O presente trabalho descreve detalhadamente os achados clínico-patológicos da intoxicação por monensina em búfalos, confirma a maior susceptibilidade dos búfalos à monensina, em comparação com bovinos, e determina a mínima dose tóxica de monensina para búfalos.

## MATERIAL E MÉTODOS

O estudo incluiu oito bubalinos machos, da raça Murrah, de 9-11 meses de idade e peso médio de 123 kg, bem como cinco bovinos

mestiços (Hereford x Zebu) com 1 ano de idade e peso médio de 204 kg. Os animais foram mantidos aos pares em baias (9m<sup>2</sup>), onde recebiam feno de alfafa, concentrado (sem monensina) e água. Após um período de adaptação ao confinamento de 21 dias, foram iniciadas as dosagens com monensina, as quais estão apresentadas no Quadro 1. As doses de monensina sódica<sup>32</sup> foram diluídas em 100ml de água e administradas através de seringa (50ml) por via oral. Os animais controles (Bubalino C1 e Bovino C2) não foram dosados, nem com placebo e foram mantidos nas mesmas condições experimentais.

Após a administração de monensina, os animais foram avaliados diariamente quanto ao comportamento, temperatura corporal e auscultação cardíaca e respiratória. Coletas de sangue por punção da veia jugular, de todos os animais, foram feitas antes, ao 3<sup>o</sup>, 6<sup>o</sup> e 9<sup>o</sup> dias após a administração de monensina. Essas amostras de sangue foram enviadas para determinação da atividade plasmática da enzima creatinina quinase (CK), pelo método de Szasz<sup>3</sup>. Os bubalinos que morreram, foram imediatamente necropsiados e fragmentos de órgãos e dos músculos da língua, diafragma, ventrículo direito, ventrículo esquerdo, septo interventricular, supra-espinal, infra-espinal, tríceps (porção longa e lateral), intercostal, psoas, semitendíneo e semimembrâneo foram coletados, refrigerados por 12 horas (os músculos), e posteriormente fixados em formol tamponado a 10%. As amostras foram processadas rotineiramente para exame histológico e coradas pela técnica de hematoxilina e eosina (HE) (Allen 1992). Adicionalmente, os corações de seis búfalos foram coletados em frigorífico e avaliados macro e microscopicamente.

## RESULTADOS

### Sinais clínicos

Seis dos sete bubalinos dosados com monensina apresentaram sinais clínicos. Os animais controle, o Búfalo E e o Bovino 2 não apresentaram nenhuma alteração. Os demais bovinos mostraram sinais leves e se recuperaram espontaneamente. O Quadro 1 inclui o resumo de dados da evolução clínica e os músculos mais atingidos à necropsia; o Quadro 2 sumariza os sinais

<sup>3</sup> Rumensin 100, Elanco Saúde Animal, São Paulo, Brasil.

**Quadro 1. Dosagens de monensina por animal, tempo decorrido entre dosagens e início dos sinais clínicos, evolução do quadro clínico e músculos com lesão (macroscópica e/ou microscópica) predominante**

Animal	Dose de monensina (mg/kg/dia)	Dias de dosagens	Início de sinais após dose (h)	Morte em dias após dosagem	MM com lesão predominante <sup>a</sup>
Búfalo A	15	1	4	4	Esqueléticos
Búfalo B	10	1	6	10	Cardíaco
Búfalo C	7,5	1	8	10	Cardíaco
Búfalo D	5	1	6	6	Cardíaco
Búfalo E	2,5	1	SS <sup>b</sup>	NM <sup>c</sup>	
Búfalo F	5	7	7	7	Cardíaco
Búfalo G	1	7	72	NM	
Búfalo C1	-	Controle			
Bovino 1	15	1			
Bovino 2	10	1			
Bovino 3	7,5	1			
Bovino 4	5	1			
Bovino C2	-	Controle			

<sup>a</sup> MM = músculo, <sup>b</sup> SS = sem sinais, <sup>c</sup> NM = não morreu.

**Quadro 2. Sumário de sinais clínicos observados em búfalos dosados com monensina**

Animal	Apatia	Anorexia	Diarréia	Distúrbios locomotores	Dispnéia	Taquicardia	Jugular distendida	Sialorréia
Búfalo A	x	x	x	x	x	x		
Búfalo B	x	x		x	x	x	x	x
Búfalo C	x	x		x	x	x	x	
Búfalo D	x	x				x	x	
Búfalo E								
Búfalo F	x	x	x			x		x
Búfalo G	x	x	x					
Bovino 1		x						
Bovino 2								
Bovino 3			x					x
Bovino 4		x	x					

clínicos observados em cada animal. Em cerca de 6 horas após a administração de monensina, os búfalos apresentaram apatia e anorexia. Após a administração de monensina, o búfalo A não se alimentou durante os 4 dias que antecederam sua morte. Em outros (Búfalos F e G), a anorexia surgiu no 2º e 3º dias, respectivamente, tendo persistido até a morte no Búfalo F. Os Búfalos C, D e G restabeleceram o apetite depois de um período de 1-2 dias de anorexia. Diarréia foi observada nos 2º, 3º e 5º dias nos Búfalos A, G e F, respectivamente. Sialorréia foi observada até 48 horas após a administração de monensina nos Búfalos B e F. Taquicardia intermitente foi constatada nos Búfalos A, B, C, D e F entre 1 e 7 dias após dosagens. Dispnéia foi observada nas primeiras 24 a 48 horas após a administração da monensina nos Búfalos A, B e C. Dificuldade locomotora esteve presente nesses mesmos animais (Búfalos A, B e C) que, quando estimulados, apresentavam relutância ao movimento e fraqueza, principalmente nos membros posteriores (Fig. 1). Os Búfalos B, C e D, apresentaram jugular distendida e pulso venoso positivo entre 4 e 6 dias após dosagens. Os Bovinos 1 e 4 apresentaram anorexia até o 2º dia após a administração da monensina. Diarréia ocorreu nas primeiras 24 horas no Bovino 3



Fig.1. Búfalo dosado com 15mg/kg de monensina. Dificuldade locomotora associada com fraqueza do trem posterior, evidenciada pela flexão das articulações dos membros posteriores no animal em estação.

e, no Bovino 4, do 2º ao 4º dias após a administração. No Bovino 3, sialorréia esteve presente nas primeiras 48 horas.

### Achados laboratoriais

Os resultados da determinação da atividade plasmática da enzima creatinina quinase (CK) dos bubalinos e bovinos estão representados nas Figuras 2 a 4.

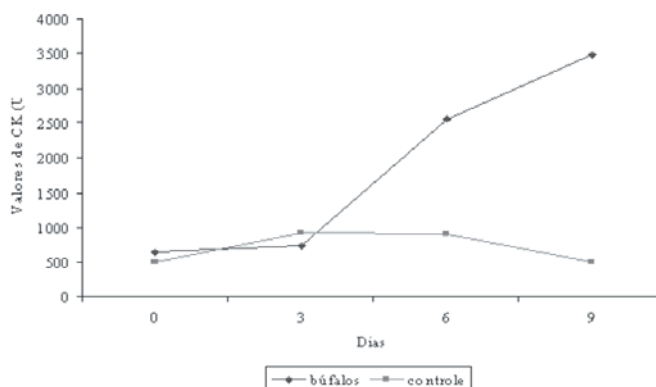


Fig.2. Determinação da mediana dos valores de creatinina quinase (CK) por dia nos Búfalos A, B, C, D, F e Controle.

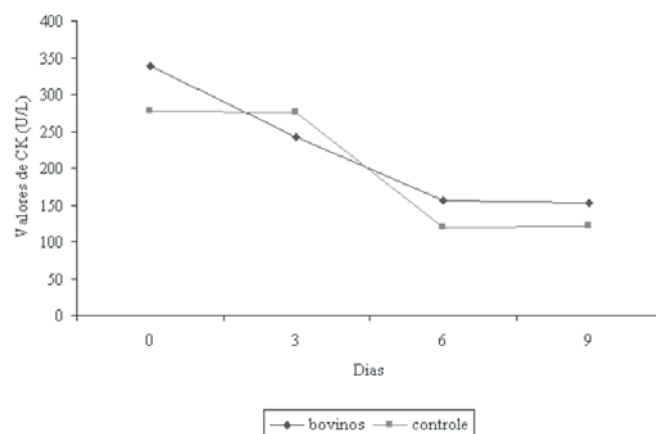


Fig.3. Determinação da mediana dos valores de creatinina quinase (CK) por dia nos Bovinos 1, 2, 3, 4 e Controle.

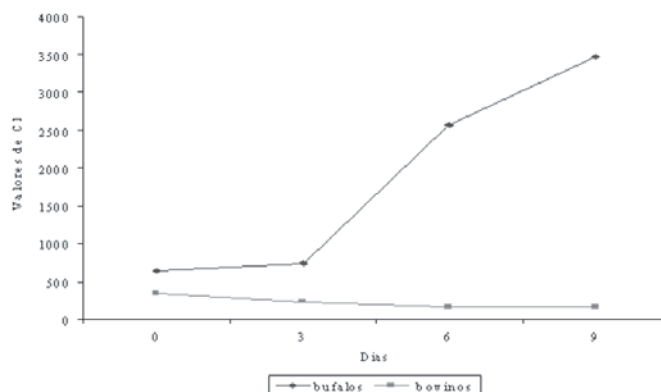


Fig.4. Determinação da mediana dos valores de creatinina quinase (CK) por dia nos Búfalos A, B, C, D, F e nos Bovinos 1, 2, 3, 4.

### Quadro 3. Achados macroscópicos em búfalos dosados com monensina

Achados	Búfalos				
	A	B	C	D	F
Ascite		x	x	x	
Hidrotórax		x	x	x	
Hidropericárdio		x	x	x	
Áreas claras mm esquelética	x	x	x	x	
Áreas claras mm cardíaca		x	x	x	x
Fígado, acentuação padrão lobular	x	x	x	x	x
Abomaso, mucosa avermelhada		x		x	
Intestino, mucosa avermelhada		x	x	x	
Esôfago, mucosa avermelhada					x
Pulmão, congestão	x	x	x	x	x
Pulmão, edema	x		x		

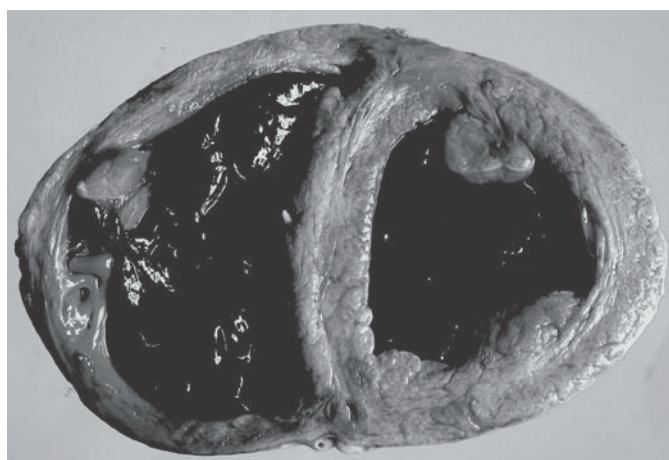

Fig.5. Búfalo dosado com 7,5mg/kg de monensina. Dilatação bilateral do coração com presença de coágulos em ambos os ventrículos.

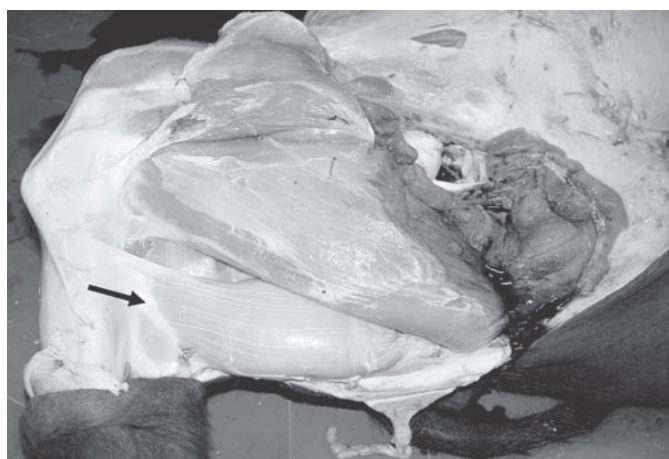


Fig.6. Búfalo dosado com 15mg/kg de monensina. Palidez do músculo semitendíneo (seta).

### Achados macroscópicos

Cinco dos sete búfalos dosados com monensina morreram e foram necropsiados. Os achados macroscópicos observados estão sumarizados no Quadro 3. As alterações cardíacas incluíram áreas pálidas, de contornos irregulares, focais ou focalmente extensas, distribuídas irregularmente pelo

miocárdio dos ventrículos direito e esquerdo e no septo interventricular. Exceto pelo búfalo A, os demais apresentaram essas alterações cardíacas. Havia coágulo nos ventrículos esquerdo e direito dos Búfalos C (Fig.5) e F e, no ventrículo esquerdo dos Búfalos B e C, o coágulo estava associado com trombo. Dilatação cardíaca (Fig.5) foi observada nos Búfalos B e C. Achados na musculatura esquelética foram semelhantes aos do coração, mas foram mais acentuados no bubalino A, e principalmente evidentes nos músculos semitendíneo (Fig.6) e semimembranáceo. No Búfalo B, a vesícula biliar estava aumentada, com mucosa edemaciada e áreas avermelhadas focalmente extensas. No pulmão de todos os bubalinos havia áreas avermelhadas crânio-ventrais; nos Búfalos A e C havia também edema pulmonar. Em toda extensão da mucosa do esôfago e do intestino delgado do bubalino F havia áreas avermelhadas e difusas com placas de fibrina. A serosa intestinal do Búfalo C apresentava petéquias difusas. Havia úlceras multifocais a coalescentes na mucosa abomasal do Búfalo B.

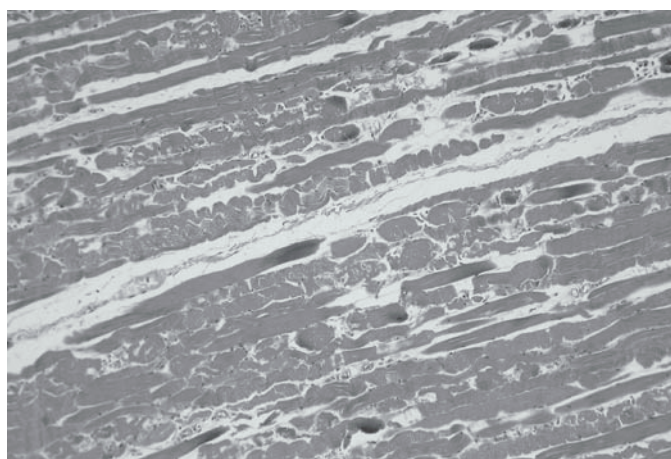
### Achados microscópicos

As alterações microscópicas encontradas nos bubalinos estão sumarizadas no Quadro 4 e consistiram principalmente de miopatia e cardiomiopatia degenerativas. Lesões microscópicas nos músculos esqueléticos foram mais evidentes no Búfalo A, cujos músculos semimembranáceo e o semitendíneo foram mais afetados. Nos Búfalos B, C, D e F essas lesões foram leves. Havia aumento da eosinofilia e perda de estriações transversais e longitudinais (degeneração hialina) intercalada com segmentos normais de fibras musculares. Em algumas áreas, havia fragmentação de fibras com aglomerados de detritos eosinofílicos irregulares (necrose flocular) (Fig.7) com infiltrado inflamatório mononuclear constituído principalmente por macrófagos. Vacuolização (Fig.8), fibrose (Fig.9) e infiltrado inflamatório mononuclear mais acentuado foram os diferenciais nas lesões microscópicas na musculatura cardíaca. No Búfalo F, as lesões microscópicas foram mais evidentes na musculatura cardíaca, mas com grau de intensidade menor do que o observado nos outros animais. O pulmão

### Quadro 4. Achados microscópicos em búfalos dosados com monensina. O grau de severidade das lesões está representado entre parênteses

	Búfalos				
	A	B	C	D	F
Língua	D (1) <sup>a</sup>	DI (2)	D (1) I (2)	D (1)	-
Coração D	-	DNIF (3)	DI (3)	DN (2)	D (2)
Coração E	-	DNIF (3)	DNIF (3)	DNIF (3)	D (1)
Septo interventricular	DI (1)	DNI (3)	DNI (3)	DNI (2)	-
Mm supra-espinhal	D (1)	-	-	-	-
Mm infra-espinhal	D (2)	-	-	-	-
Mm tríceps lateral	-	-	DI (1)	-	-
Mm Psoas	DI (1)	DI (3)	DI (2)	D (1)	-
Mm semitendíneo	DN (3) I (1)	-	-	-	-
Mm semimembranáceo	DN (2) I (1)	-	DI (2)	-	-

<sup>a</sup> D = Processos degenerativos, F = fibrose, I = infiltrado histiocitário, N = necrose, Mm = músculo, (1) = leve, (2) = moderado e (3) = acentuado.



7  
Fig.7. Búfalo dosado com 15mg/kg de monensina. Degeneração e necrose do músculo semitendíneo. HE, obj.10.

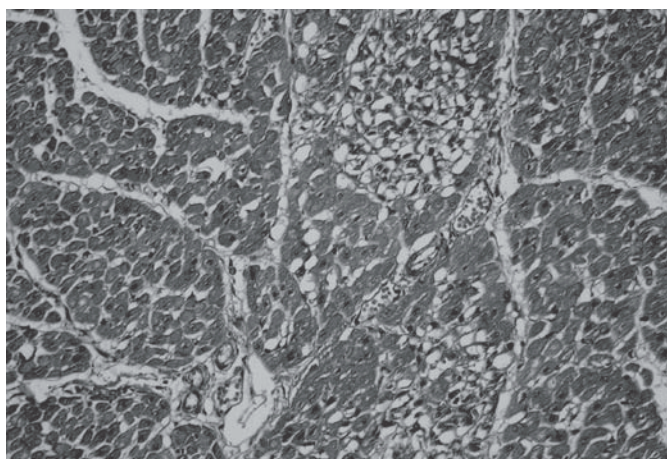



Fig.8. Búfalo dosado com 10mg/kg de monensina. Miocárdio, ventrículo esquerdo vacuolização multifocal de fibras. HE, obj.20.

Fig.9. Búfalo dosado com 7,5mg/kg de monensina. Miocárdio, ventrículo esquerdo, fibrose e infiltrado mononuclear. HE, obj.20.



de todos os animais apresentava hemorragia, congestão e enfisema. Edema septal foi observado nos Búfalos A e C. No fígado, havia degeneração gordurosa em todos os animais e, nos Búfalos C, D e F, também havia necrose centrolobular. Enterite fibrinonecrótica focalmente extensa com presença de bactérias e restos nucleares de células linfóides (necrose linfóide) nas placas de Peyer foi evidente no Búfalo F. Nenhuma alteração foi observada nos corações dos búfalos coletados em frigorífico.

## DISCUSSÃO

As características clínicas e patológicas da intoxicação por monensina presentes nos bubalinos desse experimento foram semelhantes às encontradas em relatos anteriores de intoxicação espontânea e experimental por monensina na espécie bovina (Collins & McCrea 1978, Van Vleet et al. 1983, Wardrope et al 1983, Potter et al 1984, Schweitzer et al 1984, Geor & Robinson 1985, Galitzer et al 1986, Shlosberg et al. 1986, Basaraba et al. 1999, Gonzalez et al. 2005). Dos 7 bubalinos dosados nesse experimento, 6 desenvolveram sinais clínicos característicos de intoxicação por monensina tais como apatia, anorexia, diarreia, dificuldade de locomoção, dispnéia e morte. Vários trabalhos de intoxicação por monensina relatam esses mesmos sinais em bovinos (Van Vleet et al. 1983, Potter et al 1984, Schweitzer et al. 1984, Shlosberg et al. 1986, Novilla 1992, Gonzalez et al. 2005). O curso clínico da intoxicação varia conforme a intensidade da dose e o tempo da ingestão (Novilla 1992, Radostits et al 2002). O bubalino A que recebeu a maior dose apresentou o menor período entre o início dos sinais clínicos e a morte. Inversamente, os bubalinos B e C cujas doses foram menores, apre-

sentaram evolução mais prolongada. A apatia foi observada aproximadamente 6 horas após a administração de monensina em todos os bubalinos. Embora inespecífico, esse sinal clínico é freqüente em casos de intoxicação por monensina (Van Vleet et al. 1983, Schweitzer et al. 1984, Novilla 1992, Basaraba et al. 1999, Gabor & Downing 2003, Gonzalez et al. 2005). Os sinais clínicos relacionados com distúrbios digestivos foram anorexia, diarreia e sialorréia. A anorexia foi observada em todos os bubalinos e é um dos sinais clínicos mais frequentemente descritos na intoxicação por ionóforos em bovinos (Collins & McCrea 1978, Van Vleet et al. 1983, Wardrope et al. 1983, Potter et al. 1984, Schweitzer et al. 1984, Geor & Robinson 1985, Hosie & Rollo 1985, Shlosberg et al.1986, Basaraba et al. 1999, Gabor & Downing 2003, Gonzalez et al. 2005). A anorexia é provavelmente associada com a indução de algum tipo de informação sensorial como o sabor da monensina, ou com o mal estar resultante das alterações produzidas na fermentação ruminal (Shlosberg et al. 1986). Dos sete bubalinos dosados, apenas dois tiveram diarreia. A patogenia da diarreia é incerta, mas provavelmente alterações iônicas na membrana celular das células intestinais sejam fatores importantes (Bergen & Bates 1984). Sialorréia não é um sinal clínico comum em casos de intoxicação por monensina (Gonzalez et al. 2005), mas foi evidente em dois bubalinos desse experimento nas primeiras 48h após a administração da monensina. Sinais clínicos indicativos de insufi-

ciência cardíaca como jugular distendida e pulso venoso positivo foram evidentes em 3 bubalinos. Os valores de referência para a enzima creatinina quinase para a espécie bovina variam entre 35 e 280 U/L (Radostits et al 2002). Não foram encontrados valores de referência para a espécie bubalina. Um aumento acentuado nos valores medianos da enzima CK foi observado nos bubalinos, mas nos bovinos, esses valores apresentaram leve declínio nos dias pós-intoxicação, não chegando a diferir do padrão para a espécie. Em quase todos búfalos dosados com monensina houve aumento gradual dos valores medianos da enzima CK detectados a partir do 3º dia, persistindo nos 6º e 9º dias após a intoxicação, sugerindo quadro clínico de miopatia. Essa alteração não foi observada nos bovinos nas mesmas condições de intoxicação. Esses achados indicam que as dosagens de CK podem ser úteis para o monitoramento da saúde de búfalos manejados em sistemas de produção que incluem monensina entre os suplementos da dieta.

Alterações macroscópicas localizadas principalmente no miocárdio foram observadas em 4 de 5 bubalinos necropsiados. Essas alterações se caracterizaram por áreas pálidas, de contornos irregulares, focais ou focalmente extensas, distribuídas irregularmente pelo miocárdio dos ventrículos direito, esquerdo e no septo interventricular. Lesões semelhantes ocorreram nos músculos esqueléticos de 4 dos 5 bubalinos necropsiados, mas foi pronunciada em apenas 1 desses (Búfalo A). Essa distribuição das lesões de necropsia é semelhante à descrita anteriormente em intoxicações de bovinos por antibióticos ionóforos (Van Vleet et al. 1983, Wardrope et al. 1983, Schweitzer et al. 1984, Galitzer et al. 1986, Shlosberg et al. 1986, Shlosberg et al. 1992, Basaraba et al. 1999). Achados clínicos e patológicos característicos de insuficiência cardíaca estiveram associados com lesões microscópicas importantes no miocárdio de 3 bubalinos. Alterações semelhantes foram descritas anteriormente em bovinos intoxicados por monensina (Wardrope et al. 1983, Schweitzer et al. 1984, Galitzer et al. 1986, Basaraba et al. 1999).

Exceto por um caso, os achados microscópicos observados nos bubalinos desse estudo consistiram de cardiomiopatia degenerativa semelhante à descrita em bovinos intoxicados por antibióticos ionóforos (Van Vleet et al. 1983, Schweitzer et al. 1984, Wardrope et al. 1983, Galitzer et al. 1986, Novilla 1992, Shlosberg et al. 1992). O búfalo A apresentou apenas lesões macroscópicas e microscópicas na musculatura esquelética, o que também foi relatado anteriormente em bovinos (Geor & Robinson 1985, Hosie & Rollo 1985). Segundo Van Vleet & Ferrans (1983) dosagens de 40mg/kg e de 25mg/kg de monensina sódica causaram lesão cardíaca e, em menor grau, lesão esquelética em bovinos, mas necrose de fibras musculares com presença de infiltrado macrofágico foi observada apenas a partir do 4º dia após a administração de 40mg/kg. Nos Búfalos B, C, D e F as lesões macroscópicas e microscópicas foram características de cardiomiopatia, entretanto esses animais receberam doses consideravelmente menores que as descritas naquele estudo. Lesões intestinais como as observadas nos bubalinos desse experimento são relata-

das na intoxicação por monensina em bovinos (Collins & McCrea 1978, Wardrope et al. 1983, Schweitzer et al. 1984). O Búfalo F apresentou lesões ulcerativas na mucosa do esôfago e do intestino delgado. Essas lesões podem estar associadas com doses repetidas de monensina. Entretanto, ruminite foi observada em ovinos intoxicados experimentalmente por monensina em dose única, mas alta (Van Vleet et al. 1983). Os sinais clínicos e as alterações patológicas da intoxicação por monensina em búfalos foram produzidos com dosagens consideravelmente menores que aquelas requeridas para produzir intoxicação e morte em bovinos.

## CONCLUSÕES

A monensina é tóxica para búfalos. A menor dosagem única capaz de causar a morte desses animais foi 5mg/kg. Com 15mg/kg (maior dosagem única usada), o búfalo morreu em 4 dias e a principal lesão afetou a musculatura esquelética. Dosagens menores que 15mg/kg, inclusive repetidas diariamente, causaram lesões cardíacas mais evidentes que nos músculos esqueléticos. As lesões de necropsia foram mais acentuadas no miocárdio, especialmente nos ventrículos esquerdo e direito e no septo interventricular. Os achados microscópicos da intoxicação por monensina em búfalos não diferem dos observados na doença em bovinos e consistem principalmente de necrose de miócitos com presença de infiltrado macrofágico. Os búfalos são mais sensíveis à monensina que os bovinos.

**Agradecimentos.**- Ao Prof. Dr. Luis Gustavo Corbellini pela assessoria técnica e aos médicos veterinários Edson M. Colodel e Milene Schmitz pela ajuda prestada. Este trabalho foi financiado pelas agências governamentais CNPq e CAPES.

## REFERÊNCIAS

- Andrighetto C., Jorge A.M., Gomes M.I.F.V., Hoch A. & Piccinin A. 2005. Effect of monensin on milk production and composition, production of mozzarella cheese and body condition score of Murrah Buffalo cows. *Revta Bras. Zootec.* 34(2):641-649.
- Allen T.C. 1992. Hematoxylin and Eosin, p.53-58. In: Prophet E.B., Mills B., Arrington J.B. & Sobin L.H. (ed.), *Laboratory Methods in Histotechnology*. Armed Forces Institute of Pathology, Washington, DC.
- Barman K. & Mohini M. 2002. Nutrient utilization for growth and cost if feeding in buffalo calves as influence by rumensin supplementation. *Buffalo J.* 18:71-81.
- Barros C.S.L., Ilha M.R.S., Bezerra P.S., Langohr I.M. & Kommers G.D. 1999. Intoxicação por *Senna occidentalis* (Leg. Caesalpinoideae) em bovinos em pastoreio. *Pesq. Vet. Bras.* 19(2):68-70.
- Barros C.S.L. 2001. Intoxicação por antibióticos ionóforos, p.186-191. In: Franklin R.C., Schild A.L., Mendez M.D.C. & Lemos R.A.A. (ed.), *Doenças de Ruminantes e Equinos*. Editora Varela, São Paulo.
- Basaraba R.J., Oehme F.W., Vorhies M.W. & Stokka G.L. 1999. Toxicosis in cattle from concurrent feeding of monensina and dried distiller's grains contaminated with macrolides antibiotics. *J. Vet. Diagn. Invest.* 11(1):79-86.
- Bergen W.G. & Bates D.B. 1984. Ionophores: their effect on production efficiency and mode of action. *J. Anim. Sci.* 58(6):1465-1483.
- Collins E.A. & McCrea C.T. 1978. Monensin sodium toxicity in cattle. *Vet. Rec.* 103(17):386.
- Gabor L.J. & Downing G.M. 2003. Monensin toxicity in preruminant dairy heifers. *Aust. Vet. J.* 81(8):476-478.

- Galitzer S.J., Kruckenberg S.M. & Kidd J.R. 1986. Pathologic changes associated with experimental lasalocid and monensina toxicosis in cattle. *Am. J. Vet. Res.* 47(12):2624-2626.
- Geor R.J. & Robinson W.F. 1985. Suspected monensin toxicosis in feedlot cattle. *Aust. Vet. J.* 62(4):130-131.
- Gonzalez M., Barkema H.W. & Keefe G.P. 2005. Monensin toxicosis in a dairy herd. *Can. Vet. J.* 46(10):910-912.
- Hall J.H. 2004. Ionophores, p.120-127. In: Plumlee E.B. (ed.), *Clinical Veterinary Toxicology*. Mosby, St. Louis, Missouri.
- Hosie B.D. & Rollo D.G. 1985. Nutritional myopathy in cattle associated with monensin toxicosis. *Vet. Rec.* 116(2):132-133.
- Hulland T.J. 1993. Muscles and tendons, p.183-266. In: Jubb K.V.F, Kennedy P.C. & Palmer N. (ed.), *Pathology of Domestic Animals*. 3rd ed. Academic Press, San Diego, CA.
- Nation P.N., Crowe S.P. & Harries W.N. 1982. Clinical signs and pathology of accidental monensin poisoning in sheep. *Can. Vet. J.* 23:362-363.
- Novilla M.N. 1992. The veterinary importance of the toxic syndrome induced by ionophores. *Vet. Human. Toxicol.* 34(1):66-70.
- Ordidge R.M., Schubert F.K. & Stocker J.W. 1979. Death of horses after accidental feeding of monensin. *Vet. Rec.* 104(16):375.
- Pressman B.C. 1976. Biological applications of ionophores. *Annu. Rev. Biochem.* 45:501-530.
- Pressman B.C. & Fahim M. 1982. Pharmacology and toxicology of the monovalent carboxylic ionophores. *Annu. Rev. Pharmacol. Toxicol.* 22:465-490.
- Potter E.L., Vanduyne R.L. & Cooley C.O. 1984. Monensin toxicity in cattle. *J. Anim. Sci.* 58(6):1499-1511.
- Radostits O.M., Blood D.C. & Gay C.C. 2002. Doenças causadas por substâncias químicas inorgânicas e produtos químicos utilizados nas fazendas, p.1417-1471. In: *Clinica Veterinária. Um Tratado de Doenças dos Bovinos, Ovinos, Suínos, Caprinos e Equinos*. 9ª ed. Editora Guanabara Koogan, Rio de Janeiro.
- Rozza D.B., Vervuert J., Kamphues J., Cruz C.E. & Driemeier D. 2006. Monensin toxicosis in water buffaloes (*Bubalus bubalis*). *J. Vet. Diagn. Invest.* 18(5):494-496.
- Rumsey T.S. 1984. Monensin in cattle: Introduction. *J. Anim. Sci.* 58(6):1461-1464.
- Schelling G.T. 1984. Monensin mode of action in the rumen. *J. Anim. Sci.* 58(6):1518-1527.
- Schweitzer D., Kimberling C., Spraker T., Stemer F.E. & McChesney A.E. 1984. Accidental monensin sodium intoxication of feedlot cattle. *J. Am. Vet. Med. Assoc.* 184(10):1273-1276.
- Shlosberg A., Perl S., Yakobson B., Klopfer U., Egyed M.N. & Nobel T.A. 1986. The chronic course of a probable monensin toxicosis in cattle. *Vet. Hum. Toxicol.* 28(3):230-233.
- Shlosberg A., Harmelin A., Perl S., Pano G., Davidson M., Orgad U., Kali U., Bor A., Van Ham M., Hoida G., Yacobson B., Avidar Y., Israelí B-A & Bogin E. 1992. Cardiomyopathy in cattle induced by residues of the coccidiostat maduramicin in poultry litter given as feedstuff. *Vet. Res. Commun.* 16(1):45-58.
- Van Vleet J.F., Amstutz H.E., Weirich W.E., Rebar A.H. & Ferrans V.J. 1983. Clinical, clinicopathologic, and pathologic alterations in acute monensin toxicosis in cattle. *Am. J. Vet. Res.* 44(11):2133-2144.
- Van Vleet J.F. & Ferrans V.J. 1983. Ultrastructural myocardial alterations in monensin toxicosis in cattle. *Am. J. Vet. Res.* 44(9):1629-1636.
- Wardrope D.D., Macleod N.S.M. & Sloan J.R. 1983. Outbreak of monensin poisoning in cattle. *Vet. Rec.* 112(24):560-561.