

Trauma dos ossos temporais e suas complicações: aspectos na tomografia computadorizada*

Temporal bone trauma and complications: computed tomography findings

Ana Maria Doffémond Costa¹, Juliana Oggioni Gaiotti¹, Caroline Laurita Batista Couto¹, Renata Lopes Furletti Caldeira Diniz², Emília Guerra Pinto Coelho Motta², Natália Delage Gomes¹

Resumo A maioria das fraturas dos ossos temporais resulta de traumas cranianos bruscos, de alta energia, estando muitas vezes relacionadas a outras fraturas cranianas ou a politraumatismo. As fraturas e os deslocamentos da cadeia ossicular, na orelha média, representam umas das principais complicações das injúrias nos ossos temporais e, por isso, serão abordadas de maneira mais profunda neste artigo. Os outros tipos de injúrias englobam as fraturas labirínticas, fistula dural, paralisia facial e extensão da linha de fratura ao canal carotídeo. A tomografia computadorizada tem papel fundamental na avaliação inicial dos pacientes politraumatizados, pois é capaz de identificar injúrias em importantes estruturas que podem causar graves complicações, como perda auditiva de condução ou neurossensorial, tonturas e disfunções do equilíbrio, fístulas perilinfáticas, paralisia do nervo facial, lesões vasculares, entre outras.

Unitermos: Trauma do osso temporal; Injúrias ossiculares; Trauma ossicular.

Abstract Most temporal bone fractures result from high-energy blunt head trauma, and are frequently related to other skull fractures or to polytrauma. Fractures and displacements of ossicular chain in the middle ear represent some of the main complications of temporal bone injury, and hence they will be more deeply approached in the present article. Other types of injuries include labyrinthine fractures, dural fistula, facial nerve paralysis and extension into the carotid canal. Computed tomography plays a fundamental role in the initial evaluation of polytrauma patients, as it can help to identify important structural injuries that may lead to severe complications such as sensorineural hearing loss, conductive hearing loss, dizziness and balance dysfunction, perilymphatic fistulas, facial nerve paralysis, vascular injury and others.

Keywords: Temporal bone trauma; Ossicular injuries; Ossicular trauma.

Costa AMD, Gaiotti JO, Couto CLB, Diniz RLFC, Motta EGPC, Gomes ND. Trauma dos ossos temporais e suas complicações: aspectos na tomografia computadorizada. *Radiol Bras.* 2013 Mar/Abr;46(2):101–105.

INTRODUÇÃO

O traumatismo cranioencefálico (TCE) é um dos líderes de morbimortalidade no Brasil e no mundo, ocorrendo mais comumente na faixa etária de adultos jovens⁽¹⁾.

As fraturas dos ossos temporais, em sua maioria, resultam de TCEs bruscos, de alta energia, estando muitas vezes relacionadas a outras fraturas cranianas ou a politraumatismo. Por este motivo, geralmente há necessidade de uma avaliação multidiscipli-

nar, incluindo otorrinolaringologia, radiologia e neurocirurgia⁽²⁻⁴⁾.

A tomografia computadorizada multi-detectors apresenta papel fundamental na avaliação desses pacientes. Em artigo publicado por Morgado et al.⁽⁵⁾, apesar de a maioria dos casos de TCE (82,4%) ter sido classificada como leve, cerca de 80% dos pacientes apresentavam alterações tomográficas. Estes dados ajudam a demonstrar que a tomografia computadorizada do crânio é o exame de escolha na avaliação inicial desses pacientes⁽¹⁾, que inclui também a escala de coma de Glasgow e os dados relativos ao acidente⁽⁵⁾.

As reconstruções multiplanares permitem avaliação detalhada da base do crânio, da anatomia temporal, bem como da extensão das lesões que envolvem estruturas específicas^(3,4,6).

Atualmente, além de ser o exame de imagem eleito para diagnóstico e prognóstico do TCE, a tomografia computadori-

zada atua também no controle evolutivo das lesões⁽⁵⁾.

As relações entre os tipos de lesões mostradas na tomografia, o tipo de TCE (gravidade da lesão) e o prognóstico são descritos por diversos autores, todos indicando que quanto mais agressivo o TCE, mais numerosos e mais graves são os achados na tomografia computadorizada⁽⁵⁾.

As fraturas e os deslocamentos da cadeia ossicular, na orelha média, representam umas das principais complicações das injúrias dos ossos temporais, estas últimas frequentemente observadas nos TCEs graves e, por isso, serão abordadas de maneira mais profunda neste artigo^(2,6-8).

O radiologista deve estar familiarizado com os possíveis mecanismos de trauma e com a anatomia temporal, possibilitando-o classificar os tipos de fratura, para que seja capaz de prever as possíveis complicações associadas e guiar o tratamento de maneira adequada.

* Trabalho realizado no Serviço de Radiologia e Diagnóstico por Imagem do Hospital Mater Dei – Mater Imagem, Belo Horizonte, MG, Brasil.

1. Médicas Especializandas em Radiologia e Diagnóstico por Imagem do Hospital Mater Dei, Belo Horizonte, MG, Brasil.

2. Médicas Radiologistas, Preceptoras do Serviço de Radiologia e Diagnóstico por Imagem do Hospital Mater Dei – Mater Imagem, Belo Horizonte, MG, Brasil.

Endereço para correspondência: Dra. Ana Maria Doffémond Costa. Rua Platina, 56, ap. 302, Prado. Belo Horizonte, MG, Brasil, 30411-092. E-mail: anadoffemond@yahoo.com.br.

Recebido para publicação em 30/6/2012. Aceito, após revisão, em 9/10/2012.

CLASSIFICAÇÃO DAS FRATURAS TEMPORAIS E MECANISMO DE TRAUMA

A classificação das fraturas do osso temporal ajuda a prever as complicações associadas ao trauma, orientando, assim, o manejo e o tratamento do paciente^(2,4,6).

É muito importante que o radiologista descreva com precisão as estruturas anatômicas acometidas, principalmente as lesões que podem causar comprometimento funcional.

A classificação tradicional indica a relação entre a linha de fratura e o maior eixo da porção petrosa do osso temporal^(3,4).

As fraturas oblíquas, também chamadas de mistas ou complexas, são as mais comuns, seguidas pelas longitudinais e transversais⁽⁴⁾.

Em relação aos mecanismos de trauma e principais complicações de cada tipo de fratura temporal, podemos resumir da seguinte maneira: a) as fraturas longitudinais geralmente ocorrem em traumas temporoparietais, acometendo, comumente, a porção extralabiríntica, e apresentam como principais complicações a lesão ossicular e o hemotímpano⁽³⁾; já as fraturas transversais geralmente ocorrem em traumas fronto-occipitais, com acometimento translabiríntico, e como sua principal complicação destaca-se a lesão do nervo facial⁽³⁾.

Fraturas longitudinais

São caracterizadas por uma linha de força que se estende de lateral para medial, sendo o trauma, nestes casos, mais comumente temporoparietal^(3,4,7,9).

Na tomografia computadorizada em axial observa-se uma linha radiolucida paralela ao maior eixo da pirâmide petrosa (Figura 1).

As complicações mais comuns da fratura longitudinal são as injúrias ossiculares, a ruptura da membrana timpânica e o hemotímpano, com perda auditiva de condução. Menos comumente, o nervo facial pode ser acometido⁽³⁾.

Fraturas transversais

Tipicamente, resultam de trauma nas regiões frontal ou occipital, bem como na junção craniocervical, com a linha de força estendendo-se posteroanteriormente^(3,4).

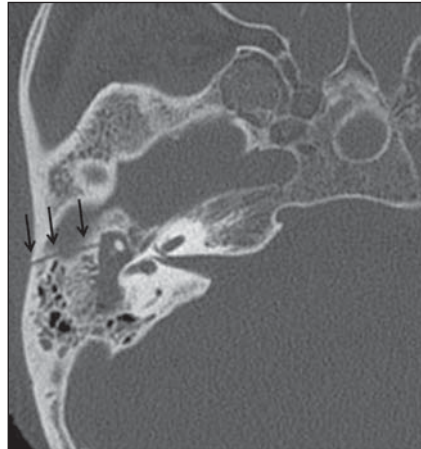


Figura 1. Fratura longitudinal. Tomografia computadorizada em axial mostra fratura longitudinal do osso temporal, identificada como uma linha radiolucida paralela ao maior eixo da pirâmide petrosa.

A linha de fratura é perpendicular ao maior eixo da pirâmide petrosa (Figura 2).

A perda auditiva neurossensorial é mais comum em pacientes com fratura transversal, podendo ser secundária a transecção do nervo coclear, injúria às estruturas labirínticas ou à platina do estribo, que resulta em fístula labiríntica^(10,11).

A paralisia do nervo facial também é mais comum neste tipo de fratura.

Fraturas oblíquas

Incluem ambos os elementos, longitudinal e transversal (Figura 3), com envolvimento frequente da cápsula ótica, que provoca perda auditiva neurossensorial^(3,4,9). Se ocorrer injúria ossicular, pode ocasionar, também, perda auditiva de condução.

IDENTIFICAÇÃO DAS ESTRUTURAS ACOMETIDAS: INJÚRIAS À CADEIA OSSICULAR

As injúrias ossiculares representam complicação frequente do trauma temporal, podendo a cadeia ossicular ser interrompida em vários locais.

Nos pacientes que sofrem trauma temporal, a perda auditiva de condução é a consequência mais comum nesse tipo de injúria, sendo os deslocamentos mais frequentes que as fraturas ossiculares^(3,7,10,12).

Há cinco tipos de deslocamentos: luxação da articulação incudoestapedia; luxação da articulação maleoloincudal; deslocamento da bigorna; deslocamento do com-

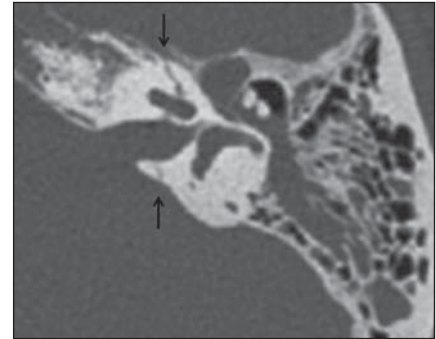


Figura 2. Fratura transversal. Tomografia computadorizada em axial demonstra fratura transversal do osso temporal, translabiríntica, vista como uma linha radiolucida perpendicular ao maior eixo da pirâmide petrosa.

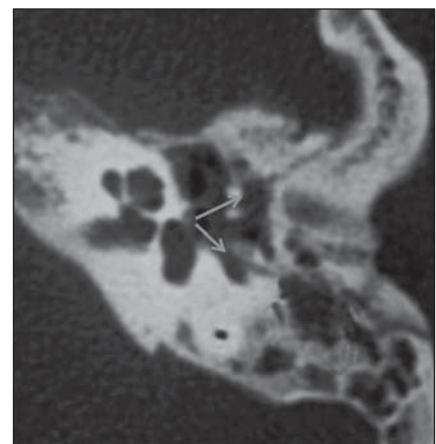


Figura 3. Fratura oblíqua. Tomografia computadorizada em axial mostra os elementos longitudinal e transversal da fratura oblíqua.

plexo maleoloincudal; deslocamento esta-
pediovestibular^(7,8,12,13).

As fraturas do martelo, bigorna e estribo são incomuns.

Mais uma vez, a tomografia computadorizada de alta resolução é o método de escolha para avaliação do trauma ossicular. As imagens no plano axial permitem melhor avaliação da continuidade ossicular. Já as reconstruções coronais e oblíquas podem ser usadas para avaliar o processo longo da bigorna e sua relação com o martelo, como veremos adiante⁽³⁾.

Luxação da articulação incudoestapedia

A desarticulação incudoestapedia é uma anormalidade pós-traumática mais comum da cadeia ossicular, o que se deve à tênue suspensão da bigorna entre o martelo e o estribo, firmemente ancorados^(3,8,12).

Nas reconstruções axiais ou oblíquas a interrupção desta articulação aparece como um aumento do espaço entre a cabeça do estribo e o processo longo da bigorna (Figura 4).

Luxação da articulação maleoloincudal

A articulação maleoloincudal é protegida pelo recesso epitimpânico. O martelo é o ossículo mais firmemente aderido, o que é garantido pela membrana timpânica, pelos ligamentos anterior e lateral do martelo e pelo músculo tensor e tendão da membrana timpânica. Nos casos de trauma, o martelo usualmente permanece em sua posição ou se move levemente. Por outro lado, a bigorna, o ossículo mais pesado, não está ancorado a nenhuma estrutura muscular e seus ligamentos são bem fracos^(3,12,13).

A desarticulação maleoloincudal é mais bem visualizada nas imagens axiais da tomografia computadorizada, que mostra o deslocamento da cabeça do martelo do corpo/processo longo da bigorna (Figura 5).

As reconstruções são importantes para esclarecer a posição dos ossículos nos casos de deslocamentos significantes.

Deslocamento da bigorna

A bigorna, por sua posição fracamente ancorada entre os firmemente ligados martelo e estribo, torna-se relativamente vulnerável a deslocamentos traumáticos^(3,12). Após traumas cranianos graves, ela pode sofrer deslocamento devido à sua inércia⁽¹⁴⁾.

Traumas penetrantes através do canal auditivo externo também podem provocar deslocamento da bigorna. Esta pode permanecer no recesso epitimpânico, deslocar-se para a porção mais inferior da cavidade timpânica ou do canal auditivo externo, ou mesmo ser destruída⁽¹³⁾.

Avaliação minuciosa pela tomografia computadorizada em axial e coronal da orelha média e do meato acústico externo é necessária para identificar a posição exata da bigorna em relação ao martelo e estribo (Figura 6).

Deslocamento estapediovestibular

O ligamento anular adere firmemente o estribo à janela oval e, dessa forma, o deslocamento estapediovestibular não é comum^(7,14).

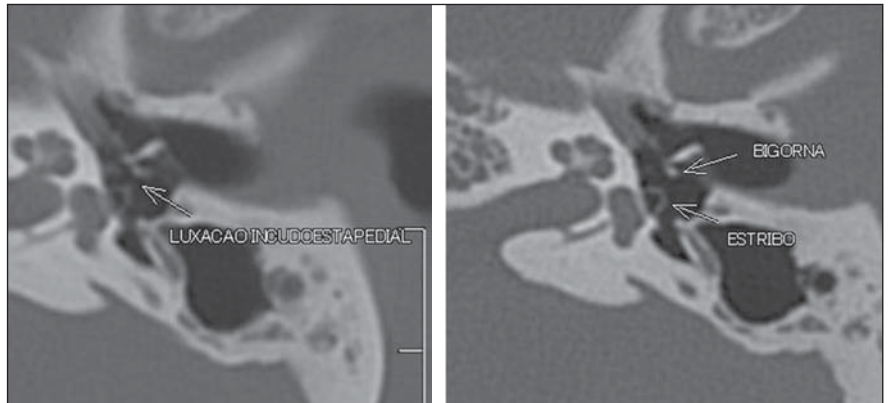


Figura 4. Luxação incudoestapedial. Tomografia computadorizada em axial da articulação incudoestapedial revela espaçamento entre o processo lenticulado da bigorna e a cabeça do estribo.

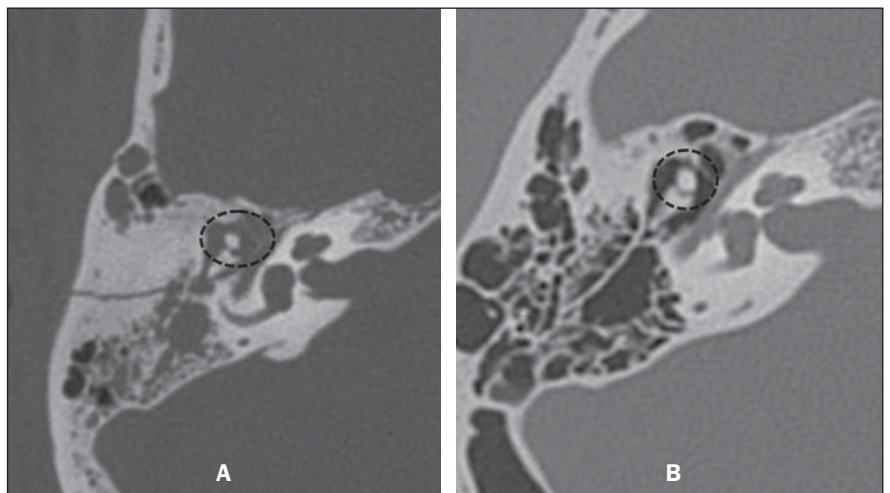


Figura 5. Luxação maleoloincudal. Tomografia computadorizada em axial demonstra luxação da articulação maleoloincudal (A) em análise comparativa com a articulação normal (B).

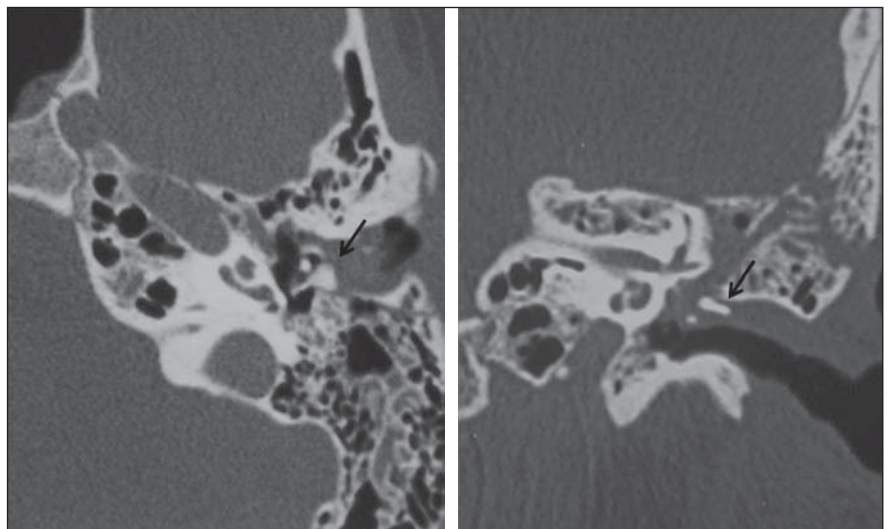


Figura 6. Deslocamento da bigorna. Tomografia computadorizada nos planos axial e coronal evidencia luxação com rotação e deslocamento da bigorna para o conduto auditivo externo (setas).

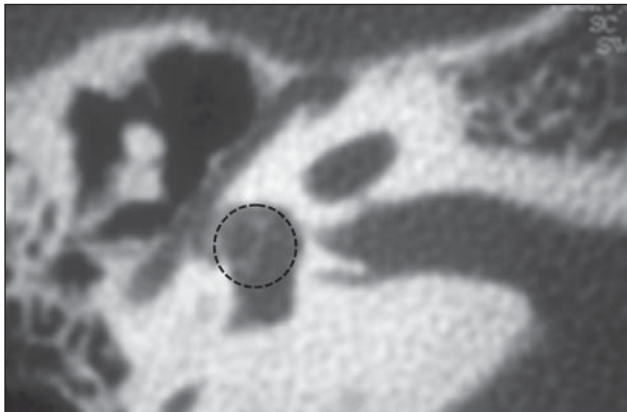


Figura 7. Luxação estapedial. Observa-se que o estribo foi deslocado para o interior do vestíbulo.

As injúrias penetrantes pelo canal auditivo externo (manipulação de cotonetes) podem deslocar o estribo através da janela oval para o interior do vestíbulo (deslocamento interno) (Figura 7).

Fraturas ossiculares

Dentre as fraturas ossiculares, a mais relevante é a fratura do arco do estribo, que ocorre secundariamente à sua torção^(8,14). A fratura da platina ocorre principalmente em casos de fraturas transversas (fraturas translabirínticas) que atravessam a janela oval. A fratura da platina (com ou sem deslocamento de fragmentos) pode causar fístula perilinfática com pneumolabirinto⁽¹⁴⁾.

OUTROS TIPOS DE INJÚRIA

Fraturas labirínticas

Geralmente relacionadas às fraturas transversais e com perda auditiva neurosensorial⁽¹¹⁾, são acompanhadas de pneumolabirinto^(12,14) e fístulas perilinfáticas. As fístulas perilinfáticas também podem causar vertigem e ocorrer por lesão da cápsula ótica^(9,15) (Figuras 8 e 9).

Fístulas durais

Geralmente relacionadas a lesões do tegme timpânico ou das paredes dos seios esfenoidais, cursam com otoliquorria ou rinoliquorria. São lesões que não devem ser negligenciadas, em razão do risco de meningite^(7,12,15) (Figura 10).

Paralisia facial

O trajeto do nervo facial pode ser avaliado em toda sua extensão no plano axial, sendo as reconstruções oblíquas de grande importância para análise da integridade dos

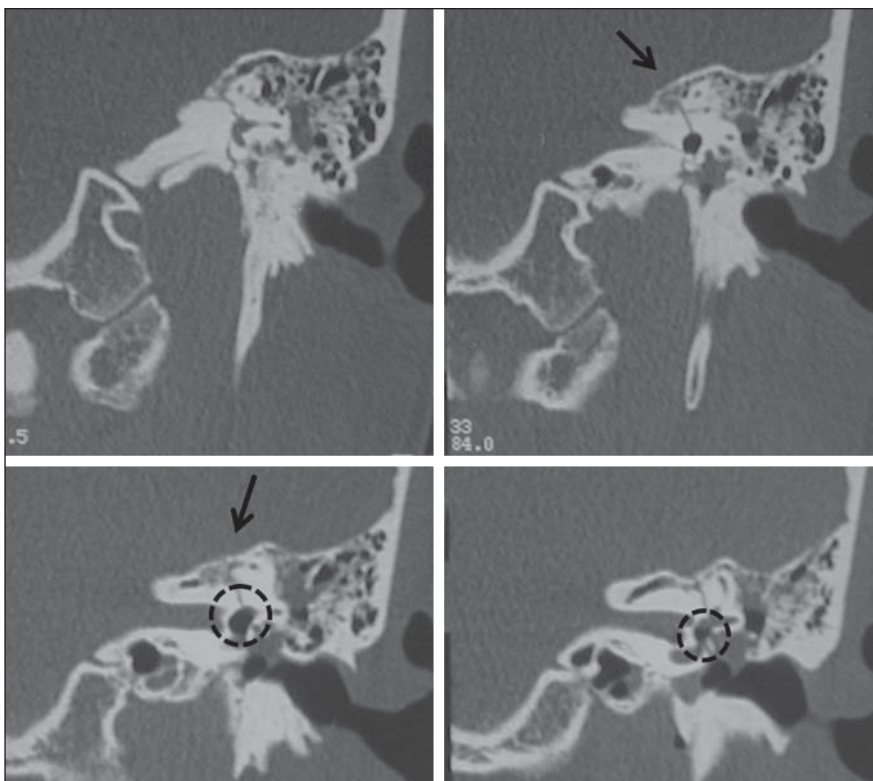


Figura 8. Fraturas labirínticas. Tomografia computadorizada no plano coronal mostra fratura transversal estendendo-se para o labirinto ósseo (seta) e com pneumovestíbulo (círculo).

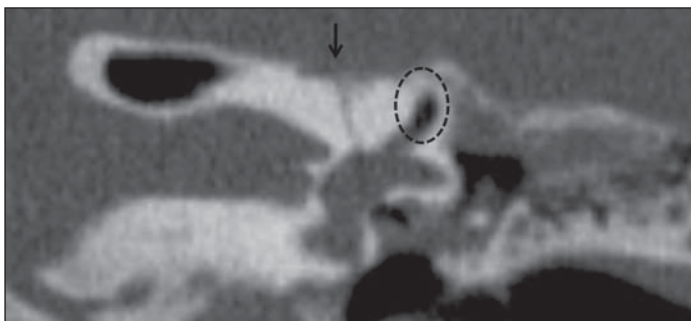


Figura 9. Fraturas labirínticas. Tomografia computadorizada no plano coronal revela fratura transversal translabiríntica (seta), evidenciando-se pneumolabirinto (círculo) e líquido no interior da orelha média (fístula perilinfática).

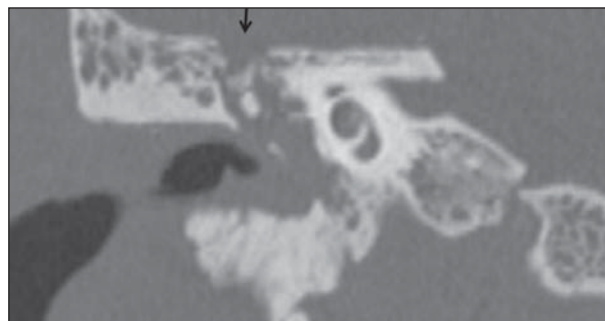


Figura 10. Fístulas durais. Tomografia computadorizada no plano coronal demonstra ruptura do tegme timpânico (seta).

segmentos mastoideo e timpânico. O nervo facial é acometido em até 7% dos pacientes com fratura temporal. A maior parte das injúrias ocorre em sua porção labiríntica, na região do gânglio geniculado, e se manifestam como contusão do nervo, edema e hematoma da bainha neural e transecção parcial ou completa do nervo^(7,9,15).

Paralisia pós-traumática imediata frequentemente é indicativa de transecção do nervo ou compressão por fragmento ósseo (Figura 11).

Canal carotídeo

A porção petrosa do osso temporal contém o segmento petroso da artéria carótida interna, que se localiza no canal carotídeo, medialmente ao processo estilóide e anteriormente à fossa jugular. O canal carotídeo pode ser avaliado em toda sua extensão no plano axial. Pacientes com fraturas que se estendem ao canal carotídeo têm risco aumentado de lesões à artéria carótida interna. As complicações associadas incluem dissecação arterial, pseudoaneurisma, transec-

ção completa, oclusão e fístulas arteriovenosas^(7,15) (Figura 12).

CONCLUSÃO

A tomografia computadorizada exerce papel fundamental na avaliação inicial dos pacientes politraumatizados, pois é capaz de identificar injúrias a importantes estruturas que podem ter como consequência graves complicações, como perda auditiva de condução ou neurossensorial, tonturas e disfunções do equilíbrio, fístulas perilinfáticas, paralisia do nervo facial, injúrias vasculares, entre outras⁽³⁾.

O estudo por este método de imagem permite ainda que o radiologista classifique as fraturas temporais, predizendo então estas possíveis complicações e guiando o tratamento.

A anatomia do osso temporal é bastante complexa, com várias estruturas críticas associadas umas às outras^(3,7,8,11). É importante que o radiologista esteja familiarizado com essa anatomia e que, atuando conjuntamente com outras especialidades, como otorrinolaringologia e neurocirurgia, possa conduzir de maneira adequada os casos de trauma temporal, reduzindo, assim, o risco de sequelas graves a esses pacientes.

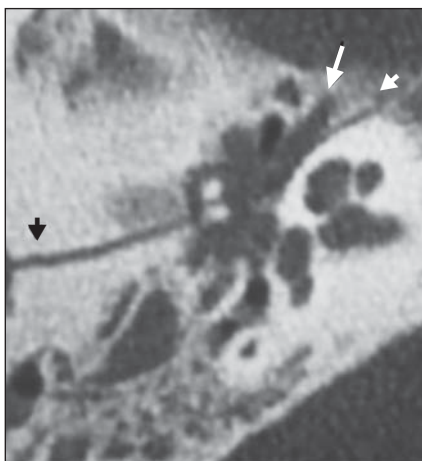


Figura 11. Paralisia facial. Tomografia computadorizada no plano axial mostra fratura longitudinal (cabeças de setas) atravessando o segmento timpânico do nervo facial (seta).

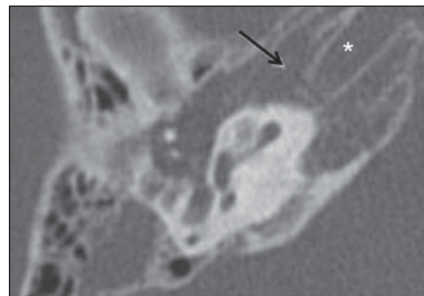


Figura 12. Canal carotídeo. Tomografia computadorizada em axial evidencia fratura transversal (setas) passando pelo canal carotídeo (asterisco).

REFERÊNCIAS

1. Gasparetto EL. Tomografia computadorizada no traumatismo cranioencefálico [editorial]. *Radiol Bras.* 2011;44(2):vii.
2. Dal Secchi MM, Moraes JFS, Castro FB. Fratura de osso temporal em pacientes com traumatismo crânio-encefálico. *Arquivos Int Otorrinolaringol.* 2012;16:62-6.
3. Little SC, Kesser BW. Radiographic classification of temporal bone fractures: clinical predictability using a new system. *Arch Otolaryngol Head Neck Surg.* 2006;132:1300-4.
4. Saraiya PV, Aygun N. Temporal bone fractures. *Emerg Radiol.* 2009;16:255-65.
5. Morgado FL, Rossi LA. Correlação entre a escala de coma de Glasgow e os achados de imagem de tomografia computadorizada em pacientes vítimas de traumatismo cranioencefálico. *Radiol Bras.* 2011;44:35-41.
6. Lasak JM, Van Ess MJ, Kryzer TC, et al. Penetrating middle ear trauma through the external auditory canal. *Otolaryngol Head Neck Surg.* 2004;131:P92.
7. Brodie HA, Thompson TC. Management of complications from 820 temporal bone fractures. *Am J Otol.* 1997;18:188-97.
8. Hasso AN, Ledington JA. Traumatic injuries of the temporal bone. *Otolaryngol Clin North Am.* 1988;21:295-316.
9. Dahiya R, Keller JD, Litofsky NS, et al. Temporal bone fractures: otic capsule sparing versus otic capsule violating clinical and radiographic considerations. *J Trauma.* 1999;47:1079-83.
10. Swartz JD, Berger AS, Zwillenberg S, et al. Ossicular erosions in the dry ear: CT diagnosis. *Radiology.* 1987;163:763-5.
11. Swartz JD, Swartz NG, Korsvik H, et al. Computerized tomographic evaluation of the middle ear and mastoid for posttraumatic hearing loss. *Ann Otol Rhinol Laryngol.* 1985;94:263-6.
12. Cvorovic L, Jovanovic MB, Markovic M, et al. Management of complication from temporal bone fractures. *Eur Arch Otorhinolaryngol.* 2012;269:399-403.
13. Lourenco MT, Yeakley JW, Ghorayeb BY. The "Y" sign of lateral dislocation of the incus. *Am J Otol.* 1995;16:387-92.
14. Mafee MF, Valvassori GE, Kumar A, et al. Pneumolabyrinth: a new radiologic sign for fracture of the stapes footplate. *Am J Otol.* 1984;5:374-5.
15. Zayas JO, Feliciano YZ, Hadley CR, et al. Temporal bone trauma and the role of multidetector CT in the emergency department. *Radiographics.* 2011;31:1741-55.