

Colesteatoma causando paralisia facial

Cholesteatoma causing facial paralysis

José Ricardo Gurgel Testa¹, Andy de Oliveira
Vicente², Carlos E.C. Abreu², Simone F. Benbassat²,
Marcos L. Antunes³, Flávia A. Barros

Palavras-chave: colesteatoma, nervo facial, paralisia facial.
Key words: cholesteatoma, facial nerve, facial palsy.

Resumo / Summary

A paralisia facial causada pelo colesteatoma é pouco frequente. As porções do nervo mais acometidas são a timpânica e a região do 2º joelho. Nos casos de disseminação da lesão colesteatomatosa para o epítimpano anterior, o gânglio geniculado é o segmento do nervo facial mais sujeito à injúria. A etiopatogenia pode estar ligada à compressão do nervo pelo colesteatoma seguida de diminuição do seu suprimento vascular como também pela possível ação de substâncias neurotóxicas produzidas pela matriz do tumor ou pelas bactérias nele contidas. Objetivo: Avaliar a incidência, as características clínicas e o tratamento da paralisia facial decorrente da lesão colesteatomatosa. Forma de estudo: Clínico retrospectivo. Material e Método: Estudo retrospectivo envolvendo dez casos de paralisia facial por colesteatoma selecionados através de levantamento de 206 decompressões do nervo facial com diferentes etiologias, realizadas na UNIFESP-EPM nos últimos dez anos. Resultados: A incidência de paralisia facial por colesteatoma neste estudo foi de 4,85%, com predominância do sexo feminino (60%). A idade média dos pacientes foi de 39 anos. A duração e o grau da paralisia (inicial) juntamente com a extensão da lesão foram importantes em relação à recuperação funcional do nervo facial. Conclusão: O tratamento cirúrgico precoce é fundamental para que ocorra um resultado funcional mais adequado. Nos casos de ruptura ou intensa fibrose do tecido nervoso, o enxerto de nervo (auricular magno/sural) e/ou a anastomose hipoglossal-facial podem ser sugeridas.

Facial paralysis caused by cholesteatoma is uncommon. The portions most frequently involved are horizontal (tympanic) and second genu segments. When cholesteatomas extend over the anterior epitympanic space, the facial nerve is placed in jeopardy in the region of the geniculate ganglion. The aetiology can be related to compression of the nerve followed by impairment of its blood supply or production of neurotoxic substances secreted from either the cholesteatoma matrix or bacteria enclosed in the tumor. Aim: To evaluate the incidence, clinical features and treatment of the facial palsy due cholesteatoma. Study design: Clinical retrospective. Material and Method: Retrospective study of 10 cases of facial paralysis due cholesteatoma selected through a survey of 206 decompressions of the facial nerve due various aetiologies realized in the last 10 years in UNIFESP-EPM. Results: The incidence of facial paralysis due cholesteatoma in this study was 4,85%, with female predominance (60%). The average age of the patients was 39 years. The duration and severity of the facial palsy associated with the extension of lesion were important for the functional recovery of the facial nerve. Conclusion: Early surgical approach is necessary in these cases to improve the nerve function more adequately. When disruption or intense fibrous replacement occurs in the facial nerve, nerve grafting (greater auricular/sural nerves) and/or hypoglossal facial anastomosis may be suggested.

¹ Professor Afiliado da Disciplina de Otorrinolaringologia Pediátrica da UNIFESP-EPM.

² Médicos pos-graduandos (nível mestrado) da Disciplina de Otorrinolaringologia da UNIFESP-EPM.

³ Médico pós-graduando (nível doutorado) da Disciplina de Otorrinolaringologia da UNIFESP-EPM.

Trabalho realizado no Setor de Otologia da Universidade Federal de São Paulo.

Artigo apresentado como Tema Livre (apresentação oral) no 36º Congresso Brasileiro de Otorrinolaringologia, realizado no período de 18 a 23 de novembro de 2002.

Artigo recebido em 23 de maio de 2003. Artigo aceito em 20 de agosto de 2003.

INTRODUÇÃO

Os colesteatomas são lesões císticas revestidas de epitélio escamoso estratificado preenchidas por acúmulo de queratina esfoliada localizadas dentro da orelha média ou outras áreas pneumatizadas do osso temporal¹. De acordo com a literatura, os mesmos podem ser classificados em congênitos e adquiridos. Os congênitos representam 2% a 5% de todos os colesteatomas, sendo mais prevalentes no sexo masculino (3:1), apresentando-se habitualmente como um tumor esbranquiçado localizado medialmente à membrana timpânica íntegra, principalmente no quadrante ântero-superior, sem história pregressa de otorrêa, cirurgia otológica, perfuração da membrana timpânica ou otite média². Sua etiologia permanece desconhecida, porém acredita-se que sua patogênese esteja ligada a migração epitelial, refluxo de debris amnióticos, metaplasia de mucosa ou permanência de remanescentes embrionários. Podem ainda ser encontrados nas regiões do ápice petroso, ângulo pontocerebelar, forame jugular, timpanomastóideia e meato acústico interno e externo²⁻⁴.

Os colesteatomas adquiridos são divididos em primários, formados a partir de uma retração da membrana timpânica decorrente de disfunção tubária concomitante ou secundários, oriundos da migração epitelial através de perfuração prévia da membrana timpânica¹.

Os colesteatomas de um modo geral possuem características expansivas e de lise óssea, podendo invadir estruturas adjacentes. O mecanismo responsável pela erosão óssea ainda é controverso e algumas hipóteses têm sido aventadas como a compressão mecânica, estimulação osteoclástica, a ação de citocinas e a produção de enzimas proteolíticas como as colagenases^{1,5-7}.

Devido ao comportamento destrutivo, muitas vezes insidioso do colesteatoma, o diagnóstico precoce e o tratamento adequado auxiliam na prevenção de suas complicações, que podem ser muito graves.

Uma das complicações mais importantes e debilitantes é, sem dúvida, a paralisia facial periférica, responsável muitas vezes por seqüelas irreversíveis, resultando em déficit significativo da qualidade de vida do paciente.

A paralisia facial periférica causada pela lesão colesteatomatosa possui uma incidência baixa e o envolvimento do nervo facial depende do modo de propagação adotado pelo colesteatoma¹. Nos colesteatomas adquiridos (98% dos colesteatomas), o segmento timpânico e a região do segundo joelho são os mais afetados. Nos casos em que a doença invade o espaço epitimpânico anterior, o gânglio geniculado fica mais propenso a sofrer injúria⁸. O colesteatoma congênito também pode causar lesão do nervo e o segmento acometido vai depender da localização do tumor no interior do osso temporal.⁹

O advento da tomografia computadorizada de alta resolução e da ressonância magnética possibilitou um estudo

mais detalhado da extensão e via de propagação da lesão colesteatomatosa e suas possíveis complicações¹⁰.

O objetivo deste estudo é apresentar a incidência, características clínicas, os métodos diagnósticos, a abordagem terapêutica e a evolução dos pacientes com paralisia facial periférica decorrente de lesão colesteatomatosa.

MATERIAL E MÉTODO

Os autores realizaram um estudo retrospectivo dos casos de paralisia facial periférica devido a lesão colesteatomatosa através da avaliação dos prontuários de 206 pacientes submetidos à cirurgia de descompressão do nervo facial (com diferentes etiologias) no período de janeiro de 1993 a janeiro de 2002, realizadas no Hospital São Paulo, UNIFESP-EPM.

Os pacientes portadores de paralisia facial por colesteatoma foram avaliados segundo os seguintes dados: incidência, sexo, idade, lado acometido, tempo e grau de paralisia (House-Brackmann) pré-operatórios, sintomatologia e/ou complicações do colesteatoma associadas, técnica cirúrgica empregada, segmento do nervo facial acometido e resultado funcional pós-operatório (evolução da paralisia) (Quadro 1).

RESULTADOS

Em nosso estudo, foram encontrados 10 casos de paralisia facial periférica por colesteatoma nas 206 cirurgias de descompressão do nervo facial (por diversas causas), perfazendo uma incidência de 4,85%. A idade dos pacientes variou de 13 a 65 anos, com média de idade de 39 anos. Seis pacientes (60%) eram do sexo feminino. Sete pacientes (70%) apresentavam a paralisia facial no lado direito.

O tempo de evolução da paralisia variou de 7 dias a 8 anos, sendo que em 6 pacientes (60%) o tempo de paralisia era inferior a 2 semanas, dois pacientes (20%) estavam com paralisia há menos de 4 meses e os demais (2 pacientes) tinham paralisia há mais de 2 anos.

Em relação ao grau de paralisia facial inicial (pré-operatória), 4 pacientes (40%) apresentavam paralisia facial grau V, 3 (30%) apresentavam paralisia grau IV e 3 pacientes (30%) tinham grau VI.

Todos os pacientes tinham perda auditiva associada no lado acometido, 6 deles (60%) apresentavam perda auditiva mista (variando de moderada à severa) e 4 pacientes (40%) tinham anacusia. Um paciente relatava zumbido na orelha acometida de forte intensidade (tipo chiado). Um paciente apresentou abscesso retroauricular no lado afetado (secundário à mastoidite devido ao colesteatoma) e também quadro de meningite.

Todos os pacientes foram submetidos à mastoidectomia (técnica aberta) seguida de descompressão do nervo facial (sem a abertura da bainha). O acometimento do ner-

Quadro 1. Resumo dos casos em seus aspectos principais

Paciente No	Idade (anos)	Duração da PFP	Grau PFP pré-op	Cirurgia realizada	Sítio da lesão (segmento NF)	complicações associadas	Grau PFP Pós-op
1	13	7 dias	VI	Mastoidectomia aberta+DNF	timpânico	disacusia mista erosão ossicular	II
2	35	60 dias	V	idem 1+anastom. H-F(1ano 1ª cir)	timpânico+ GG	disacusia mista erosão ossicular	III
3	20	10 dias	VI	idem 1+enxerto AM(1ano 1ª cir)	2º joelho (ruptura)	disacusia profunda	II
4	35	2 dias	VI	idem 1	2º joelho	disacusia mista erosão ossicular	II
5	20	2 anos	V	idem 1+enxerto AM(8m 1ª cir)	2º joelho	disacusia profunda	II
6	46	8 anos	V	idem 1+cir. estética	timpânico+ 2º joelho	disacusia mista	V
7	28	14 dias	IV	idem 1	timpânico	disacusia profunda	II
8	28	15 dias	IV	idem 1	timpânico	disacusia mista	I
9	65	30 dias	IV	idem 1	2º joelho	disacusia mista	I
10	23	120 dias	V	idem 1	timpânico+ mastóideo	disacusia profunda+ abscesso retroauricular+ meningite	II

AM:auricular magno; cir.: cirurgia; DNF:descompressão nervo facial; GG: gânglio geniculado; H-F:hipoglosso-facial

vo facial pelo colesteatoma foi na maioria das vezes multissegmentar, sendo a porção timpânica do nervo facial a mais comprometida (6 pacientes (60%)) seguida pela região do 2º joelho (5 pacientes). O gânglio geniculado foi lesado em 2 pacientes (20%) e o segmento mastóideo em apenas um (10%). A ruptura do nervo facial foi observada em 1 paciente. O mesmo tinha sido submetido à cirurgia prévia para exérese do colesteatoma e descompressão do nervo facial, apresentando melhora parcial da paralisia (grau IV). Um ano após esta cirurgia o mesmo apresentou piora do quadro (paralisia grau VI) e na reintervenção cirúrgica foi constatada a recidiva do colesteatoma juntamente com a ruptura do nervo facial na região do 2º joelho, provavelmente devido à lesão colesteatomatosa.

Dois pacientes (20%) necessitaram de interposição de enxerto do nervo auricular magno (um deles devido ruptura do nervo facial pelo colesteatoma e outro por manter o mesmo grau de paralisia 8 meses após a descompressão) e um paciente (10%) foi submetido à anastomose hipoglosso-facial (devido a grau inalterado de paralisia 1 ano após a descompressão). Foi realizada cirurgia estética (suspensão da face) em 1 paciente (10%), justamente o que tinha maior tempo de paralisia (8 anos).

Em relação ao resultado funcional após o procedimento cirúrgico, 6 pacientes (60%) evoluíram para grau II de paralisia facial 6 meses após a cirurgia (em 2 deles foi realizado o enxerto de nervo auricular magno). Um paciente (10%) evoluiu para paralisia grau III (após ser submetido à anastomose hipoglosso-facial). Dois pacientes (20%)

apresentaram recuperação total da paralisia (grau I), 3 meses após a exérese do colesteatoma e a descompressão do nervo facial. No paciente submetido à cirurgia de suspensão da face, o resultado funcional permaneceu inalterado (grau V de paralisia).

DISCUSSÃO

Os colesteatomas são caracterizados pela proliferação anormal de células, resultando em acúmulo de queratina, destruição do arcabouço ósseo adjacente, podendo deste modo invadir e comprometer estruturas nobres, como a orelha interna, nervo facial e sistema nervoso central.

Existe muita controvérsia na literatura quanto à etiopatogenia da reabsorção óssea na lesão colesteatomatosa. A teoria mais difundida é a da osteólise induzida pela compressão mecânica do tumor.⁹ Alguns autores acreditam que o epitélio escamoso estratificado por si só seria incapaz de erodir o osso, havendo a necessidade do tecido inflamatório de granulação concomitante para que tal fato ocorresse^{1,4}. A estimulação osteoclástica pelo tumor também foi sugerida e em estudo realizado por Abramson (1969) foi demonstrado a atividade colagenolítica do colesteatoma (através da produção de colagenases) como responsável pela lise óssea⁹.

A paralisia facial periférica resultante da doença colesteatomatosa possui baixa incidência, aproximadamente 1.1%¹ e provavelmente ocorre devido ao efeito compressivo do tumor com conseqüente diminuição do suprimento

sanguíneo do nervo facial como também pela ação de substâncias neurotóxicas produzidas pela matrix do colesteatoma ou por bactérias geralmente presentes na massa colesteatomatosa^{1,8,11}. É importante ressaltar que nos colesteatomas medialmente invasivos (envolvendo o ápice petroso, região supralabiríntica e meato acústico interno) a probabilidade de ocorrer uma disfunção do nervo facial aumenta, podendo alcançar uma incidência de 20%^{11,12}.

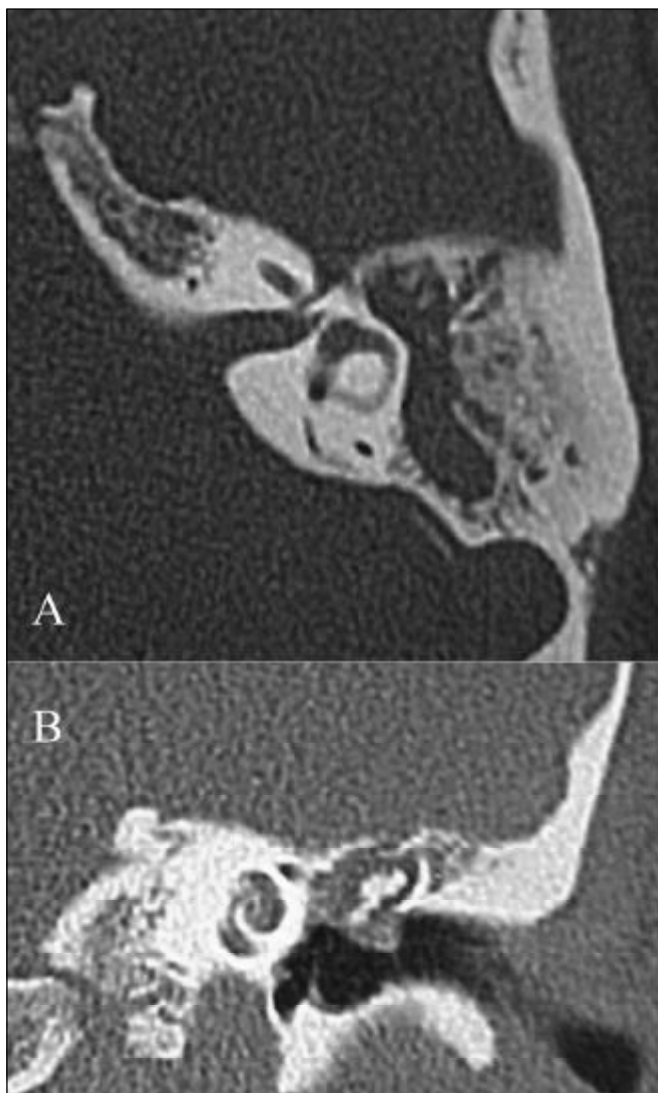


Figura 1. A: Tomografia Computadorizada de ossos temporais, corte axial, evidenciando esclerose de mastóide e o preenchimento do antro, adito e atico (próximo ao primeiro joelho do nervo facial) por material com conteúdo de partes moles. Notar o alargamento da cavidade juntamente com a regularização de suas paredes, sugerindo atividade osteolítica (lesão colesteatomatosa);
B: Tomografia Computadorizada (TC) de ossos temporais, corte coronal, demonstrando o preenchimento da região atical por material com conteúdo de partes moles (colesteatoma), causando uma lateralização da cadeia ossicular. Notar a deiscência do canal de Falópio na porção timpânica.

Num paciente com otite média crônica que a partir de um determinado momento começa a apresentar paralisia facial periférica, existe a grande possibilidade de haver lesão colesteatomatosa concomitante¹³. Em algumas ocasiões, o primeiro sintoma associado à compressão do nervo facial pelo colesteatoma é a hiperfunção do mesmo, caracterizada por fasciculações e espasmos hemifaciais. Em nosso estudo foi realizado um levantamento das descompressões

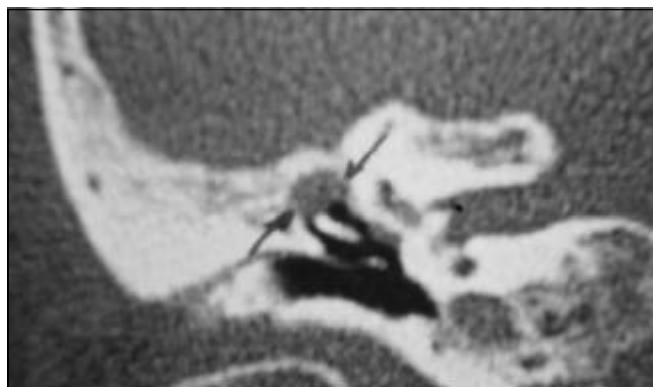


Figura 2. TC de ossos temporais, corte coronal, evidenciando colesteatoma em região atical com provável comprometimento do nervo facial na sua porção timpânica.

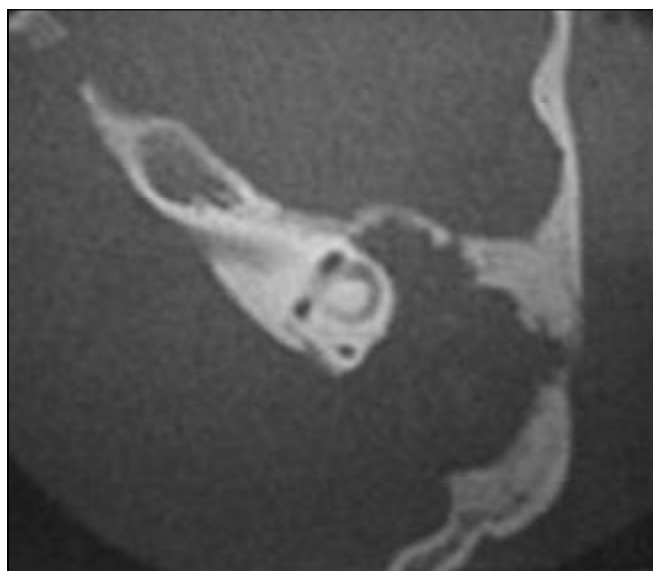


Figura 3. TC de osso temporais, corte axial, demonstrando colesteatoma gigante causando extensa destruição óssea nas regiões mastoídea e epitimpânica, erodindo toda a placa óssea da fossa posterior. Notar a deiscência do canal de Falópio na região do gânglio geniculado e no segmento timpânico.

do nervo facial realizadas nos últimos dez anos, no total de 206 descompressões por diversas causas, sendo a mais comum a paralisia de Bell. O colesteatoma foi responsável pelo comprometimento do nervo facial em dez casos (descritos neste trabalho), contabilizando uma incidência de 4,85% das descompressões, o que corrobora com a literatura de que a paralisia facial periférica decorrente de lesão colesteatomatosa é pouco freqüente.

O envolvimento do nervo facial nos colesteatomas adquiridos ocorre mais freqüentemente na porção timpânica e na região do segundo joelho⁸. Estes locais são mais acometidos pelo fato de estarem próximos à principal via de disseminação da lesão colesteatomatosa, a via epitimpânica posterior, que segue o seguinte trajeto: espaço de Prussak → epitímpano posterior → ádito → antro mastóideo⁸. Em seis dos dez casos aqui estudados, nós observamos a lesão do nervo preferencialmente na porção timpânica. A região do segundo joelho foi acometida em cinco pacientes, o gânglio geniculado em dois e o segmento mastoídeo em apenas um paciente.

Nos casos em que a doença invade o espaço epitimpânico anterior, geralmente ocorre uma propagação mais medial da lesão (principalmente através da via supralabiríntica) e nestas ocasiões o gânglio geniculado fica mais susceptível à ação nociva do colesteatoma⁸. Em dois dos nossos casos houve extensão do colesteatoma para a região epitimpânica anterior, com compressão do nervo facial até a região do gânglio geniculado; o que chama a atenção é que se tratavam provavelmente de colesteatomas congênitos, os quais podem ter um comportamento bastante agressivo.

O colesteatoma congênito também pode ser responsável pela paralisia facial, principalmente quando localizado no ápice petroso⁹.

Nos casos de paralisia facial progressiva associada à perda auditiva condutiva estável sem história progressiva de otite média crônica, a hipótese de colesteatoma congênito deve ser aventada¹³ e o estudo por imagem (tomografia computadorizada e ressonância magnética) é essencial na investigação diagnóstica, inclusive para diferenciar de outras patologias como granuloma de colesterol (no ápice do rochedo) e o Schwannoma do nervo facial.

Apesar do colesteatoma possuir um comportamento mais agressivo na população pediátrica, o índice de complicações como a paralisia facial é maior nos adultos, devido provavelmente ao maior tempo de evolução da doença¹⁴. A maioria dos nossos pacientes nos procurou logo após a instalação da paralisia facial, porém em um paciente houve um retardo de tempo entre o início da paralisia e a primeira consulta, o que piorou muito seu prognóstico.

Embora a tomografia computadorizada de alta resolução seja o exame de imagem de eleição para a avaliação dos colesteatomas de orelha média e mastóide, o envolvimento do nervo facial nestes casos é melhor evi-

denciado através da ressonância magnética, principalmente nas imagens ponderadas em T1 após administração do contraste paramagnético gadolínio, ocorrendo por conseguinte uma maior impregnação do contraste no nervo⁴.

Ylikoski (1990) realizou um estudo histopatológico do nervo facial em pacientes portadores de paralisia facial associada ao colesteatoma, submetidos à cirurgia de reinervação e evidenciou que algumas áreas do nervo possuíam tecido fibrótico extenso, com ausência de axônios e células de Schwann¹⁵.

A ruptura do nervo facial em paciente com doença colesteatomatosa recidivante foi descrita por Waddell & Maw (2000)⁵. Situação similar ocorreu em um dos nossos pacientes, sendo realizado por conseguinte a colocação de enxerto do nervo auricular magno.

No diagnóstico diferencial das lesões que podem envolver o nervo facial intra-petroso estão o colesteatoma (congenito e adquirido), otite média tuberculosa, osteomielite do osso temporal, schwannoma do nervo facial, hemangiomas do canal de Falópio, meningiomas do ápice petroso, paragangliomas e tumores malignos (primários e/ou metastáticos)⁸.

O tratamento cirúrgico precoce é mandatório nos casos de colesteatoma que cursam com déficit funcional do nervo facial, com o intuito de promover a exérese do tumor responsável pela compressão e injúria do tecido neural. O nervo deve ser descomprimido tanto na direção proximal quanto distal em relação à lesão, numa distância de 5 a 10mm, porém a sua bainha não deve ser aberta⁸. Nos casos de ruptura do nervo facial e/ou substituição intensa do tecido neural por fibrose (nas paralisias crônicas) pode-se realizar alguns procedimentos para tentar restaurar a função nervosa como, por exemplo, a anastomose dos cotos proximal e distal do nervo (facial) após *rerouting*, enxerto de nervo (auricular magno e/ou sural) e anastomose hipoglosso-facial¹⁰.

Quanto maior o tempo de paralisia, pior é o seu prognóstico, pois a recuperação funcional pós-operatória torna-se deficitária. A perda da população de placas motoras terminais associada à denervação crônica reduzem a possibilidade de retorno significativo das funções neurais¹⁵.

Nos pacientes estudados neste trabalho pudemos observar que a duração e o grau da paralisia (inicial), juntamente com a extensão da lesão, foram fatores primordiais na determinação da recuperação funcional do nervo facial.

CONCLUSÃO

O colesteatoma é uma causa rara de paralisia facial periférica e o diagnóstico de outras patologias como o Schwannoma do nervo facial deve sempre ser lembrado, principalmente nos colesteatomas congênitos, que podem ser assintomáticos por anos. A cirurgia deve ser realizada precocemente, com o intuito de remover a lesão

colestomatosa e conseqüentemente descomprimir o nervo facial, sem contudo abrir sua bainha, devido ao risco de infecção. As regiões do nervo mais freqüentemente acometidas pelo colesteatoma são a porção timpânica e a região do 2º joelho (transição da porção mastoidea e timpânica), muito embora nos colesteatomas medialmente invasivos (com progressão preferencialmente pela via supralabiríntica) o gânglio geniculado seja o segmento mais lesado. Deve-se ter em mente a possibilidade de ruptura do nervo, principalmente nos casos de doença colesteatomatosa recidivante em que tenha sido realizado uma descompressão do nervo facial previamente e o paciente apresente uma piora da função nervosa alguns meses ou anos após a cirurgia, sendo necessário nestas ocasiões a realização de enxerto neural. Nos casos de paralisia crônica, a possibilidade de anastomose hipoglosso-facial deve ser sempre aventada.

REFERÊNCIAS BIBLIOGRÁFICAS

1. Swartz JD. Cholesteatoma of the middle ear: diagnosis etiology and complications. *Radiol Clin North Am* 1984; 22:15-34.
2. Soderberg KC, Dornhoffer JL. Congenital Cholesteatoma of the middle ear: occurrence of an "Open" lesion. *Am J Otol* 1998;19:37-41.
3. Huang TS, Lee FP. Congenital Cholesteatoma: review of twelve cases. *Am J Otol* 1994; 15:276-81.
4. Mafee M. MRI and CT in the evaluation of acquired and congenital cholesteatomas of the temporal bone. *J Otolaryngol* 1993; 22:239-48.
5. Waddell A, Maw AR. Cholesteatoma causing facial nerve transection. *Clinical Records* 2000:214-5.
6. Abramson M, Gross J. Further studies on a collagenase in middle ear cholesteatoma. *Ann Otol Rhinol Laryngol* 1971; 80:177-85.
7. Abramson M. Collagenolytic activity in middle ear cholesteatoma. *Ann Otol* 1969; 78:112-25.
8. Chu FWK, Jackler RJ. Anterior epitympanic cholesteatoma with facial paralysis: A characteristic growth pattern. *Laryngoscope* 1988; 98:274-8.
9. Candela FA, Stewart TJ. The pathophysiology of otologic facial paralysis. *Otolaryngol Clin North Am* 1974; 7:309-28.
10. Magliulo G, Terranova G, Sepe C, Cordeschi S, Cristofar P. Petrous bone cholesteatoma and facial paralysis. *Clin Otolaryngol* 1998; 23:253-8.
11. Atlas MD, Moffat DA, Hardy DG. Petrous Apex Cholesteatoma: Diagnostic and treatment dilemmas. *Laryngoscope* 1992; 102:1363-8.
12. Cummings CW, Fredrickson JM, Harker LA, Krause JC, Richardson MA, Schuller DE. *Otolaryngology Head and Neck Surgery* 1998; 4:3047-75.
13. Sadé J, Fuchs C. Cholesteatoma: Ossicular destruction in adults and children. *J Laryngol Otol* 1994; 108:541-4.
14. Ylikoski J. Pathological features of the facial nerve in patients with facial palsy of varying aetiology. *J Laryngol Otol* 1990;104:294-300.
15. Axon PR, Fergie N, Saeed SR, Temple RH, Ramsden RT. Petrosal Cholesteatoma: Management considerations for minimizing morbidity. *Am J Otol* 1999; 20:505-10.