

# Linhas escleróticas metafisárias em crianças e adolescentes em uso de alendronato

Érika C.C. Silva<sup>1</sup>, Maria Teresa R.A. Terreri<sup>2</sup>, Tania C.M. de Castro<sup>3</sup>,  
Cássia P.L.Barbosa<sup>3</sup>, Artur R.C. Fernandes<sup>4</sup>, Maria Odete E. Hilário<sup>5</sup>

## RESUMO

**Introdução:** Os bisfosfonatos inibem a reabsorção óssea pela interferência na ação dos osteoclastos. Dentre os efeitos adversos, as linhas escleróticas em metafise de ossos longos são descritas como principal alteração radiográfica na faixa etária pediátrica. **Objetivo:** Avaliar a frequência de alterações radiográficas causadas pelo alendronato utilizado em crianças e adolescentes com baixa densidade óssea ou calcinose. **Pacientes e métodos:** Foi realizado um estudo do tipo coorte retrospectiva analisando-se prontuários de 21 pacientes que fizeram uso de alendronato semanal por no mínimo 10 meses. Os pacientes realizaram radiografias de ossos longos antes do início do alendronato e aproximadamente um ano após o seu uso. **Resultados:** Onze pacientes (52,3%) apresentaram linhas escleróticas em metafise dos ossos longos. A localização mais frequente foi em tíbia (8/11 pacientes), seguida de fêmur (7/11), úmero (6/11), rádio (4/11), ulna (3/11) e fíbula (2/11). Nenhum paciente apresentou regressão das alterações radiográficas durante o tempo de evolução (até 1,1 ano após a suspensão do alendronato). **Conclusão:** Se usado com critério, o alendronato é seguro e as alterações radiográficas não mostraram ter um significado mais importante.

**Palavras-chave:** alendronato, osteoporose, calcinose, linhas escleróticas, densidade óssea.

## INTRODUÇÃO

Os bisfosfonatos são análogos sintéticos do pirofosfato que se ligam à hidroxiapatita e inibem a reabsorção óssea pela interferência na ação dos osteoclastos.<sup>1</sup> O alendronato sódico é um bisfosfonato de terceira geração.

Seu uso é restrito na faixa etária pediátrica devido à sua ação ainda não totalmente estabelecida no crescimento esquelético e aos efeitos transplacentários em uma eventual gravidez.<sup>2</sup> Entretanto, alguns estudos avaliaram a eficácia dos bisfosfonatos em crianças com osteogênese imperfeita, osteoporose juvenil idiopática e osteoporose secundária, prin-

cipalmente induzida pelo glicocorticoide (GC).<sup>3-7</sup> As principais indicações dos bisfosfonatos na infância são: falha terapêutica no tratamento da baixa massa óssea para a idade cronológica (Z escore for menor ou igual a -2,0 desvios-padrão); intolerância ao tratamento convencional com cálcio e vitamina D; ou presença de fraturas.<sup>8,9</sup> Seu efeito benéfico no ganho de massa óssea é conhecido, porém seus efeitos a longo prazo ainda são desconhecidos. Efeitos adversos como dor abdominal, diarreia, náuseas, dispepsia, esofagite e exantema têm sido descritos. Linhas escleróticas em metafise de ossos longos são descritas como a principal alteração radiográfica na faixa etária pediátrica em pacientes que possuem placa de crescimento.<sup>10</sup>

Recebido em 17/08/2009. Aprovado, após revisão, em 28/04/2010. Declaramos a inexistência de conflitos de interesse.

Departamento de Pediatria da Universidade Federal de São Paulo (UNIFESP-EPM)

1. Médica-reumatologista do Serviço de Reumatologia Pediátrica da UNIFESP-EPM

2. Professora Afiliada do Departamento de Pediatria da UNIFESP-EPM

3. Médica-assistente do Serviço de Reumatologia Pediátrica da UNIFESP-EPM

4. Médica-assistente do Serviço de Reumatologia Pediátrica da UNIFESP-EPM

5. Professor Associado do Departamento de Diagnóstico por Imagem da UNIFESP-EPM

6. Professora Adjunta do Departamento de Pediatria da UNIFESP-EPM

Endereço para correspondência: Maria Teresa R. A. Terreri. Rua Loefgreen, 2.381, 141. CEP: 04040-004. São Paulo, SP, Brasil. Tel./fax: 55 (11) 5579-1590.

E-mail: teterreri@terra.com.br

Este trabalho teve por objetivo avaliar a frequência de alterações radiográficas causadas pelo alendronato utilizado em crianças e adolescentes com baixa densidade óssea induzida pelo GC ou como tratamento de calcinose de tecidos moles (calcinose).

## PACIENTES E MÉTODOS

Foi realizado um estudo do tipo coorte retrospectiva obtendo-se informações de prontuários de 21 pacientes com idades atuais entre 8,8 e 22,7 anos (média de 16,6 anos), provenientes do ambulatório de osteoporose do setor de Reumatologia Pediátrica da Universidade Federal de São Paulo. Dezoito pacientes foram encaminhados ao nosso serviço devido a uma baixa massa óssea para a idade cronológica (Z escore menor ou igual a -2,0 desvios-padrão). Adicionalmente, três pacientes fizeram uso de alendronato devido à calcinose associada à dermatomiosite juvenil. Todos os pacientes fizeram uso de alendronato semanal por no mínimo dez meses (35 ou 70 mg semanais, para pesos, respectivamente, menor ou maior a 30 kg).

## MÉTODOS

A densidade mineral óssea da coluna lombar (L1-L4) foi quantificada através de DXA (*Dual-energy X-ray absorptiometry*), modelo DPX, Lunar. Os valores absolutos foram convertidos em escores de desvio-padrão fornecidos pelo fabricante.

Os pacientes realizaram radiografias de ossos longos (úmero, rádio, ulna, fêmur, tíbia e fibula) antes do início do alendronato e aproximadamente um ano após o seu uso, como parte da rotina de acompanhamento ambulatorial dos mesmos. Os exames foram analisados por um observador radiologista (AF), que classificou os resultados como ausência ou presença de linhas escleróticas em metafise de ossos longos.

## RESULTADOS

As características demográficas dos pacientes, a idade de diagnóstico da baixa massa óssea, o tempo de diagnóstico da baixa massa óssea até o início do alendronato, o tempo de uso do alendronato, a presença ou não de alterações radiográficas e a localização das linhas escleróticas se encontram na Tabela 1. Os pacientes fizeram uso de alendronato para tratamento de baixa massa óssea (18 pacientes) ou de calcinose associada à dermatomiosite/polimiosite (três pacientes). Eles tinham os seguintes diagnósticos: asma brônquica (3), doença inflamatória intestinal (3), artrite idiopática juvenil (2), fibrose cística (2), osteoporose juvenil idiopática (2), rinite alérgica (1), hepatite

autoimune (1), osteogênese imperfeita (1), *miastenia gravis* (1), síndrome genética (1) e distrofia muscular (1).

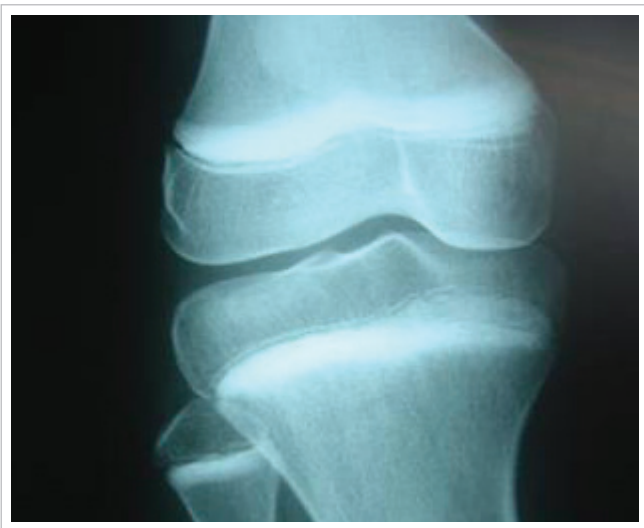
Dos pacientes incluídos no estudo, 71,4% eram do sexo masculino, com idade na época da avaliação entre 9,0 e 22,7 anos (média de 16,6 anos), idade de início da baixa massa óssea entre 5,3 e 17,7 anos (média de 12,0 anos) e tempo de evolução da baixa massa óssea até o início do alendronato entre 0,0 e

**Tabela 1**  
Dados demográficos, clínicos e alterações radiográficas dos pacientes

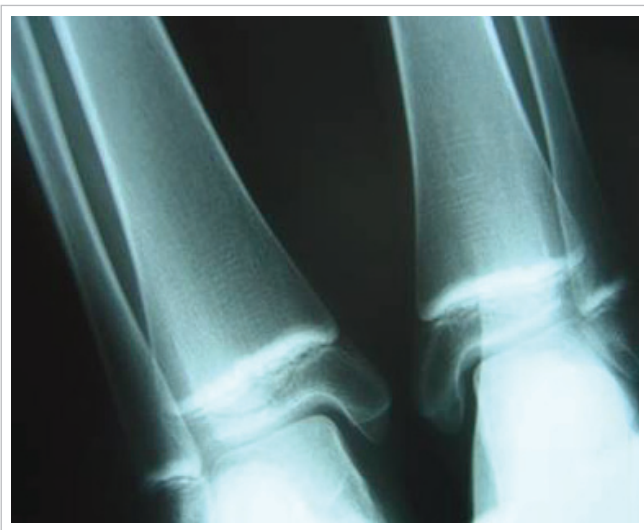Paciente	Sexo	Idade (meses)	Idades de início da osteoporose (meses)	TE osteoporose até alendronato (meses)	Tempo de uso do alendronato (meses)	Linhas escleróticas	Locais
1	M	224,1	115,5	67,0	18,2	-	—
2	M	249,8	205,1	13,2	12,2	-	—
3	M	237,3	180,5	15,2	21,3	+	Rádio e ulna
4	M	265,8	185,7	30,4	12,2	-	—
5	M	127,7	106,4	0,0	12,2	-	—
6	M	241,8	108,8	18,3	26,4	-	—
7	M	272,6	212,7	0,0	36,5	-	—
8	M	136,6	101,0	2,0	20,3	+	Tíbia
9	F	238,3	171,3	40,6	11,1	-	—
10	M	178,9	104,8	13,2	12,2	+	Fêmur e tíbia
11	M	272,8	172,4	41,6	17,3	-	—
12	F	146,4	63,2	15,2	10,1	+	Fêmur, tíbia e úmero
13	M	200,5	143,7	32,4	13,2	+	Fêmur e tíbia
14	F	231,5	162,5	21,3	12,2	+	Úmero, rádio, ulna
15	M	142,6	*	*	27,4	+	Úmero, rádio e ulna
16	F	219,0	175,4	14,2	16,2	-	—
17	F	176,6	139,0	3,1	12,2	+	Fêmur, tíbia, rádio e úmero
18	M	162,7	*	*	13,2	-	—
19	M	154,4	*	*	16,2	+	Fêmur, tíbia e úmero
20	M	107,7	81,6	12,2	13,9	+	Fêmur, tíbia, fibula e úmero
21	F	187,2	165,9	8,1	13,2	+	Fêmur, tíbia e fibula

M = masculino; F = feminino; TE = tempo de evolução.

\* Pacientes com dermatomiosite/polimiosite e calcinose.



**Figura 1**  
Linhas escleróticas em metáfises de fêmur distal, tíbia e fíbula proximais.



**Figura 2**  
Linhas escleróticas em metáfises de tíbias e fíbulas distais.

5,6 anos (média de 1,6 anos). O tempo de uso do alendronato variou de 0,8 a 3,0 anos (média de 1,4 anos).

Dos pacientes avaliados, 11 (52,3%) apresentaram linhas escleróticas em metáfise dos ossos longos (Figuras 1 e 2). A localização mais frequente foi em tíbia (8/11 pacientes), seguida de fêmur (7/11), úmero (6/11), rádio (4/11), ulna (3/11) e fíbula (2/11). Apenas uma menina e quatro meninos de 18 anos que não apresentaram alteração radiográfica mostravam

cartilagem de crescimento fechada no momento de início do alendronato.

Nenhum paciente apresentou regressão das alterações radiográficas durante o tempo de evolução (até 1,1 ano após a suspensão do alendronato).

## DISCUSSÃO

A osteoporose é um problema de saúde pública com importante impacto social e elevados custos pessoais e financeiros.<sup>11</sup> A prevenção e o tratamento da baixa massa óssea secundária às doenças reumatológicas na faixa etária pediátrica são importantes para a obtenção de um adequado pico de massa óssea, evitando assim as consequências na menopausa e no idoso.

Não existe um consenso em relação ao tratamento da baixa massa óssea na infância. O estímulo à dieta rica em cálcio, à atividade física e à exposição solar, o uso do cálcio e da vitamina D e o controle efetivo da doença de base são importantes.

O uso dos bisfosfonatos na infância é bem estabelecido, principalmente a utilização do pamidronato na osteogênese imperfeita e na osteoporose juvenil idiopática.<sup>2</sup> Outras condições nas quais os bisfosfonatos têm sido usados em um significativo número de pacientes são a osteoporose secundária ao uso de GC em pacientes com doenças sistêmicas e as calcinose.<sup>1,12</sup> Alguns efeitos adversos têm sido relatados, como náuseas, vômitos, dor abdominal, esofagite, uveíte, esclerite e possíveis interferências na remodelação óssea do esqueleto em crescimento.<sup>2</sup> Em relação ao crescimento linear, foi descrito na literatura que ele ocorre normalmente, ou até mesmo mais satisfatoriamente, durante o tratamento com alendronato.<sup>13</sup> No entanto, seus efeitos a longo prazo ainda são desconhecidos. Quando essas medicações são utilizadas antes do fechamento da cartilagem de crescimento, podem aparecer linhas escleróticas em metáfises de ossos longos, sem qualquer impacto no crescimento ou na maturação esqueléticos.<sup>14</sup> Essas linhas aparecem no mínimo dois meses após o início do tratamento e acredita-se que elas resultem do estabelecimento de um novo equilíbrio entre as atividades osteoblástica e osteoclástica, ou seja, o aumento relativo da formação óssea com altos níveis de atividade osteoblástica próximo às cartilagens de crescimento culminaria no aparecimento de linhas escleróticas.<sup>15</sup> Esses achados radiográficos são reversíveis após a descontinuação da medicação, embora não se saiba quanto tempo eles levam para desaparecer completamente.<sup>16</sup> O seu significado a longo prazo é desconhecido.

Os pacientes da presente amostra tiveram causas variadas de baixa massa óssea e por uma casualidade ocorreu o predomínio do sexo masculino.

A presença de linhas escleróticas ocorreu em 50% dos nossos pacientes, frequência essa superior a alguns trabalhos da literatura. Trabalhos de outros autores são limitados a relatos de casos.<sup>1,2,10,14,16</sup> Unal *et al.* avaliaram a eficácia e a segurança do alendronato oral em 22 pacientes com osteoporose (11/22 com doença do tecido conectivo e 13/22 em uso de GC) e idades entre 4,3 e 19 anos (média  $13,3 \pm 3,9$  anos).<sup>5</sup> A duração do tratamento com alendronato foi de  $14 \pm 7,8$  meses (6 a 36 meses). Os autores observaram linhas escleróticas em 63,6% dos pacientes em radiografias de joelhos (13/22 em metáfise e 1/22 em epífise e metáfise), principalmente em pacientes pré-púberes.<sup>5</sup> No presente estudo, a duração do tratamento foi de 0,8 a 3,0 anos (média de 1,4 anos). Observamos que a presença de linhas escleróticas foi restrita àqueles com cartilagem de crescimento.

Vários autores acreditam que os achados radiográficos são reversíveis após a descontinuação da medicação.<sup>1,10,13,16,17</sup> Fernandes *et al.* relataram o aparecimento de linhas escleróticas em dois pacientes (10 e 14 anos de idade) em uso de alendronato. Os autores observaram redução da espessura das linhas escleróticas após sete meses da interrupção da medicação sem alterações no ritmo de crescimento em um paciente.<sup>16</sup> Em nossa casuística, nenhum paciente apresentou regressão das linhas escleróticas, entretanto, o tempo de evolução após a suspensão

do alendronato foi no máximo de 1,1 ano. Uma possibilidade para justificar não ter havido regressão dessas alterações seria o tempo de evolução curto e o fato desses pacientes ainda não estarem em fase final de crescimento. Alguns autores descrevem a regressão dos achados radiográficos após o fechamento da cartilagem de crescimento.<sup>10</sup>

Em relação à localização das lesões escleróticas, a região mais afetada foi a tíbia, seguida do fêmur e úmero. Van Persijn *et al.* encontraram joelhos e cotovelos como os locais mais comuns.<sup>10</sup> As áreas que apresentam crescimento mais rápido, como a região distal do fêmur, são geralmente as mais acometidas.<sup>1,10,14,16</sup>

A indicação do alendronato ocorre em casos de não melhora da massa óssea ou intolerância à terapia convencional com cálcio e vitamina D, ou na presença de fraturas.<sup>8</sup> A duração do tratamento não deve ser prolongada e ele deve ser suspenso logo que se obtiver resposta terapêutica. Apesar de não haver qualquer evidência de acúmulo de microdano ósseo durante o tratamento com bisfosfonato, deve-se levar esse fato sempre em consideração quando essa terapia é planejada em crianças e adolescentes. O alendronato, se usado com critério, é seguro, e embora as alterações radiográficas sejam comuns em crianças e adolescentes, elas não mostraram ser de importância clínica.

## REFERÊNCIAS

### REFERENCES

1. Cimaz R. Bisphosphonates in pediatric rheumatic diseases. *Pediatric Rheumatology on line journal* 2003; 1:134-9.
2. Bianchi ML. How to manage osteoporosis in children. *Best Pract Res Clin Rheumatol* 2005; 19:991-1005.
3. Inoue Y, Shimojo N, Suzuki S, Arima T, Tomiita M, Minagawa M *et al.* Efficacy of intravenous alendronate for the treatment of glucocorticoid-induced osteoporosis in children with autoimmune diseases. *Clin Rheumatol* 2008; 27:909-12.
4. Lilleby V. Bone status in juvenile systemic lupus erythematosus. *Lupus* 2007; 16:580-6.
5. Unal E, Abaci A, Bober E, Büyükgebiz A. Efficacy and safety of oral alendronate treatment in children and adolescents with osteoporosis. *J Pediatr Endocrinol Metab* 2006; 19:523-8.
6. Rudge S, Hailwood S, Horne A, Lucas J, Wu F, Cundy T. Effects of once-weekly oral alendronate on bone in children on glucocorticoid treatment. *Rheumatology (Oxford)* 2005; 44:813-8.
7. Ward LM. Osteoporosis due to glucocorticoid use in children with chronic illness. *Horm Res* 2005; 64:209-21.
8. Thornton J, Ashcroft DM, Mughal MZ, Elliott RA, O'Neil TW, Symmons D. Systematic review of effectiveness of bisphosphonates in treatment of low bone mineral density and fragility fractures in juvenile idiopathic arthritis. *Arch Dis Child* 2006; 91:753-61.
9. Lewiecki EM, Gordon CM, Baim S, Leonard MB, Bishop NJ, Bianchi ML *et al.* International Society for Clinical Densitometry 2007 Adult and Pediatric Official Positions. *Bone* 2008; 43(6):1115-21.
10. Van Persijn, van Meerten EL, Kroon HM, Papapoulos SE. Epi- and metaphyseal changes in children caused by administration of bisphosphonates. *Radiology* 1992; 184:249-54.
11. Grey A, Reid IR. Differences between the bisphosphonates for the prevention and treatment of osteoporosis. *Ther Clin Risk Manag* 2006; 2:77-86.
12. Boulman N, Slobodin G, Rozenbaum M, Rosner I. Calcinosis in rheumatic diseases. *Semin Arthritis Rheum* 2005; 34:805-12.
13. Brumsen C, Hamdy NA, Papapoulos SE. Long-term effects of bisphosphonates on the growing skeleton. Studies of young patients with severe osteoporosis. *Medicine (Baltimore)* 1997; 76:266-83.
14. Grissom LE, Harcke HT. Radiographic features of bisphosphonate therapy in pediatric patients. *Pediatr Radiol* 2003; 33:226-9.
15. Reitsma PH, Bijvoet OL, Verlinden-Ooms H, Van der Wee-Pals LJ. Kinetic studies of bone and mineral metabolism during treatment with (3-amino-1-hydroxypropylidene)-1,1-bisphosphonate (APD) in rats. *Calcif Tissue Int* 1980; 32:145-57.
16. Fernandes JL, Viana SL, Rocha AL, Ribeiro MC, Castro LC. Bisphosphonate-induced radiographic changes in two pediatric patients with rheumatic diseases. *Skeletal Radiol* 2004; 33:732-6.
17. Rabinovich EC. Bisphosphonates in childhood rheumatic disease- have we opened Pandora's box? *Pediatr Rheumatol Online J* 2003; 1:1-3.